

# Sindrom demencije uzrokovan multifokalnom i intraventrikularnom cisticerkozom mozga: prikaz slučaja

## Dementia syndrome caused by multifocal and intraventricular brain cysticercosis: case report

Irena Gašparić<sup>1\*</sup>, Tea Miklaušić Šimleša<sup>1</sup>, Sandra Gašparić<sup>2</sup>, Andrea Šimić Klarić<sup>3</sup>

<sup>1</sup>Odjel neurologija,  
Opća županijska bolnica Požega, Požega

<sup>2</sup>Odjel patologija,  
Opća županijska bolnica Požega, Požega

<sup>3</sup>Odjel pedijatrija,  
Opća županijska bolnica Požega, Požega

Primljeno: 18. 5. 2014.  
Prihvaćeno: 16. 6. 2014.

**\*Dopisni autor:**  
Irena Gašparić, dr. med.  
Odjel neurologija,  
Opća županijska bolnica Požega,  
Osječka 105, 34 000 Požega  
e-mail: irena.gasparic77@gmail.com

<http://hrcak.srce.hr/medicina>

**Sažetak. Cilj:** Neurocisticerkoza je rijetka bolest u Hrvatskoj. Uglavnom se javlja sporadično kao solitarna ili multifokalna bolest mozga. Cilj rada je prikazati pacijenta s progresivnim oštećenjem kognitivnih funkcija i razvojem demencije kao posljedice parazitarne bolesti mozga. **Prikaz slučaja:** U radu smo prikazali 59-godišnjeg pacijenta kod kojeg je bolest počela postepeno razvojem teških oštećenja kognitivnih funkcija, oštećenjem kratkoročne memorije, pozornosti, promjenama egzekutivnih funkcija, otežanim govorom, oštećenjem posturalnih refleksa uz česte padove bez gubitka svijesti. Neuroradiološkom, laboratorijskom i serološkom obradom ustanovljena je parazitarne bolesti mozga uzrokovana cisticerkom, uz multifokalne parazitarne promjene mozga i razvoj hidrocefalusa. S obzirom na aktivnu i multifokalnu bolest nije bilo indicirano operativno liječenje, te je provedena antiparazitarne terapije. Na provedeno liječenje albendazolom i prednisolonom dolazi do poboljšanja kliničkog stanja pacijenta i postupnog oporavka kognitivnih funkcija. **Zaključak:** Progresivno propadanje kognitivnih funkcija po tipu demencije može diferencijalno dijagnostički biti dio kliničke slike neurocisticerkoze. Pravovremenim dijagnosticiranjem i provođenjem antiparazitarne terapije može se usporiti trajno oštećenje viših moždanih funkcija.

**Ključne riječi:** demencija; neurocisticerkoza; terapija

**Abstract. Aim:** Neurocysticercosis is a rare disease in Croatia. In most cases it occurs sporadically as the damage of cognitive functions and development of dementia consequent to the parasitic brain disease. **Case report:** We present a 59-year-old patient who exhibited a sudden onset of the disease through development of severe damage to cognitive functions: damage to the short term memory, losses in the fields of attention and executive functions, hindered speech, damage to postural reflexes accompanied with frequent falls without any loss of conscience. Neuroradiological, laboratory and serological processing determined the parasitic brain disease caused by cysticercus, accompanied with multifocal parasitic development in the brain and development of hydrocephalus. A neurosurgeon was consulted, and because of the active disease operative treatment was not indicated, whereas an antiparasitic therapy was recommended. Following treatment with albendazole and prednisolone, the clinical condition of the patient improved and cognitive functions gradually recovered. **Conclusion:** A progressive decay of cognitive functions characteristic of dementia may be a part of the clinical presentation of neurocysticercosis in terms of a differential diagnosis. A timely diagnosis and an antiparasitic therapy may slow down permanent damage to the higher brain functions.

**Key words:** dementia; neurocysticercosis; therapy

## UVOD

Cisticerkoza je parazitarne bolesti uzrokovana larvom *Tenias solium*. Prodorom parazita u središnji živčani sustav, mozak i u kralježničnu moždinu razvija se neurocisticerkoza (NC), kao solitarna ili multifokalna bolest.

Endemska područja NC-a su Indija, Azija, Južna Afrika, a u Europi su uglavnom posljedica čestih migracija stanovništva. Opisana je češća pojava NC-a u Portugalu, Španjolskoj, Francuskoj<sup>1</sup>. Smatra se da je u svijetu ovom parazitozom zaraženo oko 50 milijuna ljudi. U Hrvatskoj se NC javlja sporadično.

Kliničke manifestacije imaju širok raspon ovisno o lokalizaciji cisticerka. Kad cisticerki opstruiraju komore mozga nastaje hidrocefalus, a bolest se manifestira intenzivnim glavoboljama praćenim mučninom, povraćanjem, nestabilnosti hoda, oštećenjem posturalnih refleksa i vida, govora, promjenama ponašanja i teškim oštećenjem kognitivnih funkcija<sup>2-5</sup>. Prema podacima iz literature hidrocefalus se razvija u 90,1 % pacijenata, intrakranijske lezije sa žarišnom simptomatologijom su zastupljene 6,2 %, a 2,8 % *pseudotumor cerebri*<sup>4-5</sup>.

Početak NC-a manifestira se pojavom epileptičkih napada u oko 70 % slučajeva. Ovisno o broju i lokalizaciji lezija bolest se može prezentirati generaliziranim i parcijalnim napadajima. Rjeđe su opisani mioklonizmi<sup>4-7</sup>. U literaturi su simptomi glavobolje, povraćanja, vertiga, ataksije, opisani kao Bruns sindrom<sup>8</sup>, koji uzrokuju ciste cisticerka lokalizirane u 3. i 4. komori mozga i malom mozgu.

Rijetka komplikacija NC-a je pojava moždanog udara. Vaskularna okluzija dovodi do manjih lakunarnih infarkta ili se razvijaju opsežni cerebralni infarkti. Opisana je i pojava hemoragija uzrokovanim rupturom mikroaneurizmi<sup>9-10</sup>.

Intraselarna lokalizacija cisticerka počinje pojavom oftalmoloških i endokrinoloških simptoma. Spinalni NC iznimno je rijetka pojava; može biti intramedularni ili ekstramedularni. Ekstramedularni oblik manifestira se simptomima parapareze, disfunkcijom sfinktera, ispadima osjeta i ataksijom<sup>11</sup>. Rijetko se javlja okularna cisticerkoza. Tad se cisticerka nalazi u subretinalnom prostoru, što se klinički prezentira defektima vidnog polja i monokularnom sljepoćom.

Dijagnoza bolesti postavlja se neuroradiološkim i laboratorijskim pretragama, serologijom na cisticerka i biopsijom patoloških promjena suspektnih na NC i izolacijom parazita<sup>12</sup>. Liječenje se provodi antiparazitarnim lijekovima, albendazolom i niklozamidom, prazikvantelom i prednizolonom<sup>13</sup>. U radu smo prikazali teško oštećenje kognitivnih funkcija i razvoj demencije kao posljedice parazitarne bolesti mozga. Rano dijagnosticiranje i liječenje parazitarne bolesti prevenira teške neurološke ispade i trajno oštećenje kognitivnih funkcija.

Hidrocefalus je najteža klinička manifestacija neurocisticerkoze. Često počinje teškim oštećenjem kognitivnih funkcija, što može predstavljati diferencijalno dijagnostičku teškoću prema drugim oblicima demencija.

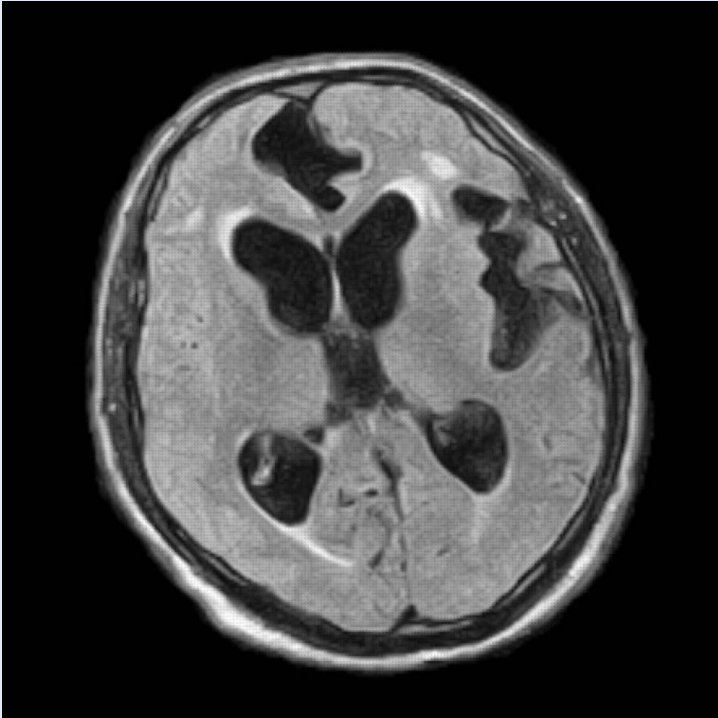
## PRIKAZ PACIJENTA

59-godišnji pacijent razbolio se tri mjeseca prije hospitalizacije; navode se postepena pojava poremećaja ponašanja, gubitak pamćenja, intenzivne glavobolje, česti padovi bez gubitka svijesti. Anamnestički je dobiven podatak o dugogodišnjoj hipertenziji i ugrizu krpelja s pojavom eritema u području lijeve polovice prsnog koša, koji nije liječen antibioticima. Drugih težih bolesti nije bilo. Pacijent ne puši i ne konzumira alkohol. Od lijekova je uzimao samo antihipertenzive.

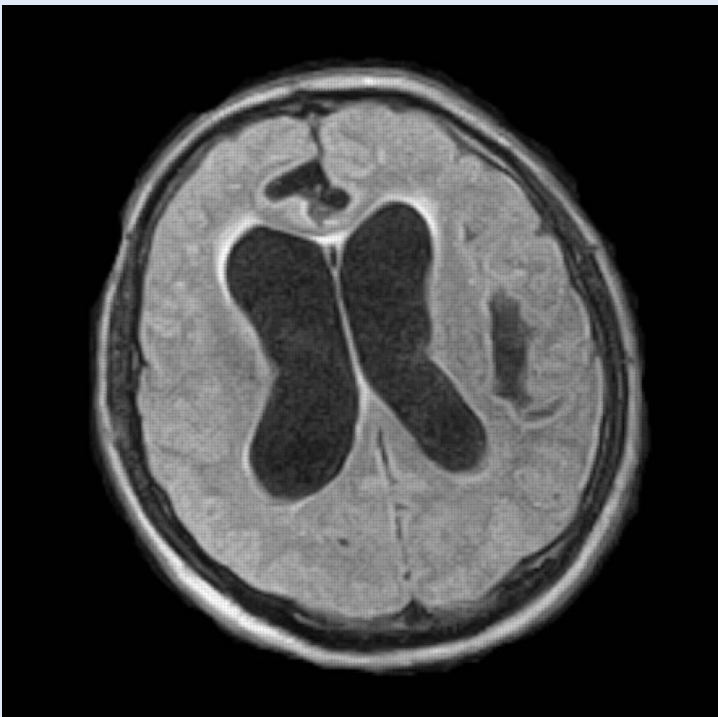
Kako je bolest progredirala, kliničko stanje pacijenta bilo je sve teže, postao je smeten, dezorijentiran, uz gubitak ravnoteže i česte padove, razvila se urinarna inkontinencija.

U neurološkom statusu evidentirano je blago oštećenje govora tipa dizatrije, hipokineza, sporiji misaoni tijek uz srednje teško oštećenje kognitivnih funkcija, osobito egzekutivnih funkcija, kratkoročne memorije i pozornosti. Kranijalni živci bili su urednog nalaza. Vlastiti refleksi na nogama bili su atenuirani, uz nemogućnost tandemske hoda i oštećene posturalne refleksije. Evidentirana je adijadohokineza i dizometrija pri izvođenju koordinacijskih proba. Mini Mental test je bio 23.

Učinjena je opsežna neuroradiološka, neurofiziološka obrada i laboratorijski nalazi. U laboratorijskim nalazima nije bilo odstupanja od normalnih



**Slika 1.** MR mozga prije terapije: prošireni ventrikli, uz periventrikularne lezije bijele tvari mozga. U lijevoj postraničnoj komori i lijevoj Silvijevoj fisuri nakupina cista uz mjestimična ovapnjenja.



**Slika 2.** MR mozga – dilatirane postranične komore (hidrocefalus), periventrikularni hipodenziteti bijele tvari mozga u smislu ishemijske leukoencefalopatije.

vrijednosti, osim blago povišenih vrijednosti kolesterola i triglicerida.

Lumbalnom punkcijom dobiven je bistar i bezbojan likvor, uz pleocitozu, polinukleara 304/3 i mononukleara 48/3. Bakteriološka analiza likvora je bila sterilna.

Neuroradiološkom obradom, kompjutoriziranom tomografijom (CT-om) mozga vidjelo se proširenje treće i lateralnih moždanih komora u smislu internog hidrocefalusa i periventrikularni hipodenziteti kao ishemijska leukoencefalopatija.

Dodatno je učinjena magnetska rezonancija (MR) mozga, a nalaz je pokazao u pontocerebelarnim kutovima obostrano manje ciste veličine oko 19 x 40 mm. Vidljive su promjene u smislu hipertenzivnog hidrocefalusa i ishemijske leukoencefalopatije. Ispred treće komore između frontalnih rogovu pa prema ventralno u interhemisferalnoj fisuri prošireni su likvorski prostori nepravilnog izgleda, supseptirani, veličine oko 19 x 40 mm, a nalaz odgovara nakupini cista otvorene etiologije, suspektne na cistični stadij cisticerkoze, uz mjestimična ovapnjenja (slika 1 i 2).

Rezultati serološke obrade na cisticerkozu, ELISA test (engl. *enzyme-linked immunosorbent assay*) u serumu i likvoru IgM i IgG i Western blot test bili su pozitivni. Elektroencefalogram (EEG) je dizritmički teže promijenjen frontocentrotemporoparijetalno uz elemente delta aktivnosti, a povremeno i paroksizmalne tendencije tijekom hiperventilacije.

U daljoj obradi učinjeno je psihologijsko testiranje, a rezultati su pokazali deterioraciju intelektualnih funkcija, deficite u mnestičkim i vizuokonstruktivnim funkcijama, oslabljenu verbalnu fluentnost, uz naglašenu psihomotoričku usporenost, što je posljedica organske cerebralne disfunkcije. U ponašanju dominiraju jednostavni obrasci uz djelomično očuvan uvid.

Neurokirurg je isključio mogućnost operativnog liječenja s obzirom na aktivnu parazitaru bolest i preporučio antiparazitaru terapiju.

Provedeno je liječenje na infektivnom odjelu u dvije hospitalizacije, prvi put pacijent je liječen prednizolonom i albendazolom po shemi, a drugi put niklozamidom.

Kontrolni laboratorijski nalazi i MR mozga nakon ponovljene hospitalizacije pokazali su dobru regresiju promjena (slika 3). Kontrolni nalaz psiho-

loga upućuje na deterioraciju kognitivnih funkcija, mnestičke i vizuokonstruktivne deficite te oslabljenu verbalnu fluentnost i psihomotoričku usporenost kao posljedica organske cerebralne disfunkcije. U odnosu na ranije postignuće na testovima intelektualnih, mnestičkih i vizuokonstruktivnih funkcija te verbalne fluentnosti nije bitno promijenjeno, a na testu konceptualnog mišljenja sad su dobiveni nešto viši rezultati i ispitanik je bolje vremenski orijentiran. Ispitanik je djelomično kritičan prema svom stanju, u ponašanju dominiraju jednostavni obrasci.

Na provedeno liječenje pacijent je bio klinički boljeg općeg stanja, urednog verbalnog kontakta, poboljšane motorike, obavljao je jednostavne zadatke.

### RASPRAVA

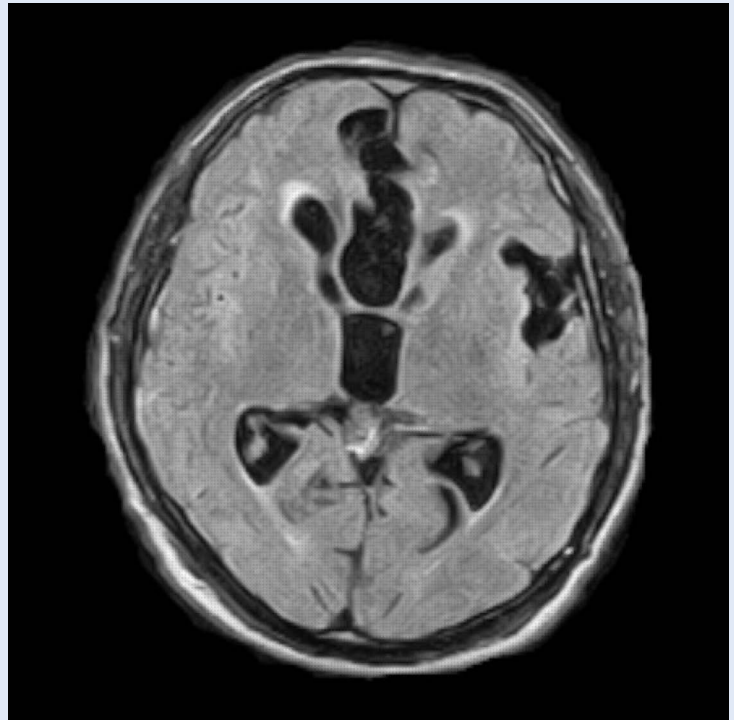
U Hrvatskoj je NC rijetka pojava, uglavnom sporadična. Javlja se kao solitarna ili multifokalna cisticerkoza mozga ili kralježnične moždine. Kliničke manifestacije bolesti ovise o broju i rasporedu cista.

U nekih pacijenata bolest počinje epileptičkim napadima, rijetko se javlja epileptički status.

Hidrocefalus je najteža klinička manifestacija NC-a. Često počinje teškim propadanjem kognitivnih funkcija, što može predstavljati diferencijalno dijagnostičku teškoću prema drugim oblicima demencija.

Istraživanja su pokazala da se u dječjoj dobi bolest češće manifestira epilepsijom, a u odrasloj dobi demencijom i hidrocefalusom<sup>3-5</sup>. Stoga je kod odraslih osoba svako propadanje kognitivnih funkcija potrebno obraditi neuroradiološki, uz laboratorijsku i serološku dijagnostiku, kako bi se isključila eventualna parazitarne bolesti mozga.

Uobičajeno se NC dijagnosticira neuroradiološkim pretragama, CT-om i MR-om mozga i kralježnične moždine, laboratorijskim nalazima, serologijom na cisticerku i biopsijom patoloških promjena suspektih na neurocisticerkozu i izolacijom parazita. Rutinski se nalazi periferna leukocitoza, eozinofilija i ubrzana sedimentacija eritrocita. Opisana je i analiza NM acetil aspartata (NAA) i kreatinina, kao i alanina i sukcinata magnetskom rezonancijom i spektroskopijom. Ovisno o lokalizaciji i kliničkom statusu radi se mijelografija i cerebralna angiogra-



Slika 3. MR mozga nakon terapije: regresija ranije opisanih promjena, blaže dilatirane postranične komore, atrofija temporoparijetalno lijevo.

Kod svakog pacijenta s progresivnim oštećenjem kognitivnih funkcija indicirana je neuroradiološka, laboratorijska i serološka obrada kako bi se isključila ili potvrdila parazitarne bolesti mozga.

fija, te cisternografija i ventrikulografija. CT je metoda izbora za dijagnozu parenhimskih lezija<sup>12</sup>.

Ovisno o stadiju razvoja parazita i evoluciji infekcije nalazi mogu biti:

1. vezikularni oblik – hipodenzna, nonehogena lezija
2. koloidni oblik – nodularna ehogena lezija
3. cisticerkozni encefalitis i difuzni edem uz kolaps ventrikla, vide se multiple ehogene parenhimatozne lezije – elektivni parenhimatozni oblik
4. skoleks s cistom može izgledati kao okrugla hipodenzna formacija, a kad skoleks umre vidi se nodularna kalcificirana tvorba.

Kod neurocisticerkoze locirane intraventricularno i subarahnoidalno MR je metoda izbora.

Od imunoloških testova ELISA pokazuje senzitivnost u oko 50 % slučajeva i specifičnost u oko 65 % pacijenata. *Enzyme linked immunoelectrotransfer blot assay* (ELIBA) pokazuje visoku senzitivnost u



oko 98 % i 100 % slučajeva<sup>13</sup>. Analiza cerebrospinalnog likvora indicirana je kod svakog pacijenta s neurološkim poremećajima i neuroradiološki dokazanim solitarnim ili multifokalnim lezijama bez konačne dijagnoze.

Kad je parazit lociran u parenhimu mozga rezultat analize cerebrospinalnog likvora može biti normalan. U oko 50 do 80 % slučajeva nalazi se patološki nalaz kad je parazit u bazalnim cisternama i ventriklima. Nalaz cerebrospinalnog likvora uključuje pojavu mononuklearne pleocitoze, normalnu razinu glukoze, snižene proteine, povišen IgG, a u pojedinim slučajevima i oligoklonalne vrpce<sup>13-16</sup>. Eozinofilija u likvoru je čest nalaz, ali nije specifičan, nalazi se i kod tuberkuloznog meningitisa i neurosifilisa.

U našeg pacijenta bolest je počela razvojem hidrocefalusa koji se klinički manifestirao promjenama ponašanja u sklopu dementnog sindroma, pojavom intenzivnih glavobolja i gubitkom posturalnih refleksa. S obzirom na progresiju bolesti učinjena je neuroradiološka obrada. Na temelju nalaza MR-a mozga i pozitivne serološke obrade na cisticerkozu, dokazana je parazitarna bolest mozga i provedeno liječenje antiparazitarnom terapijom. Stanje pacijenta poboljšalo se nakon provedene terapije u smislu bolje orijentiranosti, poboljšanja govorne fluentnosti, poboljšanja posturalnih refleksa i pokretljivosti.

#### ZAKLJUČAK

U Hrvatskoj je NC rijetka bolest, uglavnom se javlja sporadično. Kliničke manifestacije bolesti mogu biti različite, ovisno o lokalizaciji cisticerka. Bolest može početi promjenama kognitivnih funkcija i razvojem demencije, te u slučaju takve kliničke simptomatologije treba misliti i na parazitozu mozga. U prikazanog pacijenta liječenjem NC-a kao osnovnog uzroka demencije došlo je do poboljšanja njegova općeg stanja i kognitivnih funkcija, te je zastavljena dalja progresija bolesti.

**Izjava o sukobu interesa:** autori izjavljuju da ne postoji sukob interesa.

#### LITERATURA

1. White AC Jr. Neurocysticercosis: updates on epidemiology, pathogenesis, diagnosis and management. *Annu Rev Med* 2000;51:187-206.
2. Sinha S, Sharma BS. Neurocysticercosis: a review of current status and management. *J Clin Neurosci* 2009;16:867-76.
3. Del Brutto OH, Garcia HH. Neurocysticercosis. *Hanb Clin Neurol* 2013;114:313-25.
4. DeGiorgio CM, Medina MT, Duron R, Zee C, Escutera SP. Neurocysticercosis. *Epilepsy Curr* 2004;4:107-11.
5. Matushita H, Pinto FC, Cardeal DD, Teixeira MJ. Hydrocephalus in neurocysticercosis. *Childs Nerv Syst* 2011;27:1709-21.
6. Gubbay AD, Brophy BP, Henley S, Sage M. Neurocysticercosis. *J Clin Neurosci* 1998;5:203-7.
7. Titlic M, Tonkic A, Jukic I, Lahman-Doric M, Kolic K, Buca A et al. Neurocysticercosis-non specific clinical and neuroradiological presentation. *Bratisl lek Lysty* 2007;108:414-6.
8. Jimenez Caballero PE, Mollejo Villanueva M, Marsal Alonso C, Alvarez Tejerina A. Bruns syndrome: description of a case of neurocysticercosis with pathological study. *Neurologia* 2005;20:86-9.
9. Brainagarmenteria F, Del Brutto OH. Lacunar syndrome due to neurocysticercosis. *Arch Neurol* 1989;46:415-7.
10. Barinagarmenteria F, Cantu C. Neurocysticercosis as a cause of stroke. *Stroke* 1992;23:1180-1.
11. Del Brutto, Garcia HH. Intramedullary cysticercosis of the spinal cord: a review of patients evaluated with MRI. *J Neurol Sci* 2013;331:114-7.
12. Garcia HH, Del Brutto OH. Imaging findings in neurocysticercosis. *Acta Trop* 2003;87:71-8.
13. Singhi P. Neurocysticercosis. *Ther Adv Neurol Disord* 2011;4:67-81.
14. Tian Xj, LiY, Xue YP. Preliminary analysis of cerebrospinal fluid proteome in patients with neurocysticercosis. *Chin Med J* 2009;122:1003-8.
15. Rodriguez S, Wilkins P, Dorny P. Immunological and molecular diagnosis of cysticercosis. *Pathog Glob Health* 2012;106:286-98.
16. Garcia HH, Gonzalez AE, Gilman RH. Cysticercosis Working Group in Peru. Diagnosis, treatment and control of *Taenia solium* cysticercosis. *Curr Opin Infect Dis* 2003;16:411-9.