Ginekološka laparoskopija

doc. dr. sc. Miroslav Kopjar, Mladen Zadro, dr. med., Igor Maričić, dr. med., Ivana Trutin, dr. med., Ivica Šćurić, dr. med.
Odjel ginekologije i porodništva, Opća bolnica Zabok

Ginekološka laparoskopija operativna je metoda koja omogućuje izvođenje zahvata uz minimalno invazivni pristup, a s jednakim rezultatima kao i u klasičnoj kirurgiji. U članku je dan kratak povijesni razvoj ginekološke endoskopije, a zatim ukratko opisane ginekološke operacije koje se izvode laparoskopski. Glavni nedostaci laparoskopije su dugotrajna edukacija i skupoća opreme. Međutim, pritisak informiranih bolesnica, te očigledne prednosti minimalno invazivne kirurgije primorati će ginekologe, posebno mlađe, na dodatnu edukaciju u endoskopiji. Osim prednosti za bolesnika (manje komplikacija, manje analgetika, brži oporavak, bolji kozmetski rezultat), laparoskopija nakon početnih većih ulaganja donosi uštede za zdravstvo i društvo u cjelini: kraći boravak u bolnici, brži povratak na radno mjesto, te manji invaliditet

Iako se počeci endoskopske kirurgije mogu smjestiti na početak 19. st. (Bozzini, 1806.), ta metoda nije bila šire prihvaćena zbog tehničkih poteškoća na koje su nailazili prvi endoskopičari.[1] To se ponajprije odnosi na nemogućnost direktnog prikaza, te na problem osvjetljenja tjelesnih šupljina.[2]

Tijekom 20. stoljeća postupno su rješavani tehnički problemi koji su ograničavali razvoj endoskopske kirurgije. Trenedeleburgov položaj, uvođenje CO_2 za napuhivanje, Verresova igla za postizanje pneumoperitoneja i mogućnost koagulacije predstavljaju novosti koje su omogućile daljnji razvoj endoskopske kirurgije.[3,4]

Od pedesetih godina našeg stoljeća počinje uvođenje endoskopije u brojne bolnice, ali još uvijek ponajprije kao dijagnostičke metode.

Ginekolozima je najjednostavniji pristup u malu zdjelicu ili u Douglasov prostor bio stražnja kolpotomija. Očigledni nedostaci ove metode bili su nedovoljna vizualizacija anatomskih struktura u maloj zdjelici zbog crijeva, kao i nemogućnost uvođenja dodatnih instrumenata.

Decker preporučuje da se teleskop uvodi također kroz stražnji vaginalni svod, ali da bolesnica bude u koljeno-ramenom položaju. U ovom položaju intraabdominalni organi se prebacuju u gornji dio abdomena; time se za prikaz oslobađa mala zdjelica. Nedostaci metode su tehnički otežana anestezija, kao i premještanje pacijentice u koljeno-rameni položaj.[5]

Godine 1964. Palmer također uvodi optiku kroz stražnji vaginalni svod bolesnicama koje leže u uobičajenom ginekološkom položaju, ali se prije akta učini umjetni pneumoperitonej i na taj način omogući dobar pregled organa u maloj zdjelici. Osim toga, bolesnicu stavlja u Trendeleburgov položaj, što uz pneumoperitonej znatno pridonosi premještanju crijeva u gornje dijelove abdomena.[6]

Najveće zasluge za ubrzani razvoj endoskopije uopće, a posebno endoskopske kirurgije, ima Semm.[7] Na osnovi njegovih ideja konstruirani su skoro svi aparati i instrumenti koji se i danas upotrebljavaju s malim modifikacijama. Na kongresu u Rimu (1997.), uz opće odobravanje, Semm je proglašen "ocem endoskopske kirurgije". On je 1988. izveo prvu laparoskopsku apendektomiju i time uveo endoskopsku kirurgiju u područje abdominalne kirurgije.

U današnje vrijeme postignut je veliki napredak endoskopske kirurgije, osobito u području ginekologije. Poglavito se to odnosi na područje izvanmaternične trudnoće, kirurgiju tuba, a dobro je razrađen pristup i operativna tehnika kod benignih adneksalnih tumora. Još uvijek ostaje kontroverzno područje laparoskopskog pristupa malignim ovarijskim tumorima, ali to u pravilu nije operativno-tehnički problem. Nakon što je Riech 1989.godine učinio prvu laparoskopsku histerektomiju, razrađeno je nekoliko tehničkih pristupa histerektomiji, te je u pojedinim klinikama to postao rutinski pristup ovoj operaciji.[8] U bolnici u Zaboku zadnjih nekoliko godina više je histerektomija izvedeno laparoskopskim nego klasičnim putem.[9] Razvijeni su i laparoskopski pristupi pelvičnoj i paraaortalnoj limfadenektomiji, koji se izvode rutinski prije laparoskopske ili vaginalne histerektomije. Može se reći da je laparoskopska limfadenektomija rehabilitirala klasičnu Shauta-operaciju, dodavši joj radikalnost koja nije mogla biti postignuta vaginalnim putem, dok kod klasičnog Wertheima nije bilo moguće na odgovarajući način riješiti pitanje radikaliteta u području parametrija. Ovim novim postupkom su na taj način zapravo objedinjene sve prednosti ova dva klasična postupka, a uklonjeni nedostaci.

Laparoskopski se bez ikakvih problema izvode enukleacije miomatoznih čvorova, ako su subserozni ili intramuralni, dok je za submukozne čvorove idealan histeroskopski pristup.

U području uroginekologije rutinski se izvodi laparoskopska Burchova operacija, koja se može izvesti intraperitonejskim ili ekstraperitonejskim putem, pa se može izvoditi kao samostalna operacija, ili što je češće, poglavito na našem odjelu, kao pridružena operacija, nakon laparoskopske histerektomije, čime se na najpoštedniji način za bolesnicu u jednom aktu nastoji riješiti patologija na uterus, te problem inkontinencije.

Uz navedene očigledne prednosti laparoskopije potrebno je istaknuti i neke nedostatke, na prvom mjestu je trajanje operacije, barem na početku primjenjivanja ove tehnike, jer je za svladavanje laparoskopske tehnike potrebno dulje vrijeme učenja. Na drugome mjestu je uporaba velikih količina CO_2. To može dovesti do izmjena u humuralnom statusu. Također treba istaknuti i probleme anestezije. Problem je i iznošenje ekstirpiranih organa, dijelova organa ili tumora iz abdomena, najčešće se koristi vaginalni put, usitnjavanje tkiva, plastične vrećice i morselatori.

Konačno treba priznati da su suvremeni endoskopski instrumenti, kao i svi potrebni aparati za izvođenje laparoskopske kirurgije, izuzetno skupi, te za jednokratnu uporabu u našim prilikama to može predstavljati ozbiljan problem.

Najvažniji razlog za izvođenje laparoskopije je smanjenje postoperativnog morbiditeta. Veliki rezovi medijalne laparotomije ili poprečni rezovi po Pfannenstilu dugo zarastaju, a moguće su i brojne komplikacije. Kako kod laparoskopije postoji samo nekoliko ubodnih mjesta, jasno je da je zarastanje rane puno brže, pa endoskopski zahvati za bolesnice ne predstavljaju gotovo nikakvo opterećenje. U svijetu je veliki trend "*one day surgery*" – bolesnici

se otpuštaju iz bolnice isti ili dan nakon operacije. U našim uvjetima, zbog sustava zdravstvenog osiguranja, bolesnici ostaju dulje u bolnici, ali je evidentan njihov brži oporavak i brže vraćanje svakodnevnim poslovima.

Slijedi prikaz najčešćih endoskopskih zahvata u ginekologiji.

Laparoskopska sterilizacija

Učinkovita metoda sterilizacije mora biti sigurna, lako primjenjiva, postupak mora trajati kratko, biti minimalno invazivan, imati visok stupanj prihvatljivosti i toleranciju od bolesnice, te niske troškove.

Laparoskopska okluzija jajovoda daleko je najrasprostranjenija metoda elektivne sterilizacije.[2] Razvijeno je nekoliko tehnika, koje se u osnovi može podijeliti na metode čija je osnova koagulacija tuba, na metode koje upotrebljavaju druga mehanička sredstva, te na ekscizijske metode.[10] Koagulacijske metode sterilizacije obuhvaćaju koagulaciju jajovoda bipolarnom ili unipolarnom visokofrekventnom strujom, presijecanje jajovoda visokofrekventnom strujom, koagulaciju jajovoda termokoagulatorom, laserom ili ultrazvukom. Najpoznatije nekoagulacijske metode obuhvaćaju ligaturu jajovoda silastic-ringom (Yoon), ligaturu jajovoda Fragenheim-Roederovom omčom, te ligaturu plastične ili metalne kleme na jajovod. Nekoagulacijskim metodama se u principu prekida kontinuitet lumena i cirkulacija u određenom dijelu jajovoda.[11] Tim metodama izbjegnute su sve komplikacije i oštećenja okolnih organa od visokofrekventne struje i visoke temperature. Kod ekscizijskih metoda radi se parcijalna ili potpuna resekcija jajovoda, a izvode se rijetko.

Laparoskopska sterilizacija je bar jednaka, ako ne i učinkovitija od većine reverzibilnih kontraceptiva za dugotrajnu upotrebu. Tijekom prve godine nakon sterilizacije javlja se oko 0,5 trudnoća na 100 žena.[12]

Laparoskopske operacije ektopične trudnoće

Ektopična trudnoća nastaje najčešće u jajovodu (99%), vrlo rijetko u jajniku (0,8%). Od toga je 80% tubarnih ektopičnih trudnoća u srednjoj i distalnoj trećini jajovoda, i to je najčešća lokalizacija nerupturiranih ektopičnih trudnoća.[13]

Primjena transvaginalnog ultrazvuka i β-HCG iz seruma dovela je do mogućnosti pravodobne dijagnoze ektopične trudnoće, što je dovelo do promjene terapijskog pristupa. Više nije potrebna hitna kirurška intervencija koja je uvjetovana dramatičnom kliničkom slikom, već je moguće pravodobno planirati operativni zahvat. Laparoskopija omogućava brzu potvrdu dijagnoze uz minimalnu traumu za bolesnicu i uz očuvanje fertilne sposobnosti žene.[2]

Laparoskopske operacije benignih tumora jajnika

Jedna od najčešćih indikacija za laparoskopiju je benigna adneksalna tvorba. Ovarijska cista je druga po učestalosti indikacija za laparoskopiju u ginekologiji. Gotovo nije potrebno posebno objašnjavati očigledne prednosti laparoskopije pred klasičnom kirurgijom u ovom području. Najvažnija je, naravno, prednost izbjegavanje velikog reza.

Većina adneksalnih tvorbi s kojima se kirurg susreće je benigna, no problem nastaje kada prijeoperativna priprema ukazuje na moguću malignost određene tvorbe.[14] Glavni problem predstavlja vađenje adneksalnih tvorbi (posebno cističnih) iz trbušne šupljine bez prolijevanja sadržaja. U slučajevima kada se radi o sumnji na malignost, kirurška tehnika se mora podrediti onkološkim zahtjevima.[15] Prolijevanje cističnog sadržaja kod karcinoma IA prema FIGO klasifikaciji će odmah povećati stadij na IC. Preživljavanje je značajno drugačije kod bolesnica bez prolijevanja sadržaja (IA) i s intraoperativno prolivenim sadržajem. Stadij IC zahtijeva kemoterapiju, dok kod dobro diferenciranog IA karcinoma to može biti izbjegnuto.

Iako prijeoperativna dijagnostika može biti vrlo precizna, jedina definitivna dijagnoza je patološka. Korištenjem transvaginalnog ultrazvuka i Ca 125 kao markera za karcinom ovarija može se ne posumnjati na karcinom u 18% slučajeva, a 7% adneksalnih masa se proglasi lažno pozitivnim. Uključivanjem CD ovi rezultati mogu se značajno poboljšati, no konačna dijagnoza mora se dobiti invazivnim metodama. Laparoskopija predstavlja pouzdanu tehniku za konačno razlučivanje prirode adneksalne mase.

Ako se želi učiniti poštedniji zahvat, radi se cistektomija i cista se intaktna vadi iz trbuha uz pomoć endobega ili stražnje kolpotomije. Također, ako se radi o većoj cisti, može se učiniti punkcija ciste uz aspiraciju njenog sadržaja bez prolijevanja, te cistoskopija i pregledavanje unutrašnjosti cistične tvorbe. Kolabiranu cističnu tvorbu mnogo je lakše tada izvaditi iz trbuha. Radikalniji zahvat je adneksektomija, a posebnu pažnju treba obratiti na sačuvanje uretera jer je lezija uretera jedna od najtežih komplikacija laparoskopske kirurgije, posebice što vrlo često ostaje neprepoznata za vrijeme operacije.

Enukleacija mioma uterusa

Miomi su vrlo česti u žena u reproduktivnoj dobi, a mogu biti odgovorni za pojavu obilnog menstrualnog krvarenja, anemije, boli, osjećaja pritiska, neplodnosti i spontanog pobačaja. Laparoskopska miomektomija omogućava da se sačuva uterus, napose u neplodnih i drugih žena koje žele sačuvati uterus. Tehnika uklanjanja mioma ovisi o lokaciji tumora. Pelviskopska obrada mioma na petlji obuhvaća endokoagulaciju, postavljanje omče ili upotrebu staplera. Intramuralni miomi, odgovorni za masivna krvarenja uterusa i utjecaj na rast fetusa, odstranjuju se pomoću enukleatora za miome nakon endokoagulacije točkastim koagulatorom, a konačna ekstrakcija mioma izvodi se morselatorom.

Submukozni miomi mogu se resecirati laserom ili elektrokoagulacijom tekućinskom histeroskopskom metodom. Pojave priraslica, opstrukcije crijeva i kronične boli u trbuhu, time se smanjuju, a vrijeme poslijeoperacijskog tijeka je znatno kraće i ugodnije. Predtretman s GnRH je poželjan kad se miom namjerava resecirati laparoskopski, jer se analozima hormona koji oslobađaju gonadotropin smanjuje obujam mioma, što omogućava ograničen kirurški postupak i sprječava prekomjerni gubitak krvi. Naša iskustva nas navode na zaključak da se kirurška laparoskopija može rabiti kao alternativa laparotomiji.

Endometrioza

Najčešći simptomi su dismenoreja, neplodnost i izrazita dispareunija, a dijagnoza se postavlja anamnezom, bimanualnim pregledom, ultrazvukom, a većinom se potvrdi laparoskopski i dodatno histološki na ekscidiranom tkivu.

Liječenje minimalne i blage endometrioze je ekspektativno, medikamentno i kirurško, od kojih je laparoskopija metoda izbora za dijagnostiku i kirurško liječenje endometrioze.

Za laparoskopsku dijagnostiku, na koju se nastavlja operativna laparoskopija, odlučuje se u bolesnica bez simptoma s anamnezom neplodnosti više od 12 mjeseci usprkos normalnom nalazu histerosalpingografije, ovulatornim ciklusom i normalnim spermiogramom partnera; indicirana je i u bolesnica s bolovima u zdjelici kad nema poboljšanja nakon tri mjeseca liječenja nesteroidnim antireumaticima i oralnim kontraceptivima. Kontraindicirano je ponavljanje postupka u kratkim intervalima. Princip kirurškog liječenja je odstranjenje endometriotičkih žarišta uz poštedu okolnih tkiva, a temelji se na endokoagulaciji kod koje se toplina aplicira izravno na tkivo, pri čemu je područje nekroze ograničeno. Zbog neučinkovite hemostaze primjerena je za površinske lezije i najmanje žile.

Laparoskopske histerektomije

Histerektomija s adneksektomijom jedna je od najčešćih operacija u medicini, od čega 72% čini abdominalna histerektomija. Premda je očito da je vaginalna histerektomija poštednija od abdominalne, ipak većina ginekologa češće koristi abdominalni put. Preglednost operacijskog polja, lakša tehnička izvodljivost, lako manipuliranje adneksima i lakše operativno rješavanje patoloških promjena u zdjelici prednosti su abdominalnog puta.

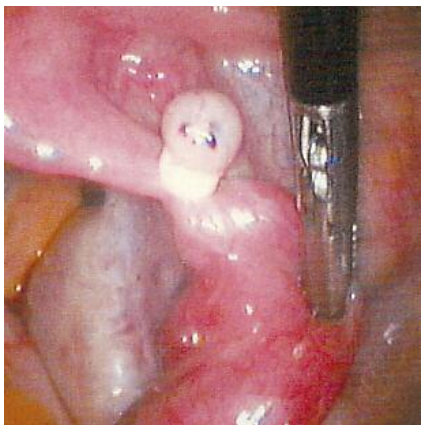

Slika 1. Laparoskopska sterilizacija "Yoon" prstenom za jajovod

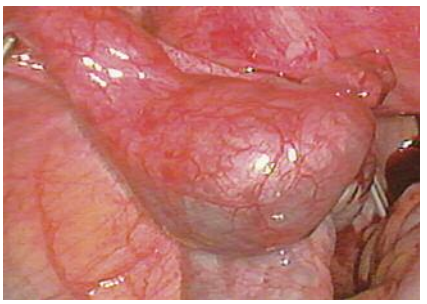

Slika 2. Ektopična trudnoća u ampularnom dijelu jajovoda

Slika 3. Odstranjivanje intaktne dermoidne ciste uz pomoć endobega

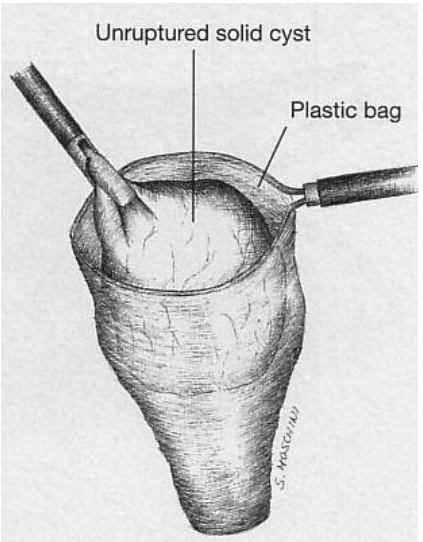

Slika 4. Odstranjivanje solidnog ovarijskog tumora uz pomoć endobega

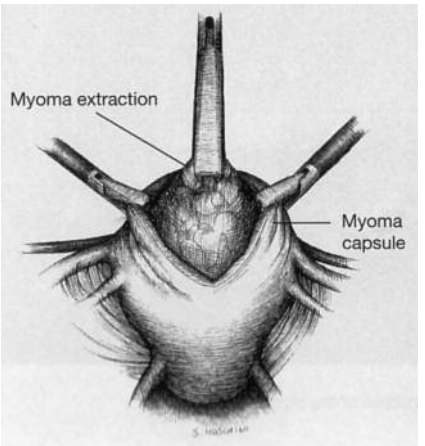

Slika 5. Shematski prikaz laparoskopske miomektomije

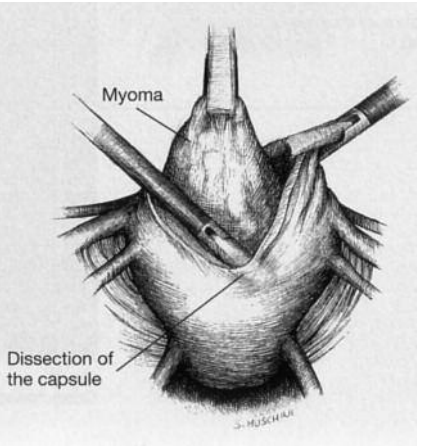

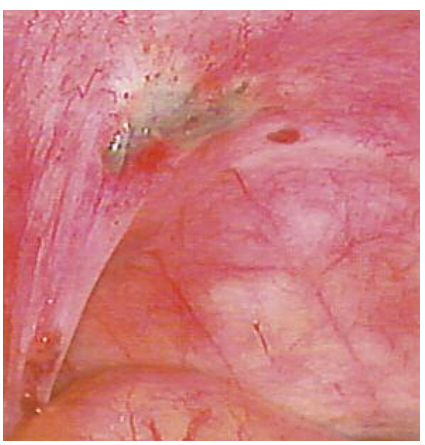

Slika 6. Žarište endometrioze na uterosakralnom ligamentu

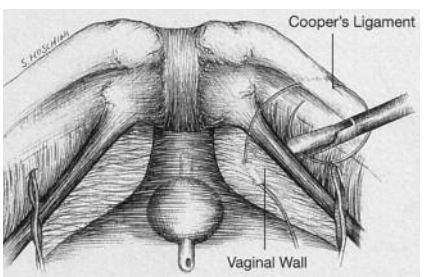

Slika 7. Laparoskopska kolposuspenzija po Burchu. Postavljanje šava na Cooperov ligament

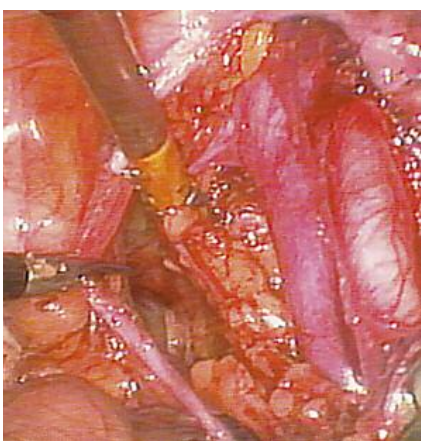

Slika 8. Laparoskopska pelvična limfadenektomija. Vide se arterija i vena ilijaka eksterna sa limfnim čvorovima

Optimalni pristup histerektomiji bio bi onaj koji ujedinjuje prednosti abdominalnog i poštednost vaginalnog. To omogućuje laparoskopija. Laparoskopsku histerektomiju prvi je izveo H. Reich 1988., nakon toga zahvat je postao rutinski u brojnim centrima, no nije postigao takvu učestalost i rasprostranjenost kao laparoskopska kolecistektomija, koja je prvi put izvedena otprilike istodobno. Razlog vjerojatno leži u težini zahvata, skupoj opremi i dugotrajnoj edukaciji za izvođenje.

Laparoskopija se može koristiti ili za potpuno odstranjenje uterusa ili za olakšanje vaginalne histerektomije. Bitno je odrediti opsežnost zahvata učinjenih laparoskopskim putem zbog uspoređivanja rezultata kao što su trajanje operacije i teže komplikacije (krvarenje i ozljede urogenitalnog sustava). Postoje različiti pokušaji klasificiranja histerektomija pri kojima se koristi i laparoskop. Nijedna nije službeno prihvaćena.

U prošlogodišnjem izdanju časopisa koji izdaje AAGL (Američko udruženje ginekoloških laparoskopičara) predloženo je da se laparoskopske histerektomije podijele u pet tipova (Type O-IV), a svaki od tih tipova se dalje dijeli ovisno o prepariranju mjehura i plike rektouterini. Možda je najpraktičnija klasifikacija H. Reicha, koji dijeli laparoskopske histerektomije na sljedeći način:

- dijagnostička laparoskopija i vaginalna histerektomija
- laparoskopski asistirana vaginalna histerektomija
- laparoskopska histerektomija
- totalna laparoskopska histerektomija.

Indikacija za laparoskopsku histerektomiju je benigna patologija koja zahtijeva abdominalni pristup: endometrioza, veliki miomi, priraslice prethodne laparotomije, PID, benigne otekline adneksa, otežan pristup uterinim žilama vaginalnim putem, slabo pokretna, dobro fiksirana maternica bez descenzusa, uski *arcus pubis*, uska rodnica bez prolapsa, nemogućnost postavljanja bolesnice u litotomni položaj.

Laparoskopska histerektomija zamjenjuje invazivnije postupke, što donosi kraću hospitalizaciju i brži oporavak bolesnice. Ostaju otvorena pitanja težine i cijene zahvata, dugog razdoblja učenja i nešto veće učestalosti ozljeda urogenitalnih organa (ureter i mjehur).

Laparoskopsko liječenje inkontinencije

Otkako su Vancaillie i Schuessler prvi izveli laparoskopsku retropubičnu uretropeksiju 1991. godine, uporaba laparoskopije u kirurškom rješavanju inkontinencije se širila brzo. Prednosti laparoskopije su poboljšanje vizualizacije anatomije Retziusovog prostora i peritonealne šupljine zbog uvećane slike, efekta insuflacije i dobre hemostaze, te naravno sve one prednosti koje proizlaze iz izbjegavanja velikog reza trbušne šupljine, a koje su zajedničke svim laparoskopskim operacijama (kraća hospitalizacija, smanjena poslijeoperacijska bol, brz oporavak i vraćanje na posao, te dobar kozmetski rezultat). Nedostaci te vrste operacija uključuju kompliciranu tehniku retropubične disekcije, te potrebu stjecanja vještine laparoskopskog vezanja čvorova, kao i duže vrijeme operacije i povećani bolnički troškovi zbog dužine operacije i uporabe jednokratnih kirurških instrumenata.

Prvi publicirani laparoskopski zahvat od navedenih autora je bio zapravo Marshall-Marchetti-Krantz (MMK), a nakon toga su slijedili autori koji su počeli izvoditi operaciju po Burchu laparoskopskim putem. Danas je laparoskopska kolposuspenzija po Burchu najizvođeniji laparoskopski zahvat za korekciju inkontinecije urina. Još je moguće izvesti i laparoskopsko korigiranje paravaginalnog defekta. Mnogi su autori modificirali laparoskopsku retropubičnu kolposuspenziju korištenjem mrežica, staplera, kao i različitih materijala za šivanje. Klasični zahvat po Burchu je dobro poznati zahvat uz dobre dugoročne rezultate i minimalni morbiditet. Stoga, da bi se taj dobro prihvaćeni zahvat zamijenio laparoskopskim pristupom, mora biti usporediv glede efikasnosti, te imati jednaku ili manju učestalost komplikacija. Zbog toga laparoskopski zahvat mora biti izveden potpuno jednako kao i klasični. Modifikacije klasičnog zahvata zapravo predstavljaju novu operaciju, te stoga zahtijevaju daljnje istraživanje i analizu ishoda.

Laparoskopska kolposuspenzija može se izvesti ekstraperitonejskim i intraperitonejskim putem. Ekstraperitonejski pristup ne zahtijeva otvaranje trbušne šupljine i većinu disekcije retropubičnog prostora obavi balon, no intraperitonejski put nudi nešto bolju vizualizaciju, te više prostora za operatera. Također je značajno da intraperitonejski pristup nudi mogućnost izvođenja i drugih pridruženih operacija u maloj zdjelici laparoskopskim putem. Tako je moguće u istom zahvatu učiniti adneksektomiju ili histerektomiju laparoskopskim putem, a zatim izvesti laparoskopsku kolposuspenziju po Burchu bez potrebe uvođenja dodatnih troakara i uz minimalnu traumu za bolesnika.

Najčešća rana komplikacija ovog zahvata je ozljeda mjehura, a moguće su i ozljede crijeva ili velikih krvnih žila. Infekcije rane su vrlo rijetke. Od kasnih komplikacija najvažniji je neuspjeh zahvata u postizanju kontinencije, ponovna nestabilnost detruzora, retencija urina, vezikovaginalna fistula, bol prilikom mokrenja itd.

Iako je uvedena nedavno, te još nema podataka o dugoročnom ishodu, laparoskopska kolposuspenzija po Burchu je postala vrlo popularna. Relativno dugo razdoblje svladavanja tehnike šivanja i duljina operacije će u početku odbiti brojne ginekologe od izvođenja zahvata; ipak, želje bolesnika će nastaviti promovirati laparoskopski pristup. Da bi se stekao pravi uvid u kvalitetu laparoskopskog pristupa, potrebno je provesti prospektivne kliničke studije s identičnim tehnikama laparoskopske i otvorene kolposuspenzije te praćenjem bolesnika tri ili više godina.

Laparoskopsko liječenje ginekološkog karcinoma

Laparoskopija je ušla u područje ginekološke onkologije uvođenjem laparoskopske pelvične i paraaortalne limfadenektomije početkom devedesetih godina. Od tada su objavljeni mnogi radovi koji upućuju na to da su laparoskopske operacije razumna alternativa klasičnim onkološkim operacijama. Zašto uopće primijeniti laparoskopiju u onkologiji? Klasična pelvična i paraaortalna limfadenektomija je povezana s visokim morbiditetom i dugim poslijeoperacijskim oporavkom, što je posljedica velikog reza na trbušnoj stijenci. Neinvazivne slikovne metode (uzv, CT, MRI) ne mogu pružiti potrebne informacije kada se usporede s kirurškim metodama.

Laparoskopija pruža mogućnost dobivanja adekvatnog materijala za patohistološku analizu uz minimalnu traumu za bolesnika, brži oporavak i bolji kozmetski efekt, što nije zanemarivo.

Danas se sve onkološke operacije mogu izvesti laparoskopski. Nadalje, kod karcinoma cerviksa laparoskopska limfadenektomija je revitalizirala Shauta-operaciju, dodajući joj radikalnost. Isto tako je neupitna vrijednost laparoskopije u liječenju karcinoma endometrija. Kontroverzno područje ostaje karcinom ovarija zbog opasnosti od prolijevanja cističnog sadržaja i stvaranja jatrogenog IC od IA karcinoma.

Može se reći da je kod karcinoma cerviksa i endometrija u ranim stadijima laparoskopija postala standard, a sve više laparoskopičara se priklanja mišljenju da je laparoskopija prihvatljiva kod IA karcinoma ovarija.

Sa stajališta izvođenja zahvata, nedvojbeno je da laparoskopske operacije traju dulje nego klasične, no vizualizacija operativnog polja je bolja. Prema većini radova broj limfnih čvorova je gotovo jednak kao kod klasičnih operacija, krvarenje je manje, a značajno je smanjeno i isušivanje tkiva.

Nedostaci laparoskopske kirurgije uključuju dulje vrijeme operacije i učenja te gubitak taktilne percepcije. Radikalnost operacije i metastaziranje na ubodnim ranama ostaju otvorena pitanja.

Zaključak

Kao što je vidljivo iz ovog prikaza, gotovo sve ginekološke operacije mogu se izvesti laparoskopski. Cilj laparoskopije je izvesti neki zahvat jednako ili bolje nego u klasičnoj kirurgiji uz minimalnu ozljedu organizma. Laparoskopija je zapravo novi način pristupa operativnom polju, a ne posebna vrsta operacije. Prema tome indikacije za laparoskopiju bi trebale biti identične onima kod klasične kirurgije, ovisno o dijagnozi neke bolesti. Odluka da se neka operacija učini laparoskopski ovisi o vještini operatera, ali i o opremljenosti određene ustanove za pojedine zahvate. Preduvjet za izvođenje kompliciranijih laparoskopskih zahvata je posjedovanje vrlo skupe i sofisticirane opreme. Naime, vrlo je teško razmišljati o pelvičnoj limfadenektomiji ako se nema grijani plin, kvalitetan manipulator uterusa, posebne nogare, dva TV monitora, nekoliko različitih bipolarnih hvataljki, usisač itd. Nadalje, osim

iskusnog operatera, ne može se operirati bez dva uigrana asistenta, iskusne instrumentarke, anesteziologa, te pomoćnog osoblja, koje mora biti dobro upoznato s opremom i koje može u kratkom vremenu ukloniti manje kvarove.

Dugo vrijeme učenja i uvježbavanja u laparoskopiji kao i skupoća opreme zapravo su najznačajniji nedostaci laparoskopije i uzroci zbog čega minimalno invazivni pristup nije šire prihvaćen među ginekolozima. No, zbog očitih prednosti laparoskopije, pritisak bolesnica, koje su sve bolje informirane, morat će natjerati ginekologe na dodatni napor u svladavanju ove metode operiranja ako će htjeti ostati konkurentni i ako će htjeti pružiti svojim pacijentima optimalnu njegu. M

LITERATURA

1. Bozzini P. Lichleiter: Ein Efingugng Zur Anschauung innere Teile und Krankenheiten. J Prakt Heilk 1806; 24:107.
2. Kopjar M. Ginekološka endoskopija. Laparoskopija, histeroskopija. 1. izd. Zagreb: vlastita naklada; 1999; 8.
3. Rubin JC. Uterine endoscopy, endometroscopy with the aid of uterine insufflation. Am J Obstet Gynecol 1925; 10:212-327.
4. Hopkins HH. On the diffraction theory of optical images. Proceeding Royal Soc 1953; A 217:408.
5. Decker A. Culdoscopy: its diagnostic value in pelvis and pelvic disease. J Am Med Ass 1949; 140:378-80.
6. Palmer R. Proceeding of the first International Symposium on Gynaecological Celioscopy, Palermo, 1964.
7. Semm K. Die Pelvioskopishe Appendektomie: Dtsch Med Wschr 1988; 113:3-5.
8. Reich H. Laparoscopic hysterectomy. Postgraduate course on operative gynecologic endoscopy – The American Course Obstet Gynecol. New York, Dec. 13-15, 1990.
9. Kopjar M, Punek S, Zadro M. Ginekološka laparoskopija u bolnici u Zaboku. Gynaecol Perinatol 1995; 4:71-3.
10. Khairullah Z, Huber DH, Gonzales B. Declining mortality in international sterilization services. Int J Gynecol Obstet 1992; 39:41-51.
11. Rulin MC, Davidson AR, Philliber SG, et al. Long-term effect of tubal sterilisation on menstrual indices and pelvic pain. Obstet Gynecol 1993; 82:118-21.
12. Jones EF, Forrest JD. Contraceptive failure rates based on the 1988 NSFG. Fam Plann Perspect 1992; 24:12-9.
13. Brenn JL. A 21-year survey of 654 ectopic pregnancies. Am J Obstet Gynecol 1970; 106:1004-10.
14. Mettler L, Caesar G, Neunzling S, Semm K. Stellenwer der endoskopishen Ovar-Chirurgie-kritische Analyse von 626 pelvioskopish operierten Ovarialzysten an der Universtatsfauenklinik Kiel 1990-1991. Geburtsch Frauenheilk 1993; 53:253-7.
15. Nezhat F, Nezhat C, Welander CE, Benigno B. Four ovarian cancers diagnosed during laparoscopic management of 1011 women with adnexa masses. Am J Obstet Gynecol 1992; 167:790-6.

Telemedicina u ginekologiji

Telemedicina se može definirati kao upotreba moderne telekomunikacijske i informatičke tehnologije za medicinsku dijagnostiku i liječenje bolesnika i prijenos informacija koje to omogućuju ili kao medicinska praksa kada su liječnik i bolesnik odvojeni. Razvoj telemedicine temelji se na razvoju modernih načina elektroničke komunikacije, suvremenoj računalno-komunikacijskoj tehnologiji i digitalnoj tehnologiji. Sve to omogućilo je slanje informacija i podataka o bolesnicima, umjesto samih bolesnika, na velike udaljenosti. Podaci se šalju stručnjacima koji mogu pomoći u rješavanju određenog problema, što je mnogo brže nego slanje bolesnika. Postoji nekoliko polja upotrebe telemedicine u ginekologiji: teledijagnostika, televideokonzultacije, televideoedukacija i telekirurgija.

Teledijagnostika

Sofisticirana oprema koja se koristi u (ginekološkoj) dijagnostici povezana s računalima i kompjutorskom analizom omogućila je slanje digitaliziranih slikovnih podataka na velike daljine. Ultrazvuk i radiološka dijagnostika mogu se koristiti na način da stručnjak na udaljenoj lokaciji interpretira nalaze ili da vodi liječnika u provođenju pretrage. Isto tako, slikovni prikaz koji se dobije dijagnostičkom laparoskopijom ili histeroskopijom može se prenijeti elektronskim putem u stvarnom vremenu zahvaljujući modernoj opremi. U porodništvu se tako mogu prenijeti brojni podaci (UZV, kardiotokografija, itd.) koji omogućuju bolji nadzor nad trudnoćom.

Televideokonzultacije

Intraoperativne konzultacije mogu omogućiti bolje liječenje i smanjiti komplikacije. U slučaju laparoskopskih operacija kirurg ne gleda izravno u operacijsko polje nego u TV monitor, na koji se prenosi uvećana slika s minijaturne kamere uvedene u tijelo bolesnika. Ista slika može se, kao što je već spomenuto, prenijeti u stvarnom vremenu na veliku udaljenost do stručnjaka koji ne mora biti u operacijskoj dvorani da bi pomogao operateru kod nejasnih ili naročito kompliciranih te rijetkih stanja.

Televideoedukacija

Kako je telemedicina učinila mogućim prijenos prikaza operacija na velike daljine, popularnim su postali brojni tečajevi na kojima se operacijski postupci prezentiraju u stvarnom vremenu. Prednosti takvih tečajeva su da liječnik ostaje unutar svoje bolnice gdje radi, troši se manje vremena i novca, a broj sudionika praktički je neograničen te tako velik broj kirurga dobiva uvid u novu tehnologiju. Razvoj virtualne stvarnosti, *virtual-reality* kirurških simulatora i 3D vizualizacija anatomije omogućit će i praktičnu edukaciju liječnika, usavršavanje njihovih psihomotoričkih vještina i sposobnosti rješavanja problema. Također treba spomenuti i rastuću bazu podataka na internetu pristupačnu svakome tko traži najnovije informacije dostupne u kratkom vremenu. Na taj način telemedicina doprinosi boljoj raspodjeli znanja i promovira kvalitetu zbrinjavanja bolesnika i u najudaljenijim i najsiromašnijim krajevima.

Telekirurgija

Minimalno invazivna kirurgija značajno je izmijenila sve grane kirurgije u zadnja dva desetljeća. Kako kirurg ne gleda izravno u operacijsko polje već na TV monitor, ista digitalna slika može se prenijeti u stvarnom vremenu i svi promatrači mogu vidjeti istu sliku kao i operater. Može se reći da je laparoskopija uvela telemedicinu u kirurgiju. Također je najavila i novi korak u razvoju kirurgije – robotsku kirurgiju. Pojednostavljenje pokreta koje je potrebno za robotsku kirurgiju počelo je laparoskopijom i bez nje robotska kirurgija ne bi bila moguća. Robotska ruka pokretana signalima koje kirurg daje računalu rukovat će hvatalicama, škarama i iglama, bez izravnog dodira kirurga s operacijskim poljem. Kurt Semm, čovjek koji je pokrenuo revoluciju minimalno invazivne kirurgije i učinio najviše za njezin razvoj, izjavio je u jednom intervjuu: "Možda zvuči nestvarno i nemoguće, ali ako pogledamo u budućnost, moramo vidjeti da će jedan ili nekoliko vrhunskih stručnjaka iz jednog centra pomagati pri operacijama kirurzima diljem svijeta i da će to bez sumnje biti velika pomoć". Ali, ne dijele svi njegov optimizam. Dr. Zoltan Szabo iz Microsurgery and Operative Endoscopy Training Institute, San Francisco, smatra da će telekirurgija degradirati odnos kirurga i bolesnika.

Brzonapredujuća tehnologija sigurno će donijeti mnogo dobroga kako bolesnicima tako i liječnicima. Telemedicina je samo jedno od dostignuća koje će to omogućiti, ali ne smije se zaboraviti da je razvoj kirurških vještina mnogo važniji od razvoja tehnologije.

doc. dr. sc. Miroslav Kopjar, Ivica Ščurić, dr. med., Igor Maričić, dr. med.

LITERATURA

Feste JR. Telemedicine in Gynaecology, http://gynendoscopy.com/telemed/htm
Kern J, Kovačić L. Telemedicina, Liječ Vjesn 2001; 123:93-8.
Kopjar M. Telemedicine in Gynaecology, Abstract Book World Congress on Gynecological Endoscopy and First Croatian Congress on Gyn. Endoscopy, pg 58.
Richter B, ur: Telemedicina u Hrvatskoj, Akademija medicinskih znanosti Hrvatske, Zagreb, 1998.
Schlag PM, Moesta KT, Rakovsky S, Graschew G, Telemedicine – The new must for surgery, Arch Surg 1999; 13:141-6.