Stručni članak
Professional paper

Verisyse intraokularna leća u korekciji afakije

Zdravko Mandić, Ivanka Petric Vicković, Jelena Škunca Herman
Klinika za očne bolesti KB „Sestre milosrnice“, Zagreb

SAŽETAK Moderna operacija katarakte osim esktrakcije podrazumijeva i istovremenu ugradnju umjetne intraokularne leće. Idealna pozicija za ugradnju takve intraokularne leće je stražnja očna sobica, točnije pripremljena kapsularna vreća ili stražnja kapsula same leće. Dugi niz godina kod očiju s oštećenom stražnjom kapsulom intraokularna leća se implantirala u prednju očnu sobicu, ali zbog niza različitih postoperativnih komplikacija ovaj tip leće je gotovo napušten. Fiksacija intraokularne leće za skleru, šivanje haptika za sulkus cilijaris nakon početnog oduševljenja i dobrih rezultata kasnije je također pokazala niz nedostataka. Verisyse intraokularna leća također se fiksira na šarenicu, ali vrlo jednostavnom operacijskom tehnikom kojom se petlje poput kliješta uhvate za prednju ili stražnju površinu šarenice. Prema vlastitim iskustvima, kao i prema iskustvima ostalih autora publiciranih u literaturi, fiksacija ove leće u retro pupilarni prostor pokazala je niz prednosti i smanjila broj postoperativnih komplikacija u odnosu na ostale leće koje se koriste za korekciju afakije kod koje je došlo do značajnih oštećenja stražnje kapsule

KLJUČNE RIJEČI afakija; ugradnja leća, intraokularna; leće, intraokularne; oftalmološki kirurški postupci

Moderna operacija katarakte podrazumijeva kompletnu ekstrakciju katarakte uz zadržavanje kapsularne vreće ili samo stražnje kapsule na koju se istovremeno implantira intraokularna leća u stražnju očnu sobicu. Stabilna i održana stražnja kapsula uvjet je za stabilnost intraokularne leće u stražnjoj očnoj sobici. U slučajevima kada dolazi do oštećenja stražnje kapsule nastaje problem fiksacije i stabilnosti intraokularne leće u oku.

Stanje oka u kojem nema intraokularne leće zove se afakija. Afakija najčešće nastaje kao posljedica operativnih komplikacija nastalih kod operacije katarakte metodom fakoemulzifikacije ili ekstrakapsularne ekstrakcije kada dolazi do oštećenja zonularnog aparata ili pak do gubitka većeg dijela stražnje kapsule.

Ponekad se afakija može naći kod operacija kojima je načinjena kompletna intrakapsularna ekstrakcija leće što može biti posljedica različitih traumatskih ozljeda, određenih sistemskih bolesti odnosno kao posljedica vitreoretinalnih kirurških zahvata na oku.

Optička korekcija afaknog oka u odsutnosti stražnje kapsule vrlo je zahtjevna, ali postoji nekoliko mogućnosti implantacije intraokularne leće.

IMPLANTACIJA INTRAOKULARNE LEĆE U PREDNJU OČNU SOBICU

U korekciji afakije, početkom 80-ih, vrlo popularna bila je implantacija intraokularne leće u prednju očnu sobicu (ACIOL). To su bile rigidne intraokularne leće sa zatvorenim petljama koje su uzrokovale niz različitih komplikacija: ireverzibilan gubitak endotelnih stanica s posljedičnom buloznom keratopatijom, upalne uvealne reakcije sa ili bez cistoidnog makularnog edema, formiranje prednjih sinehija, deformaciju zjenice, pupilarni blok s povećanim intraokularnim tlakom, atrofiju šarenice i hifemu.[1]

Zbog visokog postotka postoperativnih komplikacija ove intraokularne leće zamijenjene su novodizajniranim, manje rigidnim lećama s otvorenim petljama, nakon čega je postotak komplikacija znatno snižen. Međutim, unatoč poboljšanom dizajnu komplikacije kod implantacije i dalje perzistiraju (dekompenzacija rožnice, kronični uveitis, deformacija zjenice i različiti tipovi glaukoma) te se i dalje traže nova tehnička rješenja glede operacije i dizajna leće.

INTRAOKULARNE LEĆE ZA SKLERALNU FIKSACIJU

Krajem 80-ih u kirurškoj korekciji sekundarne afakije nastao je trend implantiranja intraokularne leće u stražnju očnu sobicu i fiksacije leće za skleru odnosno šarenicu (*scleral-sutured* i *iris-sutured* PCIOL).

Malbran sa suradnicima 1986. godine prvi opisuje fiksaciju intraokularne leće u stražnju očnu sobicu sa šivanjem posebno dizajniranog implantata u sulcusu cilijarisu. Ovaj tip leće i operativna metoda čuvali su anatomiju oka i osjetljiv endotel rožnice i pokazali su manji broj postoperativnih komplikacija. Međutim, nedostatak je tehnički zahtjevna operacija s opasnošću naknadne luksacije i nepravilnog nagiba leće koji može

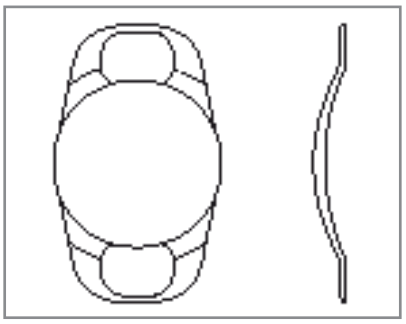

SLIKA 1. Verisyse intraokularna leća – shema

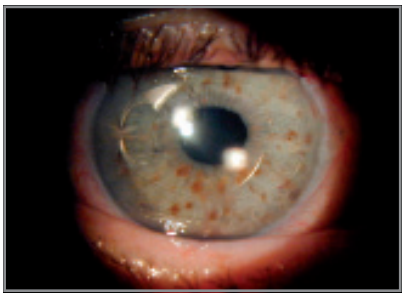

SLIKA 2. Implantacija Verisyse intraokularne leće u prednju sobicu

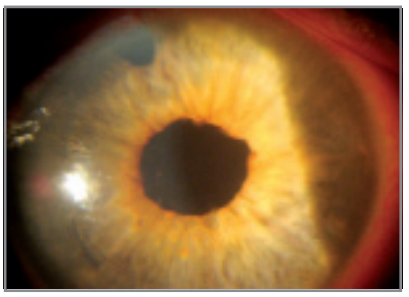

SLIKA 3. Verisyse intraokularna leća implantirana iza šarenice (retropupilarno)

dovesti do optičkih komplikacija i smanjenja vidne oštrine. Od rjeđih komplikacija spominju se krvarenje u cilijarnom tijelu, ablacija mrežnice, cistoidni makularni edem, prolaps vitreusa u prednju sobicu, erozija spojnice transskleralnim šavovima i endoftalmitis.[2-4]

FIKSACIJA INTRAOKULARNE LEĆE ZA ŠARENICU

Šivanje intraokularne leće za šarenicu (*iris suture* PCIOL). Tehniku šivanja haptika leće za šarenicu pokazao je 1976. godine Malcolm McCannel koji je koristeći posebno dizajnirane igle za šivanje kroz prednji očni segment uspio fiksirati petlju leće za šarenično tkivo. Optički dio leće je na ovaj način bio u stražnjoj očnoj sobici što je bilo vrlo slično poziciji leće koja se nalazi u kapsularnoj vreći. Međutim, i ove intraokularne leće nose velik rizik oštećenja šarenice, kroničnog uveitisa, disperzije pigmenta i blokade trabekuluma što može dovesti do povećanja intraokularnoga tlaka i različitih vrsta glaukoma.[5]

Fiksacija leće za šarenicu fleksibilnim hapticima (*iris-claw* IOL). Krajem 1970. u korekciji afakije Worst uvodi intraokularne leće fiksirane za šarenicu (*Iris-claw* ACIOL) (slika 1) Današnje intraokularne leće koje se fiksiraju za šarenicu petljama poput kliješta zovu se Verisyse. Spomenuta leća dugačka je 8,5 mm, ima centralnu optičku zonu od 5 mm, a za srednji dio šarenice fiksirana je fleksibilnim hapticima tako da ne oštećuje strukture iridokornealnog kuta i šareničnog tkiva. Intraokularna leća je dovoljno udaljena od endotela rožnice i nisu potrebni šavovi za njenu fiksaciju. Premda je afakična Verisyse leća primarno namijenjena implantaciji u prednju očnu sobicu (slika 2), u novije vrijeme opisuju se različite operacijske tehnike gdje se ista leća fiksira u retropupilarni prostor (slika 3) tako da je anatomija oka još više očuvana, a leća je udaljena još više od endotela uz još manje postoperativnih komplikacija i bolji estetski dojam.[6-8]

NAŠA ISKUSTVA S IMPLANTACIJOM VERISYSE INTRAOKULARNE LEĆE

U afakičnim očima, kada postoji veliki defekt stražnje kapsule ili je došlo do oštećenja zonula, vrlo je teško fiksirati intraokularnu leću. Jedna od najčešće korištenih operativnih tehnika sekundarne implantacije intraokularne leće dugi niz godina bila je implantacija leće u stražnju sobicu i ušivanje u sulkus cilijaris. Zadnjih godina u Klinici za očne bolesti KB "Sestre milosrdnice" prilikom sekundarne implantacije intraokularne leće uvedena je tehnika fiksacije leće za šarenicu (Verisyse). U retrospektivnoj studiji provedenoj u našoj klinici usporedili smo učinkovitost i postoperativne komplikacije prilikom sekundarne implantacije intraokularne leće koristeći tehniku skleralne fiksacije i implantacije Verisyse intraokularne leće fiksirane za šarenicu. U studiju je uključeno ukupno 28 očiju, po 14 očiju u svakoj grupi. Prosječno vrijeme praćenja bolesnika razlikovalo se po grupama jer je Verisyse leća novija na našem tržištu. Tako je grupa bolesnika s implantiranom intraokularnom lećom u cilijarnom sulkusu dulje praćena (21 mjesec) u odnosu na grupu bolesnika s retropupilarno implantiranom Verisyse lećom za stražnju prednju plohu šarenice (8 mjeseci). U obje grupe afakija je u najvećem broju bolesnika nastala kao posljedica komplikacija prilikom operacije katarakte te intraokularna leća nije implantirana tijekom operacije. Drugi uzroci afakije bili su odstranjenje kongenitalne katarakte u mladosti bez ugradnje intraokularne leće te stanje nakon penetrantne ozljede oka s lezijom leće, bez ugradnje intraokularne leće u primarnom zbrinjavanju ozljede.

Kod svih bolesnika Verisyse intraokularna leća implantirana je retropupilarno. Operativni zahvat započinje peritomijom spojnice i formiranjem skleralnog tunela. Ukoliko prethodno nije učinjena, na 12 sati formira se iridektomija. Intraokularna leća implantira se kroz skleralni tunel, postavi se na šarenicu na način da je konkavitet leće okrenut prema gore te se rotira tako da se haptici polože na 3 i 9 sati. Pincentom se fiksira intraokularna leća, smjesti se retropupilarno, te pridržavajući intraokularnu leću fiksiraju se haptici na 3 i 9 sati na način da se šarenica inklinira u otvore haptika (slika 3).

Broj intraoperativnih komplikacija bio je veći u grupi bolesnika s ugrađenom intraokularnom lećom u sulkus cilijaris[4], dok je u grupi bolesnika s Verisyse implantiranom intraokularnom lećom kod 3 bolesnika zabilježena pojava tranzitornog krvarenja iz područja šarenice. Broj postoperativnih komplikacija također je bio veći u grupi bolesnika s transskleralno implantiranom intraokularnom lećom u sulkus cilijaris. Postoperativna vidna oštrina kod bolesnika s implantiranom transklerano fiksiranom intraokularnom lećom je u 50% očiju bila bolja od 0,5, dok u grupi bolesnika s

implantiranom Verisyse intraokularnom lećom u 64% očiju bila je bolja od 0,5. Prosječna dužina operativnog zahvata bila je veća u grupi s intraokularnom lećom implantiranom u sulkus (45 min), nego kod bolesnika s Verisyse intraokularnom lećom (15 min).

Transskleralna implantacija intraokularne leće predstavlja tehnički zahtjevniji operativni zahvat, koji iziskuje dodatno vrijeme tijekom operacije te ima veći broj postoperativnih komplikacija koje mogu ugroziti postoperativnu vidnu oštrinu.

Implantacija Verisyse intraokularne leće predstavlja tehnički jednostavniji i brži operativni zahvat s manjim brojem postoperativnih komplikacija. Implantacija Vreysise intraokularne leće retropupilarno predstavlja naš prvi izbor prilikom sekundarne implantacije intraokularne leće.

RASPRAVA

Implantacija intraokularne leće kod afaknoga oka standardni je kirurški zahvat kada korekcija naočalama ili kontaktnim lećama nije zadovoljavajuća. Primijenjena tehnika i vrsta leće moraju zadovoljiti i očuvati anatomske odnose oka uz minimalno intraoperativnih i postoperativnih komplikacija, a sa zadovoljavajućim ishodom vidne oštrine. S obzirom na različite indikacije i pristupe sekundarnoj implantaciji opravdana je diskusija o njenoj djelotvornosti i sigurnosti.

Proteklih 20-ak godina većina oftalmologa nije bila sklona sekundarnoj ugradnji intraokularnih leća kod afaknih očiju zbog rizika od postoperativnog smanjenja vidne oštrine uzrokovanog edemom rožnice i komplikacijama na stražnjem segmentu oka zbog posljedičnih ugradnji rigidnih intraokularnih leća za prednju sobicu.[4]

Dizajniranjem leća za stražnju očnu sobicu, najizvođenija tehnika sekundarne implantacije bila je implantacija intraokularne leće skleralnom fiksacijom. Uz poštivanje anatomskih odnosa i uz neoštećen endotel rožnice, ova se tehnika isticala i minimalnom anizeikonijom kontralateralnoga oka.[3,4]

Promjena dizajna rigidne leće zatvorene petlje u leću otvorene petlje, ponovno je aktualizirala sekundarnu implantaciju u prednju sobicu stvorivši zagovaratelje i jedne i druge tehnike implantacije. Unatoč intraoperativnim i postoperativnim komplikacijama, leće otvorene petlje za prednju sobicu i skleralno fiksirane leće za stražnju sobicu godinama su bile prvi izbor sekundarne implantacije.[9,10]

Učinio se korak dalje i, zaboravljena, Worstova Artisan intraokularna leća redizajnirana je u novu, Verisyse leću, fiksiranu za šarenicu. Fiksiranjem fleksibilnih haptika u središnji dio šarenice izbjegava se kontakt s iridokornealnim kutem, a time i oštećenje endotela čineći je pogodnom za sekundarnu implantaciju. Modificirana tehnika implantacije Verisyse leće u stražnju sobicu, tj. retropupilarno, dovodi do još boljih rezultata imitirajući prirodnu poziciju leće uz očuvanje anatomskih odnosa.[6]

Menezo sa svojim suradnicima (1996.) prednost daje sekundarnoj implantaciji Verisyse leće. U njegovom istraživanju postoperativna vidna oštrina bila je bolja nakon implantacije Verisyse leće nego nakon implantacije transskleralno fiksirane leće uz manje komplikacija.[11] Čak i Hannush (2000.), veliki zagovaratelj implantacije transskleralno fiksirane leće, ističe važnost Verisyse leće u smanjenju komplikacija i dobrim postoperativnim rezultatima. Negativnom stranom transskleralno fiksirane leće smatra produljeno vrijeme trajanja operacije i manipulaciju šarenice s povećanim rizikom intraoperativnog krvarenja i postoperativne infekcije. Najvećim problemom smatra eroziju tkiva šarenice i ogoljavanje šavova otvarajući put endoftalmitisu.[1]

Istraživajući učinkovitost i sigurnost sekundarno implantirane Verisyse leće kod korekcije afakije Guell sa svojim suradnicima (2005.) zaključuje kako Verisyse leća ne zaostaje za svojim konkurentima, već se pokazala boljom opcijom po pitanju vidne oštrine, intraoperativnih i postoperativnih komplikacija i jednostavnosti implantiranja usporedno s transskleralno fiksiranom lećom. Gubitak endotelnih stanica bio je isti kao i kod transskleralno fiksirane leće, dok je gubitak endotelnih stanica bio manji kod implantirane Verisyse leće usporedno s implantiranom lećom za prednju sobicu.[4]

Baykara sa suradnicima (2007.) u istraživanju o retropupilarno fiksiranoj Verisyse leći donosi potvrdu o očuvanim anatomskim odnosima prednjega segmenta: normalnoj dubini sobice i širokom iridokornealnom kutu. U komplikacijama ne navodi dekompenzaciju rožnice, niti iritis, kao ni pigmentni glaukom uzrokovan mogućim trenjem. Ovi rezultati produkt su postavljanja leće do srednje periferije šarenice bez doticanja stražnjeg pigmentnog epitela. Prema navedenom istraživanju nedostatci su potencijalni astigmatizam (kod stražnje kornealne incizije od 5,4 mm) i veličina reza. Iz tog razloga Bayakara sa suradnicima predlaže inciziju kroz skleralni tunel s bešavnom kirurškom procedurom.[6]

Mennel i suradnici (2007.) u retrospektivnoj studiji uspoređuju skupinu od 22 afakična oka s transskleralnom fiksacijom implantata i 17 očiju s retropupilarnom fiksacijom intraokularne leće. Etiologija afakije u obje skupine bolesnika bila je vrlo slična (trauma, PEX, vitreoretinalni operacijski zahvati). Usporedna analiza pokazala je da je kod obje grupe došlo do poboljšanja vidne oštrine, intraoperacijske komplikacije su bile vrlo blage, a u postoperativnom tijeku nešto manje komplikacija imale su retropupilarne leće fiksirane za stražnju površinu šarenice.[12]

Issufai i suradnici (2008.) u retrospektivnoj studiji analiziraju 55 očiju kod kojih je zbog afakije i oštećene stražnje kapsule bila ugrađena Verisyse intraokularna leća u stražnju očnu sobicu s fiksacijom u stražnju površinu šarenice. Nakon prosječnog praćenja bolesnika od 14 mjeseci sve oči imale su izvrsnu vidnu oštrinu, a postoperativne komplikacije bile su blage i tranzitorne uz povlačenje na odgovarajuću terapiju (povišenje intraokularnog tlaka, povećana pigmentacija, fibrinozni uveitis). Nije zabilježen niti jedan slučaj subluksacije intraokularne leće.[13]

Scheider i Gültkein (2008.) također u retrospektivnij studiji analiziraju Verisyse intraokularne leće koje su fiksirane u retropupilarnom prostoru za stražnju površinu šarenice. Nakon prosječnog praćenja od 12 mjeseci, vidna oštrina značajno se poboljšala bez ozbiljnijih postoperativnih komplikacija, osim jednog povećanja intraokularnog tlaka koji se na danu terapiju normalizirao.[14]

Autori zaključuju kako je ovaj tip leće vrlo efikasan u kompliciranim slučajevima afakičnoga oka, a rehabilitacija bolesnika i povratak vidne oštrine zabilježen je kod većine bolesnika.

ZAKLJUČAK

Analizirajući publicirane studije koje su uspoređivale ishod sekundarne implantacije Verisyse intraokularne leće i transskleralno fiksirane leće u stražnju očnu sobicu, a imajući u vidu vlastite rezultate, zaključujemo kako se Verisyse intraokularna leća pokazala boljim izborom. Rezultati vidne oštrine, smanjenje postoperativnih komplikacija, kao i jednostavnost te skraćeno vrijeme operacije za sada daju prednost implantaciji ove intraokularne leće.

Verisyse aphakic intraocular lens implantation

SUMMARY *Modern cataract surgery involves cataract extraction and implantation of an artificial intraocular lens. The ideal position for the intraocular lens implant is the posterior chamber, where the lens is held in place within the capsular bag or the posterior capsule of the lens. In the aphakic eyes without proper capsule support due to posttraumatic or spontaneous dislocations of the crystalline lens or capsule loss during cataract extraction, the intraocular lens cannot be held firmly in place within the posterior chamber. In such cases, different intraocular lens implantation approaches and different types of intraocular lenses may be used. The anterior chamber intraocular lenses (ACIOLs) were used for a long time in the secondary intraocular lens implantation. However, this approach has been almost completely abandoned because of high complication rate (uveitis, glaucoma, hyphema, and bullous keratopathy) and replaced by techniques using sutures to secure posterior chamber intraocular lenses (PCIOLs), such as transsclerally sutured posterior chamber intraocular lenses. Nevertheless, the complications associated with these types of lenses remained high (intraocular bleeding, retinal detachment, intraocular lens dislocation, and intraocular lens tilt). Verisyse intraocular lens is fixated to the mid-peripheral portion of the iris in the anterior chamber or retropupillary. The intraocular lens haptics are attached to the iris by clips on both sides of the optic. The haptics have fine fissures to capture, through enclavation, a fold of iris stroma, where the iris is virtually immobile, less vascularized, and less reactive. According to our experience and experience of others surgeons, these characteristics and lower complication rates make the Verisyse intraocular lens an attractive alternative in the treatment of aphakic eyes.*

KEY WORDS *aphakia; lens implantation, intraocular; lenses, intraocular; ophthalmologic surgical procedures*

LITERATURA

1. **Hannush SB.** Sutured posterior chamber intraocular lenses: indications and procedure. Curr Opin Ophthalmol 2000;11:233-40.
2. **Malbran ES, Malbran E Jr, Negri I.** Lens guide suture for transport and fixation in secondary IOL implantation after intracapsular extraction. Int Ophthalmol 1986;9:151-60.
3. **Dadeya S et al.** Secondary intraocular lens (IOL) implantation: anterior chamber versus scleral fixation long-term comparative evaluation. Eur J Ophthalmol 2003;13:627-33.
4. **Güell JL et al.** Secondary Artisan-Verisyse aphakic lens implantation. J Cataract Refract Surg 2005;31: 2266-71.
5. **Dick HB, Augustin AJ.** Lens implant selection with absence of capsular support. Curr Opin Ophthalmol 2001;12:47-57.
6. **Baykara M et al.** Posterior iris fixation of the iris-claw intraocular lens implantation through a scleral tunnel incision. Am J Ophthalmol 2007;144(4):586-91.
7. **Dighiero P et al.** Penetrating keratoplasty combined with posterior Artisan iris-fixated intraocular lens implantation. Acta Ophthalmol Scand 2006;84(2): 197-200.
8. **Mohr A et al Retropupillary fixation of the iris claw lens in aphakia.** 1 year outcome of a new implantation techniques. Ophthalmologe 2002;99(7): 580-3.
9. **Koenig SB et al.** Penetrating keratoplasty and intraocular lens exchange: open-loop anterior chamber lenses versus sutured posterior chamber lenses. Cornea 1994;13:418-21.
10. **Rattigan SM et al.** Flexible open-loop anterior chamber intraocular lens implantation after posterior capsule complications in extracapsular cataract extraction. J Cataract Refract Surg 1996;22:243-6.
11. **Menezo JL et al.** Iris-fixated Worst claw versus sulcus-fixated posterior chamber lenses in the absence of capsular support. J Cataract Refract Surg 1996;22:1476-84.
12. **Mennel S, Hoerle S, Schmidt N.** Retropupilare fixation eine iris klauenlinse oder skleranaht fixiertr Intraokularen linsen. In 2l Kongress der Deutrschsprachigen Gesellschaft Fur Intraokularlines Implantation, Interventionelle und Refraktive Chirurgie, Biermann 2007, 339-43.
13. **Isufaj E, Kumar V, Dushin NV.** Long-term results of posterior iris fixation of iris-claw intraokular lens in complication situations, Berlin 2008 XXVI Congress of the ESCRS, Book of abstracts.
14. **Scheider A, Gültkein A.** Long-term results after retropupillar fixation of an iris-clip -IOL (Verisyse) for the correction of aphakia, Berlin 2008 XXVI Congress of the ESCRS, Book of abstracts.

ADRESA ZA DOPISIVANJE
prof. dr. sc. Zdravko Mandić, dr. med.
Klinika za očne bolesti KB Sestre milosrdnice
Vinogradska cesta 29, 10000 Zagreb
E-mail: zdmandic@kbsm.hr
Telefon: +385 1 3787 354