

Klinika za ginekologiju i porodništvo, Opća bolnica Sveti Duh

## **OD FETALNE DO NEONATALNE NEUROLOGIJE FROM FETAL TO NEONATAL NEUROLOGY**

*Sanja Zaputović, Milan Stanojević, Berivoj Mišković*

*Pregled*

*Ključne riječi:* fetus, cerebralna paraliza, pokreti fetusa, neurološka manifestacija

**SAŽETAK.** Posljednjih nekoliko godina sve se veći značaj pridaje mogućim prenatalnim čimbenicima oštećenja mozga u djece s neurološkim oštećenjem. Dokazano je da četvrtina djece umrle tijekom ranog neonatalnog razdoblja imaju prenatalno oštećenje mozga. Nadalje, postoje snažni dokazi da u većine terminske djece oboljele od cerebralne paralize nije razlog perinatalna asfiksija, nego uzroke treba tražiti još za vrijeme intrauterinog života. Praćenje i razvoj fetalnih, odnosno neonatalnih pokreta opisani su kao važan proces sazrijevanja i vrlo osjetljiv pokazatelj cjelokupnog neurološkog, odnosno budućeg kognitivnog statusa djeteta. Pojava visoko kvalitetnih 3D/4D ultrazvučnih aparata omogućila je napredak u analizi obrazaca fetalnih pokreta. Promatranje u stvarnom vremenu s dovoljno dinamike i s dobrom rezolucijom prikaza omogućilo je stvaranje novog prenatalnog KANET brojevnog testa. Parametri koji su korišteni u tom testu rezultat su prethodno provedenih multicentričnih istraživanja fetalnog ponašanja primjenom 2D ultrazvuka i neonatalnih znakova preporučenih od Amiel-Tison. Otkako je primjena 4D ultrazvuka omogućila prikaz i vrednovanje fetalnog lica i malih anatomskih struktura, pokreti usta, očiju i prstiju uvedeni su kao posebne varijable u vrednovanju testa. Prednost je također i primjena dijagnostičkih kriterija u fetalnom i neonatalnom razdoblju. Neonatalna neurologija je novo obećavajuće područje za mogućnost prenatalnog neurološkog testiranja.

*Review*

*Key words:* fetus, cerebral palsy, fetal movements, neurologic manifestation

**SUMMARY.** In recent years increasing emphasis has been placed on prenatal origin of brain injury in the case of neurologically impaired infants. It was found that 25% of infants who died within one neonatal week had prenatal brain damage. Furthermore, a strong evidence was provided that most examples of cerebral palsy in full term infants were not the result of perinatal asphyxial events, but of prenatal intrauterine problems. The development of movement patterns has been described as a major maturational process and a sensitive indicator of neurobehavioral organization and future temperamental and cognitive status. Further advancement in the analysis of fetal movement patterns was the introduction of high quality 3D/4DE ultrasound which allowed the observer to carry out real-time observations with sufficient dynamics and good image resolution and enabled production of new prenatal scoring test KANET. The parameters used in the test are products of previously conducted multicentric research on fetal behaviour assessed by 2D sonography combined with neonatal signs suggested by Amiel-Tison. Since 4D enabled the evaluation of face and small anatomic parts, the movements of mouth, eyes and fingers are enrolled in the test as special variables. There is also the advantage that some criteria for the diagnostic assessment can be used for the fetus as well as for the young infant. Neonatal neurology is new promising field for evaluation of antenatal neurobehaviour testing.

### **Uvod**

Zasigurno pojava trodimenzionalnog i četverodimenzionalnog ultrazvuka predstavlja vrlo značajnu prekretnicu u istraživanju života fetusa. Promatranje fetalnih pokreta obogatilo je postojeće spoznaje o stanju ploda i nametnulo brojna pitanja i potrebe za još temeljitijim proučavanjem intrauterinog života. Markantna su bila zapažanja brojnih istraživača o kvaliteti i raznolikosti fetalnih pokreta, izražajnosti fetalnog lica, bilo da je u stanju budnosti s otvorenim očima popraćeno emocijama osmjeha, srdžbe ili zamišljenosti, ili je spokojno spavalo u majčinoj utrobi.<sup>1</sup> Integracija znanja o ponašanju djeteta prije i nakon poroda dovela je do prvih pokušaja izgradnje zajedničkih kliničkih pogleda na fetalnu neurologiju.

### **Funkcionalni razvoj ljudskog mozga i izvori fetalnog ponašanja**

Usvajanjem novih spoznaja o sazrijevanju fetalnog mozga značajno je olakšan pristup u svakodnevnom kliničkom radu.<sup>2,3</sup> Ipak, kratak pregled može biti koristan svakom čitatelju kako bi se što bolje shvatila povezanost fetalnog ponašanja i razvojnih procesa u različitim razdobljima trudnoće. Na taj način moguće je razlikovati normalan i patološki razvoj mozga kao i moguću ranu dijagnostiku različitih strukturnih i funkcionalnih abnormalnosti.

Rani stadij proliferacije neurona i neuronalna migracija zbivaju se krajem 22. i 23. tjedna trudnoće. Sljedeći značajan događaj je pojava aksona i dendrita, stvaranje sinapsi, proliferacija glija stanica te mijelinizacija. Ovaj

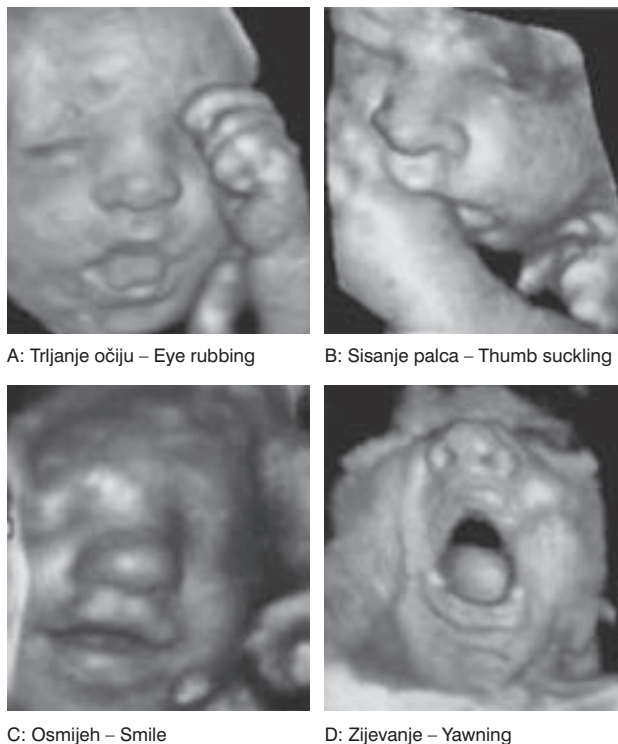
proces započinje između 20. i 30. tjedna trudnoće i traje do navršenog punog termina. Člankom Josepha Volpea<sup>4</sup> pod naslovom »Subkortikalni sloj neurona – izgubljena veza u oštećenju mozga nedonoščadi?«, naglašava se veliki značaj subkortikalnog sloja neurona. Treba istaknuti da je subkortikalni sloj neurona po prvi put opisan daleko ranije, sredinom 70-ih godina, a povezivanje navedene strukture i plastičnosti mozga istraživano je dugo vremena.<sup>5,6</sup> Subkortikalni sloj neurona je prolazna struktura, koja se javlja rano, već u 10. tjednu, s maksimalnom veličinom i aktivnošću oko 31. tjedna trudnoće. Smještena je ispod budućeg kortikalnog sloja na mjestu gdje će se kasnije razviti bijela tvar. Koja je uloga ove prolazne strukture? Subkortikalni sloj neurona uspoređuje se s »čekaonicom« i to za sve puteve aksona prema korteksu ili od njega, tijekom razdoblja od nekoliko tjedana, odnosno dok ciljne stanice ne budu spremne da preuzmu svoju funkciju. U tom razdoblju privremeni aferentni putevi sudjeluju u razvoju fetalnog ponašanja.<sup>7</sup>

Prvi spontani pokreti fetusa mogu se promatrati uz pomoć 4D ultrazvuka već od 7. tjedna. Ti pokreti sastoje se od spore fleksije i ekstenzije tijela fetusa uz pasivne kretnje njegovih ekstremiteta, a pojavljuju se u nepravilnim vremenskim razdobljima.<sup>8</sup> Od 8. tjedna oni se zamjenjuju raznolikim, dobro organiziranim krupnim pokretima tijela koji uključuju pokrete glavom, tijelom i ekstremitetima. Važno je istaknuti da se u ovom stadiju razvoja fetalni pokreti javljaju u pravilnim vremenskim razmacima, bez pojave amorfnih ili »slučajnih« pokreta, što se može objasniti intrinzičnim svojstvima neurona.

Istodobno s uspostavom spontanij pokreta fetusa može se promatrati i njegova motorička refleksna aktivnost, što pretpostavlja postojanje prvih aferentno-eferentnih živčanih puteva.<sup>8</sup> Prvi refleksni pokreti su masivni i upućuju na ograničeni broj sinapsi u refleksnom krugu. Tijekom 8. tjedna trudnoće ustupaju mjesto lokalnim pokretima, najvjerojatnije zahvaljujući porastu broja aksodendritičkih sinapsi.

Od 10. tjedna broj i frekvencija fetalnih pokreta raste, a uočava se njihova raznolikost. Pokreti rukom potpuno su izraženi u 12. tjednu. Izuzetna fetalna aktivnost izražena je između 14. i 19. tjedna kada se uz krupne pokrete tijela i izolirane pokrete ekstremiteta mogu lako raspoznati i retrofleksija, antefleksija te rotacija glavicice. Tijekom navedenog razdoblja u širokom se spektru fetalnih aktivnosti mogu zamijetiti i pokreti lica poput otvaranja čeljusti, zijevanja, sisanja, gutanja te štucanja.<sup>9</sup> Aktivnost i raznolikost motornog ponašanja fetusa u ovom razdoblju povezana je s razvojem neuronskih veza kroz aksonalno urastanje, sinaptogenezu i dendritičku proliferaciju. Potrebno je naglasiti da unatoč velikoj raznolikosti fetalnih motornih obrazaca u prvoj polovini trudnoće, dinamika stvaranja neurona, njihova migracija te moždani neuronski krugovi nisu još sazreli, da bi mozak sudjelovao u motoričkom ponašanju fetusa.<sup>10</sup>

Nove ultrazvučne tehnike, osobito 4D ultrazvuk, mogle bi u prenatalnom razdoblju olakšati razvoj takvih



A: Trljanje očiju – Eye rubbing

B: Sisanje palca – Thumb suckling

C: Osmijeh – Smile

D: Zijevanje – Yawning

Izvor: Pooh RK, Kurjak A. Fetal Neurology 2009, uz dozvolu autora i izdavača.

Slika 1. Razni oblici fetalnog ponašanja prikazani pomoću 3D-4D ultrazvuka<sup>39</sup>

Figure 1. Different forms of fetal behaviour recorded by 3D-4D sonography<sup>39</sup>

dijagnostičkih metoda. Posljednjih par godina provode se pomoću trodimenzionalnog i četverodimenzionalnog ultrazvuka opsežna istraživanja fetalnog ponašanja u normalnim i patološkim trudnoćama. U prvom tromjesečju 3D ultrazvuk omogućava precizan morfološki pregled koji je važan za rano otkrivanje ozbiljnih fetalnih malformacija kao što je spina bifida. Uporabom 4D ultrazvuka može se izvršiti kvantitativna procjena fetalnog motiliteta, skoro jednako precizno kao uporabom konvencionalnog 2D ultrazvuka, i to čak u vrlo ranom razdoblju trudnoće kada se uspostavljaju fetalni pokreti.<sup>11</sup> Primjenom 4D ultrazvuka pokušalo se odrediti do koje razine fetalni pokreti u trećem tromjesečju odgovaraju pokretima koji se vide u nedonoščadi i terminske novorođenčadi. Rezultati studije pokazali su da svi promatrani pokreti za fetalnog života postoje i u novorođenčadi, osim *Moro refleksa* koji postoji isključivo u novorođenčadi; potvrdili su postojanje kontinuiteta iz fetalnog u neonatalni život.<sup>12,13</sup>

Osjećajnost se definira kao sposobnost zapažanja određenog cilja uporabom vlastitih osjeta – fenomen koji utjelovljuje i kognitivne i fiziološke čimbenike.<sup>14</sup> Fetusi već vrlo rano u trudnoći reagiraju na različite podražaje, ali još uvijek nemamo pravih potvrda o njihovom doživljaju. Dokazano je da provokativni čimbenici mogu započeti niz fizioloških, hormonalnih i metaboličkih odgovora, ali oni ne impliciraju niti isključuju patnju, bol ili osjećajnost.<sup>14</sup> Mrgođenje, smijanje, izolirano trep-

tanje, plaženje jezika, stiskanje čeljusti i očiju, izrazi su pokreti lica koji se također mogu promatrati 4D ultrazvučnom tehnikom<sup>15</sup> (slika 1). Iako u literaturi postoje podaci da je kvaliteta u odnosu na kvantitetu krupnih pokreta tijela u novorođenčadi bolji pretkazatelj neurološkog ishoda, kvaliteta pokreta lica još nije dovoljno istražena.<sup>14</sup>

Toliko povećanje zabilježenih fetalnih izraza lica postavlja nam nova pitanja i zadatke koji traže odgovor. Nadamo se da ćemo moći konstruirati sustav koji povezuje diskretne emocije poput sreće, bijesa, tuge i sličnih u različitim intenzitetima fetalnog izraza lica in utero, u odnosu na vanjske događaje, ali i dalje ostaje pitanje je li izrazi lica fetusa predviđaju i njegov normalan neurološki razvoj.<sup>12</sup>

### Oštećenje mozga fetusa u odnosu na stadije sazrijevanja: selektivna vulnerabilnost

Tijekom intrauterinog života procesi sazrijevanja fetalnog mozga odvijaju se veoma brzo. To objašnjava činjenicu da će na primjer isti hipoksično-ishemički događaji imati različite posljedice ovisno o vremenu kada su se dogodili. Tako će istovrsni događaj rezultirati oštećenjem bijele tvari u 27. tjednu i oštećenjem sive tvari u 39. tjednu trudnoće. Štoviše, hipoksično-ishemično oštećenje mozga imat će jednake posljedice bilo da se dogodi *in utero* ili nakon poroda. Drugim riječima hipoksično-ishemični događaji imat će jednake posljedice na mozak bilo da se dogode u 28. tjednu fetalnog razvoja ili u nedonoščeta rođenog u 28. tjednu. Oštećenja bijele i sive tvari ubrajaju se u glavne vrste oštećenja mozga, a njihove posljedice su različite.

#### Oštećenje bijele i sive tvari

Oštećenje bijele tvari je prevladavajuća vrsta oštećenja koje se javlja za vrijeme fetalnog života ili u nedonoščadi. U trudnice s infekcijom u trudnoći takva vrsta oštećenja može se manifestirati kao cistična periventrikularna leukomalacija ili kao necistično, fokalno ili difuzno oštećenje bijele tvari. Cistično oštećenje lako se dijagnosticira ultrazvukom ili magnetskom rezonancijom (zato i može biti prepoznato *in utero*), za razliku od necističnog koje se može jedino prepoznati s posebnom tehnikom prikaza. Nedavno provedena istraživanja potvrđuju da spektar oštećenja bijele tvari uključuje obje mogućnosti: cističnu i necističnu. Ono može ukazati na regresiju cistične periventrikularne leukomalacije kao i na moguću progresiju necističnog oštećenja bijele tvari.<sup>16</sup>

Oštećenje neurona koji pripadaju sivoj moždanoj tvari može se dijagnosticirati novim neuroslikovnim metodama, a detaljno ih je opisao Volpe.<sup>4,17</sup> Koristeći magnetsku rezonanciju moguće je kvantitativno prikazati smanjenje mase cerebralnog korteksa i dubokih nuklearnih struktura. Navedena dijagnostička metoda služi i u otkrivanju oštećenja malog mozga.<sup>18</sup>

#### Oštećenje subkortikalnog sloja neurona

Subkortikalni sloj neurona zajedno s germinativnom zonom čini »prolaznu strukturu« i ima značajnu ulogu u

razvoju plastičnosti mozga odnosno u senzoričko motornim događanjima. Što se događa sa subkortikalnim slojem neurona tijekom hipoksično-ishemičkog oštećenja? Neke posljedice uključuju propadanje čekajućih neurona i tako oduzimaju njihov prolazni cilj i nedostatak funkcionalnih sinaptičkih veza s ciljnim neuronima. Ukoliko talamički kortikalni aksoni ne uspiju doći do korteksa, senzorički procesi će se prekinuti, čime je poremećena i organizacija moždanog korteksa. Budući da ova prolazna struktura iščezne bez obzira je li normalna ili oštećena, njen ostatak može se dijagnosticirati samo uz pomoć neuroslikovnih metoda. Moguće je da neka oštećenja nastala u subkortikalnom sloju neurona najčešće postaju osnovom za nastanak poteškoća u učenju i poremećajima ponašanja koji se javljaju u prijevremeno rođene djece vrlo niske porodne težine.<sup>19</sup>

Ne samo da je moguće usporediti anatomske i kliničke nalaz, nego je on i vrlo značajan te pomoću njega možemo utvrditi spektar mogućih oštećenja mozga. Perinatalno oštećenje bijele tvari može biti značajno, umjerenost ili blago, odnosno prema oblicima oštećenja može se raditi o difuznoj cističnoj periventrikularnoj leukomalaciji ili fokalnom oštećenju uzrokovanom infarktom. U kliničkom smislu to znači moguću pojavu neuroloških poteškoća koje će se razviti u korigiranoj dobi od dvije godine, polazeći od cerebralne paralize s ili bez neuroloških poteškoća, pa do minornih neuroloških znakova, skupnih ili izoliranih.<sup>20,21</sup> Čak i da su preliminarni rezultati temeljeni na kliničkom praćenju obećavajuća preporuka je standardizirano kliničko i neuroslikovno praćenje.<sup>20</sup>

Važno je naglasiti da rano oštećenje fetalnog mozga ili ono koje se dogodilo u nedonoščadi ekstremno niske porodne težine (<1000 g), a lokalizirano je u »prolaznoj strukturi«, može biti neprepoznato uobičajenom kliničkom i radiološkom dijagnostikom. Dosadašnja praksa kaže da udjel cerebralne paralize u ovoj skupini nije značajno viši u odnosu na skupinu novorođenčadi vrlo niske težine (1000–1500 g), ali da se cjelokupne kognitivne funkcije kao i one ponašanja otkrivaju tek kasnije. Promjene fetalnih motornih funkcija antenatalno otkrivene pomoću 3D-4D ultrazvuka mogu pomoći da se razjasni ova povezanost.

### Neonatalna neurološka procjena – dvije škole i dvije metode

Neonatalna neurološka procjena novorođenčeta obuhvaća čitav niz podataka i trajno se razvija u skladu s napretkom u neurofiziologiji. U neonatalnoj neurologiji postoje dva pristupa, dvije različite škole. Francuska škola utemeljena je pedesetih godina od Andre Thomasa i Saint-Anne Dergassies, u radu koristi tzv. »klasičnu metodu« koja se temelji na procjeni mišićnog tonusa i refleksa.<sup>21,22</sup> Šezdesetih godina Claudine Amiel-Tison u svom radu nasljeđuje i koristi spomenutu metodu, koju kasnije nastavlja Kanađanka Julie Gosselin. Drugu metodu potpisuje nizozemsko-austrijska škola pokrenuta devedesetih godina, predvođena od Prechtla,

a temelji se na praćenju kvalitete spontane motorike.<sup>23</sup> Ovakav pristup zagovara promjenu paradigme od tradicionalnog ispitivanja refleksa i njihovih odgovora do procjene tehnike, koja sistematizira promatranje kvalitete spontanih pokreta čime predstavlja prekretnicu u funkcionalnoj procjeni živčanog sustava novorođenčeta.<sup>24</sup> Kratkim opisom predstaviti ćemo obje metode, a zatim ukazati na njihov zajednički cilj koji treba usmjeriti na motoričku kontrolu, podložnu promjenama tijekom procesa sazrijevanja mozga.

### Test po Amiel – Tison (ATNAT)

Sredinom prošlog stoljeća, kao mladi neonatolog, Amiel-Tisonova usavršavala se kod znamenitog neonatologa Saint-Anne Dargassies u Port-Royal-Baudelocque Hopital u Parizu. To vrijeme obilježili su i drugi vrsni stručnjaci koji su prikupljali podatke o aferentnim i eferentnim živčanim putevima važnim u sazrijevanju fetalnog mozga.<sup>22</sup> Od tada je postalo moguće klinički prikazati individualan razvoj i gornjeg i donjeg motor-nog sustava.

*Donji sustav* sastoji se od moždanog debla i malog mozga, rano sazrijeva, a dostupan je za kliničko praćenje od 28. tjedna trudnoće. U uzlaznoj putanji ima važnu ulogu u održavanju stava protiv sile gravitacije i fleksornog tonusa ekstremiteta. *Gornji sustav* sastoji se od moždanih hemisfera i bazalnih ganglija, sazrijeva kasnije, a klinički se prati od 34. tjedna. Tijekom prve dvije godine života javlja se značajna uloga kontrole donjeg sustava s opuštanjem u ekstremitetima i kontrolom antigravitacijske sile. Tek se na kraju oslobađa uspravno držanje, hod i fine motoričke sposobnosti. Uočavanje ovih razlika dodatno potkrepljuju patoanatomska i radiološka istraživanja, koja pokazuju da se oštećenja mozga uglavnom nalaze u hemisferama velikog mozga, u terminskog novorođenčeta s hipoksičko-isemičnom encefalopatijom, u nedonoščeta s periventrikularnom leukomalacijom i drugim vrstama oštećenja bijele tvari.

### Razrada kliničke procjene

Spomenuta patofiziološka razmatranja potakla su čitav niz promjena u kliničkoj procjeni donošenog novorođenčeta. Veći naglasak je stavljen na znakove koji ovise o gornjem kortikalnom sustavu: živahnost, osnovni tonus te kranijalni znaci povezani s povećanjem volumena moždanih hemisfera. U novorođenačkom neurološkom ispitivanju razlikujemo: 0 – normalan, 1 – blago abnormalan i 2 – abnormalan neurološki odgovor. Navedeni test primjenjuje se u standardiziranom praćenju djeteta, od navršenog punog termina do navršene šeste godine života, a sve to kako bi se ocijenila pouzdanost metode ispitivanja.<sup>19,20</sup>

*Praćenje rasta glave i prepoznavanje kranijalnih znakova* ima značajnu ulogu u neurološkoj procjeni. Za vrijeme fetalnog života, kao i prve dvije godine nakon rođenja, volumen mozga značajno se povećava. Popratno, kosti glave volumenom prate povećanje cerebralnih

Tablica 1. Spontana motorička aktivnost u 40. tjednu gestacije. Bodo-vanje 0, 1, 2 za desnu i lijevu stranu<sup>39</sup>

Table 1. Spontaneous motoric activities at the 40th week of gestation. Scoring 0, 1, 2 for right and left side<sup>39</sup>

| Spontana motorna aktivnost – Spontaneous motor activity |     |     |     |     |
|---|-----|-----|-----|-----|
| Raznolika, skladna                                      | 0   | 0   | 0   | 0   |
| Various, harmonious                                     |     |     |     |     |
| Nedostatna, stereotipija                                | 1   | 1   | 1   | 1   |
| Insufficient, stereotyped                               |     |     |     |     |
| Odsutna ili jedva prisutna                              | 2   | 2   | 2   | 2   |
| Absent or barely present                                | D L | D L | D L | D L |
| Asimetrična (patološka strana)                          | R L | R L | R L | R L |
| Asymmetrical (pathological side)                        |     |     |     |     |
| Spontana abdukcija palca – Spontaneous thumb abduction  |     |     |     |     |
| Aktivan palac – Active thumb                            | 0   | 0   | 0   | 0   |
| Inaktivan palac – Inactive thumb                        |     |     |     |     |
| Fiksiran palac u adukciji                               | 2   | 2   | 2   | 2   |
| Fixed thumb in adduction                                |     |     |     |     |
| Asimetrična (patološka strana)                          | 2   | 2   | 2   | 2   |
| Asymmetrical (pathological side)                        | D L | D L | D L | D L |
|   | R L | R L | R L | R L |

Izvor: Amiel-Tison iz knjige. Pooh RK, Kurjak A: Fetal Neurology 2009, uz dozvolu autora i izdavača.

hemisfera i tako se pasivno adaptiraju. Odnos između rasta glave i mozga objašnjava nam zbog čega klasična neurološka procjena obvezno uključuje mjerenje opsega glave. Međutim, podaci koje dobijemo mjerenjem opsega glave nisu dovoljni za procjenu kvalitete rasta mozga. Značajnu informaciju, s obzirom na cjelovitost moždanih hemisfera, mogu osigurati redovite palpacije osnovnih šavova na glavi. U određenim stanjima pojedini šavovi se preklapaju što se percipira kao greben. Osobito informativan značaj ima *skvamozni* šav zbog svoje strateške lokacije, koja predstavlja poveznicu između svoda i baze lubanje. Nalazi se između parijetalne i temporalne kosti te se može napipati iznad uha.<sup>25</sup> Preklapanje ovog šava može biti pokazatelj umjerenog zaostajanja rasta mozga.

*Pasivni tonus* ispituje se ocjenjivanjem amplitude sporih pasivnih pokreta npr. ekstenzijom miškulature, a izvodi se dok je dijete mirno. Pasivni tonus izaziva podizanje ekstremiteta, od hipotonusa koji je normalan do 28. tjedna trudnoće, prema hipertonusu, što je fiziološka pojava u terminskog novorođenčeta. Sazrijevanjem mozga promjene su tako brze da se moraju precizno definirati razlike između hipertonusa i hipotonusa. U karakterističnim situacijama, neovisno o starosnoj dobi, tonus fleksora prevladava u odnosu na ekstenzore. Pojava obrnute situacije kao i neograničena fleksija i ekstenzija su patološka pojave.

*Aktivni tonus* odnosi se na aktivne pokrete djeteta u kojima ono reagira na određene situacije koje postavlja ispitivač.<sup>26</sup>

*Spontana motorička aktivnost* ocjenjuje se u skladu s kvantitativnim i kvalitativnim polazištima te simetričnošću desne i lijeve strane. Sustav bodovanja, kojega koristi Amiel-Tison, proizlazi iz *geštald* pristupa cjelokupne neurološke procjene (tablica 1). Pozornost je usmjerena na otvaranje ručica, neovisne pokrete prstima i na aktivnu abdukciju palca, što u terminskog

Tablica 2. Klinički kriteriji za definiranja optimalne funkcije živčanog sustava u donešenog novorođenčeta<sup>39</sup>  
 Table 2. Clinical criteria for definition of the optimal brain function in term newborn<sup>39</sup>

| Praćenje ili ispitivanje<br>Observation or tests                                 | Optimalni odgovor<br>Optimal response   | Značenje<br>Significance   |
|--|---|--|
| Opseg glave ...cm<br>Head circumference ...cm                                    | Jednak porođajnom (+/- 25 centila)<br>Same range as birth weight (+/- 25 centiles)  | Uredan rast moždanih hemisfera<br>Adequate hemispheric growth              |
| Šavovi na glavi<br>Cranial sutures   | Od ruba do ruba<br>(uključujući skvamozni šav)<br>Edge to edge (squamous included)  |  |
| Vizualna percepcija<br>Visual pursuit (fix and track)                            | Lako se može dobiti<br>Easily obtainable  | Bez poremećaja CNS-a<br>No CNS depression                                  |
| Socijalna interakcija<br>Social interaction                                      | Željena<br>Eager  |  |
| Refleks sisanja<br>Sucking reflex  | Dobro izražen, ritmičan<br>Efficient, rhythmic  |  |
| Posjedanje<br>Raise-to-sit and reverse   | Aktivnost fleksorne muskulature<br>(ravnoteža s ekstenzornom muskulaturom)<br>Active flexor muscles (balance with extensor muscles) | Integracija gornjeg motornog sustava<br>Upper motor control integration    |
| Pasivni aksijalni tonus<br>Passive axial tone                                    | Prevladava fleksija u odnosu na ekstenziju<br>More flexion than extension   |  |
| Pasivni tonus ekstremiteta<br>Passive tone in limbs                              | Simetrični, uredan za dob<br>Symmetrical and within normal limits for GA  |  |
| Palčevi i prsti<br>Fingers and thumbs  | Neovisni pokreti i abdukcija palca<br>Independent movements and abduction of thumbs   |  |
| Autonomna kontrola za vrijeme ispitivanja<br>Autonomic control during assessment | Postojanost boje kože, srčane akcije, disanja, itd.<br>Stable color, heart rate, respiration, etc.                                  | Patološki, ukazuje na probleme ANS-a<br>Abnormalities suggest ANS problems |

Izvor: Amiel-Tison iz knjige. Pooh RK, Kurjak A: Fetal Neurology 2009, uz dozvolu autora i izdavača.

novorođenčeta postoji samo ukoliko je gornji sustav ne oštećen. U suprotnome nalazimo tzv. neurološki palac.

*Primitivni refleksi* mjere se izvođenjem nekolicine od njih, s posebnim naglaskom na nenutritivni refleks sisanja koji se sustavno procjenjuje. Palmarni refleks hvatanja, *Moro refleks* i automatski hod smatraju se pridruženima i njihovo jednostrano oštećenje je sumnja na ili potvrda oštećenja centralnog živčanog sustava.

*Budnost* se procjenjuje ispitivanjem vizualne fiksacije i praćenja, kvalitete sisanja i socijalnom interakcijom. Promjene kao hipoaktivnost, hipotonija ili letargija bit će pokazatelj blagog, umjerenog ili značajnog oštećenja središnjeg živčanog sustava.

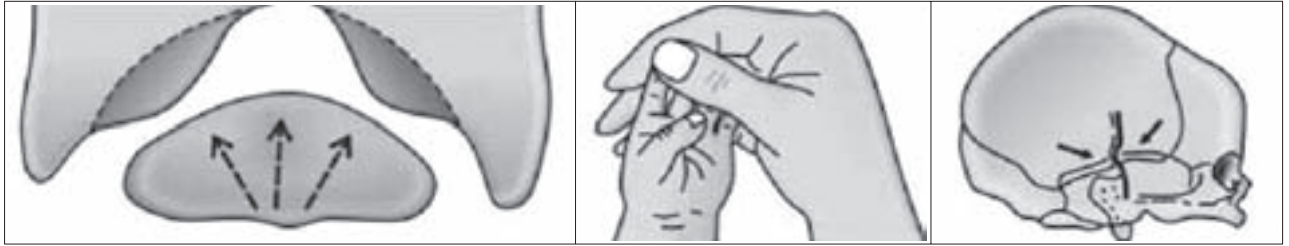
Završna sinteza prati analitičku obradu temeljenu na prikupljanju znakova i simptoma. Ukoliko svi ispitani parametri imaju optimalan odgovor vjerojatnost povoljnog neurološkog ishoda je visoka (tablica 2). Međutim, ukoliko postoje odstupanja od očekivanoga, u kliničkoj slici mogu se razviti patološki obrasci. Oni mogu biti: *blagi* – promjena tonusa u smislu hiperekscitabilnosti, bez ispada središnjeg živčanog sustava i bez konvulzija; *umjereni* – tonus promijenjen, postoje znaci ispada središnjeg živčanog sustava s rijetkim pojedinačnim konvulzijama; i *značajni* – konvulzije koje se ponavljaju uz jasne znakove oštećenja središnjeg živčanog sustava.

Poželjno je tijekom prvog tjedna života ponavljati neurološku procjenu, da bismo pratili smjer razvoja.

Ukoliko su znaci depresije središnjeg živčanog sustava i tonusa od jednog do drugog pregleda nepromijenjeni, klinički se pravac definira kao nepromijenjen. Posebnu kliničku vrstu može izazvati prenatalno oštećenje. U tom slučaju praćenje triju neuroloških znakova u prvim danima nakon poroda: visokog svoda nepca, trajno aduciranog palca u čvrsto stisnutoj šaci te rigidnosti šavova na glavi, predstavljaju značajno i specifično uporište<sup>27</sup> (slika 2). Ti znakovi nisu specifični sami po sebi, nego trebaju biti prisutni kod poroda ukoliko ih želimo tumačiti kao posljedicu nastalu u antenatalnom razdoblju. Novije studije potvrđuju vrijednost spomenutih zapažanja u procjeni etiologije i nastanka oštećenja mozga.<sup>28</sup>

Ukoliko se znakovi oštećenja središnjeg živčanog sustava pojačavaju do tri dana i imaju tendenciju poboljšanja s progresivnim napredovanjem u stanju budnosti, motoričkom aktivnošću i sisanjem, klinički pravac se definira kao promijenjen. Ove promjene su vrlo karakteristične za svježja oštećenja, najčešće ona koja se događaju intrapartalno.

U nedonoščadi te kod nalaza neuroloških i/ili kranijalnih znakova u 40. tjednu trudnoće, u obzir treba uzeti i neke druge razloge osim neuroloških, što nije u potpunosti još uvijek objašnjeno. Stupanj ugroženosti ove skupine novorođenčadi može biti blag, umjeren i težak.



Izvor: Amiel-Tison iz knjige Pooh RK, Kurjak A. Fetal Neurology 2009, uz dozvolu autora i izdavača.

Slika 2. Znaci prenatalnog oštećenja u donošenog novorođenčeta<sup>39</sup>  
Figure 2. Signs of possible prenatal damage of brain in term newborn<sup>39</sup>

## Procjena po Prechtlu: spontano motoričko ponašanje

Prechtl i njegovi sljedbenici predlažu definiranje motoričkog ponašanja »kao rezultat kompleksnog djelovanja kralježničkih i moždanih mehanizama, nježno izgrađenih od dijelova aferentnih niti i dobro kontroliranih supraspinalnom mrežom«. <sup>24</sup> Drugim riječima, »živčani sustav novorođenčeta sakuplja niz različitih motornih obrazaca u neuralnu mrežu koja je sposobna da samostalno, bez uzastopnih osjetnih ili supraspinalnih podražaja, koordinira aktivnost mnogih mišića«. <sup>24</sup> Spontani pokreti su prvi pokreti koje fetus čovjeka razvija i oni se javljaju prije izoliranih pokreta ekstremiteta, a mogu se zapaziti i prije završetka formiranja spinalnog refleksnog luka, što znači u osmom tjednu trudnoće.

Prechtlova škola predlaže niz postupaka u ocjeni spontanosti pokreta te njihovog međusobnog preklapanja. Spontani pokreti vrppljenja nestaju oko četvrtog mjeseca života djeteta ukoliko se radi o djetetu rođenom u terminu i zamjenjuju se postepeno sa ciljanim pokretima. Takva koncepcija organizacije motoričkog ponašanja dijelom se temelji na vremenskoj usklađenosti sazrijevanja fetalnog mozga i funkcionalnih promjena. U novijoj literaturi Hadders-Algra pokušala je povezati neka specifična obilježja spontanosti pokreta i fenomena sazrijevanja živčanog sustava, a povezanost je uglavnom temeljena na slučajnom nastanku. Ona ističe da se tijekom posljednjeg tromjesečja trudnoće usavršava složenost i raznolikost spontanosti pokreta uz pojavu pokreta uvijanja. Istodobno nastaju i sinaptičke subkortikalne aktivnosti te dolazi do promjena kortikalnog neurotransmiterskog sustava. <sup>24</sup>

Kliničke studije temeljene na Prechtlovom radu nametnule su potrebu za naprednom ultrazvučnom opremom, koja će omogućiti produženo i ponavljano neposredno praćenje ponašanja fetusa već od sedmog odnosno osmog tjedna trudnoće. Praćenje u maternici omogućava opis motoričkog obrasca ponašanja fetusa te pokazuje učestalost njegovih promjena u spontanosti pokretima i stavovima. Od 36.–38. tjedna trudnoće pa sve do kraja drugog mjeseca nakon poroda, raspored promjena spontanosti pokreta upućuje na pokrete uvijanja koji su karakterizirani niskim do umjerenim amplitudama i jednakim brzinama. U dobi od dva mjeseca života

djeteta oni se postepeno zamjenjuju pokretima vrppljenja. To su mali pokreti u svim smjerovima, umjereni i promjenjive brzine, koji uključuju vrat, kralježnicu i ekstremitete, a traju do 20. tjedna nakon rođenja.

Ukoliko je živčani sustav oštećen, spontani novorođenački pokreti gube složenost i promjenjivost, te možemo govoriti o različitim patološkim obrascima. <sup>29</sup>

– *Siromašan sadržaj* u kojem postoje nizovi jednoobraznih ponavljanih pokreta, a pokreti različitih dijelova tijela nisu u sklopu složenosti karakteristične za zdrave spontane pokrete.

– *Siromašni istodobni spontani pokreti* smatraju se promjenom iz razdoblja prije poroda pa nadalje. Ovi pokreti upućuju na njihovu krutost jer im nedostaje karakteristična glatkoća i tečnost, a trup i ekstremiteti istodobno se kontrahiraju i relaksiraju. Ukoliko se ovaj patološki obrazac tijekom nekoliko tjedana trajno zamjećuje postoji visoka pretkazateljska vrijednost za razvoj spastičkog oblika cerebralne paralize. <sup>24,30</sup>

– *Kaotični spontani pokreti* svih ekstremiteta velikih su amplituda i javljaju se u kaotičnom nizu bez glatkoće i tečnosti. Novorođenčad s ovakvom vrstom spontanosti pokreta često razvija siromašne istovremene opće pokrete.

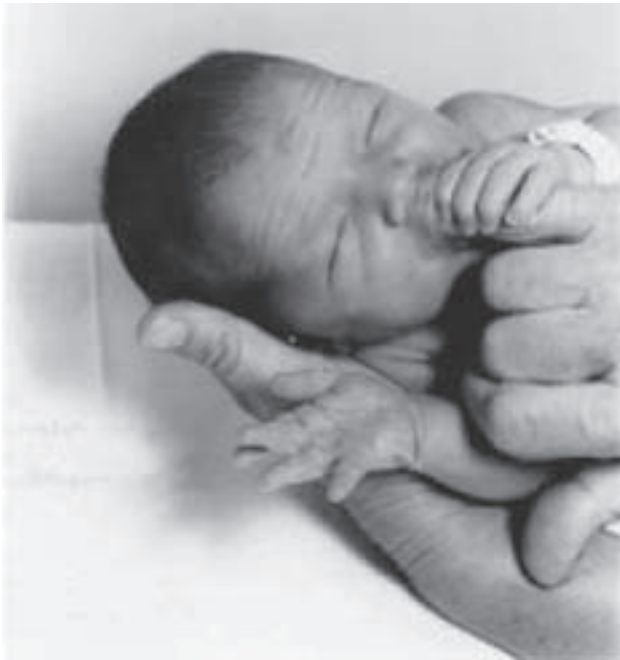– *Abnormalni pokreti vrppljenja* izgledaju kao normalni pokreti vrppljenja, ali njihova amplituda, brzina i neuravnoteženost je umjereno ili značajno povećana.

– *Odsustvo pokreta vrppljenja* možemo proglasiti ukoliko promatrani pokreti nisu zamijećeni između 9. i 20. tjedna nakon rođenja. Njihova odsutnost ima visoku pretkazateljsku vrijednost za kasnije neurološko oštećenje.

Pretkazateljska vrijednost u obje krajnosti spektra je jasna: siromašni istodobni spontani pokreti su pouzdan pretkazatelj za pojavu cerebralne paralize. Normalan obrazac spontanosti pokreta ima visoku pretkazateljsku vrijednost za optimalan ishod. Međutim, između njih postoji skupina djece s lošijim karakteristikama spontanosti pokreta. Ona će se tijekom vremena profilirati u djecu normalnog, djelomično normalnog ili značajno oštećenog neurološkog statusa. <sup>29</sup>

## Sličnosti i razlike opisanih metoda

Nakon predstavljanja obje metode napravljena je analiza njihovih sličnosti i razlika. Lice predstavlja podjed-



Slika 3. Povezanost ispitivača i novorođenčeta starog dva dana<sup>39</sup>  
Figure 3. Connection between examiner and newborn two days old<sup>39</sup>

Izvor: Amiel-Tison iz knjige Pooh RK, Kurjak A: Fetal Neurology 2009, uz dozvolu autora i izdavača.

nak izazov u obje metode, no konačni ishod je teško utvrditi s obzirom na kontinuirane progresivne procese sazrijevanja živčanog sustava. Praćenje spontanijih pokreta fetusa primjenom 2D ultrazvuka predloženo od Prechtla, ima neprocjenjivu vrijednost, a značajno je i u praćenju teško bolesne djece. Praćenje ponašanja djeteta koje predlaže klasična škola povezan je nastavak sudjelovanja i uzajamnosti između novorođenčeta i ispitivača, uz svakodnevni doživljaj djeteta »u rukama«, privilegijom dostupnom tek odabranim kliničarima, neonatalnim neurolozima<sup>30</sup> (slika 3). Osim toga, takav kontakt može omogućiti bolju procjenu različitih zahtjevnijih stanja koja traže kontinuirano praćenje. Na kraju, klasična procjena omogućava nam metodološku neprekidnost kontinuiranim praćenjem tijekom prvih šest godina života.

Dvije metode razlikuju se s obzirom na specifičnost izvođenja ili znakove koji se koriste za testiranje integriteta različitih neuroloških puteva. Spinalna i moždana kontrola je osigurana do 34. tjedna trudnoće, nakon čega slijedi prijelazni period tijekom kojeg postepeno dolazi do preuzimanje kortikospinalne kontrole. Kontrola pokreta glave vrlo je značajan parametar koji se javlja između 8. i 10. tjedna nakon poroda uz istodobno smanjenje primitivnih refleksa i mišićnog tonusa. Kasnije dolazi do preuzimanja kortikospinalnih funkcija nad nižim strukturama te usvajanja grube i fine motorike. Međutim, obje metode istražuju subkortikospinalne odnosno kortikospinalne centre kao prijelaznu fazu od 34. do 36. tjedna trudnoće pa do 6. odnosno 8. tjedna nakon rođenja. Metoda spontanijih pokreta istražuje pri-

jelaz preko pokreta uvijanja, a ATNAT metoda koristi aktivni tonus fleksorne mišićne mase u tjelesnoj osi kao i aktivnu abdukciju palca. Što se tiče pouzdanosti, pretkazujuće vrijednosti su važne i usporedive u obje metode.<sup>31</sup>

## Očekivanja i granice fetalne neurologije

Glede metodologije rada, koja se na području neonatalne neurologije brzo mijenja, pokušava se spojiti iskustvo i razum. Za usporedbu rada svoga tima Amiel-Tison je izabrala pripadnike takozvane »klasične škole« koji koriste metodu spontanijih pokreta. Pokušali su ostati što je moguće bliže originalnim pokretima uvijanja o čemu svjedoče i njihovi citati Prechtla i suradnika. Čitajući tekstove primjećujemo da se klasično neurološko praćenje naziva i refleksna neurologija, koja se temelji na podacima Andre-Thomasa i Peipera preuzetima davnih 60. godina. Navedena dva istraživača bili su veliki kliničari ali bez mogućnosti pristupa u zadivljujuća postignuća neuroznanosti. Rezultate istraživanja primarne pokretljivosti u novorođenčeta, tzv. automatskog hoda, prikazali su u brojnim publikacijama, a najnovija istraživanja govore o rudimentarnom spoju između optičkog protoka i pokretljivosti nazočnom kod rođenja djeteta.<sup>32</sup>

Tijekom ove metodološke usporedbe našla se veza između dva pristupa, a to je njihov zajednički cilj – pronalaženje ranih znakova oštećenja viših struktura mozga. U tom smislu trenutačni podaci pokazuju da je bilo koja vrsta procjene dobra za definiciju optimalnoga stanja s jedne strane i ozbiljnog oštećenja s druge strane. Između navedenih dviju krajnosti, naizgled iste promjene nose rizik neprepoznavanja i odgodu uključivanja u ranu intervenciju djece čiji će kasniji razvoj imati poteškoća.

Mozak fetusa podliježe većem broju promjena u odnosu na ostale organe. Stoga nezrelost mozga novorođenčeta sama po sebi postavlja granice. Među prvim kliničkim znakovima je analiza motoričkih funkcija s obzirom na vrijeme i trajanje njihove pojave. Govor i ostale više kognitivne funkcije razvijaju se kasnije. Međutim, nedavna istraživanja govore o rudimentarnoj ulozi moždanog stabla u učenju, koja je povezana s kognitivnom aktivnošću.<sup>33</sup> Pojavu kasnijih razvojnih poteškoća trenutačno je teško predvidjeti, iako se u nekoliko slučajeva rana motorička disfunkcija povezivala s visokim rizikom pojave mentalne retardacije i poteškoća učenja.<sup>34–36</sup> Neke studije s točnom metodologijom, na jasno definiranoj visoko rizičnoj populaciji, ukazuju na nužnost takve veze. Pored spontanog neurološkog zapažanja istraživanje je uključilo i mjerenje stres-reaktivnog ponašanja, a koristi i rezultati provedenog ispitivanja bit će prikazani naknadno.<sup>37</sup>

## Zaključak

Dinamičan razvoj nove tehnike 4D ultrazvuka otkrio je mnoštvo novih spoznaja o intrauterinoj aktivnosti ploda. Kontinuirana praćenja grupe zagrebačkih struč-

njaka rezultirala su primjenom novog neurološkog testa za fetus objavljenog u prestižnim međunarodnim časopisima.<sup>38,39</sup> Čini se da će u budućnosti biti moguće antenatalno otkriti fetuse s neurološkim poremećajima, a možda čak i cerebralnom paralizom. Preduvjet za to je pouzdana primjena neurološkog pregleda novorođenčeta i starijeg djeteta. Dokazan je kontinuitet ponašanja od fetusa do novorođenčeta, a metaanalize su pokazale da je gotovo 80% ukupne cerebralne paralize nastalo u antenatalnom razdoblju. Učestalost cerebralne paralize (2–3 djece na 1000 živorođene) nije se promijenila od 1951. godine. Ohrabruju novi pokušaji da se prepoznaju antenatalni etiološki čimbenici, a to nužno nameće potrebu za kvalitetnom neonatalnom neurologijom.

## Literatura

1. Amiel Tison C, Gosselin J, Kurjak A. Neurosonography in the second half of fetal life: a neonatologist point of view. *J Perinat Med* 2006;34:437–46.
2. Kostovic I, Jovanov-Milosevic N. The development of cerebral connections during the first 20–45 weeks' gestation. *Semin Fetal Neonat Med* 2006;20:1–8.
3. Salihagic-Kadic A, Medic M, Kurjak A. Recent advances in neurophysiology. U: Kurjak A, Azumendi G. *The Fetus in Three Dimensions: Imaging, Embryology, and Fetoscopy*. Informa Health Care, 2007:97–125.
4. Volpe JJ. Subplate neurons—missing link in brain injury of the premature infant? *Pediatrics* 1996;97:112–20.
5. Kostovic I, Molliver ME. A new interpretation of the laminar development of cerebral cortex: synaptogenesis in different layers of neopallium in the human fetus. *Anat Res* 1974;178:395
6. Kostovic I, Judas M. Transient patterns of organisation of the human fetal brain. *Croat Med J* 1998;39:107–14.
7. Kostović I, Judaš M. Prolonged coexistence of transient and permanent circulatory elements in the developing cerebral cortex of fetuses and preterm infants. *Dev Med Child Neurol* 2006;48:388–93.
8. Pooh RK, Ogura T. Normal and abnormal fetal hand positioning and movement in early pregnancy detected by three- and four-dimensional ultrasound. *Ultrasound Rev Obstet Gynecol* 2004;4:46–51.
9. Kostovic I, Judas M, Petanjek Z et al. Ontogenesis of goal-directed behavior: anatomo-functional considerations. *Int J Psychophysiol* 1995;19:85–102.
10. Kurjak A, Pooh RK, Merce LT, Carrera JM, Salihagic-Kadic A, Andonotopo W. Structural and functional early human development assessed by three-dimensional (3D) and four-dimensional (4D) sonography. *Fertil Steril* 2005;84(5):1285–99.
11. Kurjak A, Stanojevic M, Andonotopo W, Salihagic-Kadic A, Carrera JM, Azumendi G. Behavioral pattern continuity from prenatal to postnatal life – a study by four-dimensional (4D) ultrasonography. *J Perinat Med* 2004;32:346–53.
12. Stanojevic M, Perlman JM, Andonotopo W, et al. From fetal to neonatal behavioral status. *Ultrasound Rev Obstet Gynecol* 2004;4:459–71.
13. Kurjak A, Stanojevic M, Azumendi G, Carrera JM. The potential of four-dimensional (4D) ultrasonography in the assessment of fetal awareness. *J Perinat Med* 2005;33:46–53.
14. Kurjak A, Andonotopo W, Hafner T et al. Normal standards for fetal neurobehavioral developments. Longitudinal quantification by four-dimensional sonography. *J Perinat Med* 2006;34:56–65.
15. Back SA. Perinatal white matter injury: the changing spectrum of pathology and emerging insights into pathogenetic mechanisms. *Ment Retard Dev Disabil Res Rev* 2006;12:129–40.
16. Volpe JJ. Cerebral white matter injury of the premature infant – more common than you think. *Pediatrics* 2003;112:176–80.
17. Volpe JJ. Encephalopathy of prematurity includes neuronal abnormalities. *Pediatrics* 2005;116:221–5.
18. Limperopoulos C, Soul JS, Haidar H et al. Impaired trophic interactions between the cerebellum and the cerebrum among preterm infants. *Pediatrics* 2005;116:844–50.
19. Amiel-Tison C, Gosselin J. The Amiel-Tison and Gosselin neurological assessment and its correlations with disorders of higher cerebral function. U: Accardo PJ: *Developmental Disabilities in Infancy and Childhood*. 3rd ed. Baltimore: Paul H Brookes, 2007:124–41.
20. Gosselin J, Amiel-Tison C. *Évaluation neurologique de la naissance à 6 ans*. 2-ème édition. Paris: Presses du CHUM Ste-Justine, Montréal and Masson, 2007:46–61.
21. Thomas A, Saint-Anne-Dargassies S. *Études neurologiques sur le nouveau-né et le jeune nourrisson*. Paris: Montreal and Masson, 1952:399–25.
22. Saint-Anne Dargassies S. *Neurological Development in the Full-Term and Premature Neonate*. Amsterdam: Elsevier, 1977:74–93.
23. Prechtl HFR. Continuity and change in early neural development. U: Prechtl HFR: *Continuity of Neural Functions from Prenatal to Postnatal Life*. London: MacKeith Press, 1984:145–73.
24. Hadders-Algra M. General movement during prenatal and early postnatal life. U: Kurjak A, Azumendi G: *The Fetus in Three Dimensions: Imaging, Embryology, and Fetoscopy*. Informa Health Care, 2007:153–182.
25. Amiel-Tison C, Gosselin J, Infante-Rivard C. Head growth and cranial assessment at neurological examination in infancy. *Dev Med Child Neurol* 2002;44:64–81.
26. Gosselin J, Gahagan S, Amiel-Tison C. The Amiel-Tison neurological assessment at term: conceptual and methodological continuity in the course of follow-up. *Ment Retard Dev Disabil Res Rev* 2005;11:34–54.
27. Amiel-Tison C. Correlation between hypoxic-ischemic events during fetal life and outcome. U: P Arbeille, D Maulik, R Laurini: *Fetal Hypoxia*. UK: Parthenon, Lancs, 1999:246–73.
28. Paro-Panjan D, Neubauer D, Kodric J, Bratanic B. Amiel-Tison neurological assessment at term age: clinical application, correlation with other methods, and outcome at 12 to 15 months. *Dev Med Child Neurol* 2005;47:19–26.
29. Einspieler C, Prechtl HFR, Bos AF, Ferrari F, Cioni G. Prechtl's method on the qualitative assessment of general movements in preterm, term and young infants. Cambridge: Mac Keith Press, 2004:135–64.
30. Neisser U: Two perceptually given aspects of the self and their development. *Dev Rev* 1991;11:197–10.
31. Paro-Panjan D, Sustersic B, Neubauer D. Comparison of two methods of neurologic assessment in infants. *Pediatr Neurol* 2005;33:317–24.



32. Barbu-Roth M, Anderson DI, Després A, Provasi J, Cabrol D, Campos JJ. Neonatal stepping in relation to terrestrial optic flow. *Child Dev* 2009;80:8–14.

33. Joseph R. Fetal brain behavior and cognitive development. *Dev Rev* 2000;20:81–98.

34. Hadders-Algra M, Mavinkurve-Groothuis AM, Groen SE, Stremmelaar EF, Martijn A, Butcher PR. Quality of general movements and the development of minor neurological dysfunction at toddler and school age. *Clin Rehabil* 2004;18:287–99.

35. Nakajima Y, Einspieler C, Marschik PB, Bos AF, Prechtl HF. Does a detailed assessment of poor repertoire general movements help to identify those infants who will develop normally? *Early Hum Dev* 2006;82:53–9.

36. Prechtl HF, Einspieler C, Cioni G, Bos AF, Ferrari F, Sontheimer D. An early marker for neurological deficits after perinatal brain lesions. *Lancet* 1997;349:1361–3.

37. Salisbury AL, Duncan Fallone M, Lester BM. Neurobehavioral assessment from fetus to infant: the NICU Network Neurobehavioral Scale and the Fetal Neurobehavioral Coding Scale. *Ment Retard Dev Disabil Res Rev* 2005;11:14–20.

38. Kurjak A, Mišković B, Stanojević M, Amiel-Tison C, Ahmed B, Azumendi G, et al. New scoring system for fetal neurobehaviour assessed by three- and four-dimensional sonography. *J Perinat Med* 2008;36:73–81.

39. Pooh RK, Kurjak A. *Fetal Neurology*. New Delhi: Jaypee Brothers Medical Publishers, 2009.

Članak primljen: 14. 10. 2009.; prihvaćen: 04. 03. 2010.

Adresa autorice: Dr. sc. Sanja Zaputović, dr. med., Klinika za ginekologiju i porodništvo, Opća bolnica Sveti Duh, Sveti Duh 64, 10000 Zagreb, Hrvatska, e-mail: sanjazaputovic@yahoo.com



## VIJESTI NEWS

### I. HRVATSKI SIMPOZIJ GINEKOLOGA I UROLOGA

Plitvice, Hotel Jezero, 4.–6. VI. 2010.

**Organizatori.** Hrvatsko društvo za ginekološku urologiju i Hrvatsko društvo za urologiju HLZ-a.

**Organizacijski odbor.** Prof. dr. Slavko Orešković, doc. dr. Željko Kaštelan, doc. dr. Marina Šprem-Goldštajn, dr. Maja Bernat, prof. dr. Hrvoje Vrčić.

#### PROGRAM

##### I. tema. Neplodni par.

*Darko Milinović:* Rezultati primjene Zakona o umjetnoj oplodnji • *Velimir Šimunić:* Plodnost i neplodnost čovjeka • *Hrvoje Vrčić:* Krioprezervacija gameta neplodnih i onkoloških pacijenata • *Maja Bernat:* Dijagnostičke i terapijske mogućnosti u liječenju muške neplodnosti.

##### II. tema. Suradnja uroginekologa i urologa.

*Ivan Gilja:* Neurofiziologija mikcije • *Slavko Orešković:* Medikamentozno liječenje pretjerano aktivnog mokraćnog mjehura • *Željko Kaštelan:* Urološke komplikacije ginekoloških operacija • *Boris Ružić:* Urološke komplikacije u trudnoći.

##### III. tema. Suradnja ginekologa i urologa u onkološkoj problematici.

*Herman Haller:* Osnove dijagnostike i liječenja u ginekološkoj onkologiji • *Josip Galić:* Suradnja ginekologa i urologa u liječenju tumora urogenitalnog sustava.

#### Obavijesti.

**Kotizacija.** Sudionici 300,00 kn; Specijalizanti 100,00 kn; Osobe u pratnji: 100,00 kn. U kotizaciju je uključena svečana večera, razgledavanje Nacionalnog parka Plitvička jezera, kava u stankama. **Smještaj sudionika:** hoteli »Jezero«, »Bellevue«, »Plitvice«. **Bodovanje sudionika** će biti prema pravilniku Hrvatske liječničke komore.

**Prijava i registracija.** »Atlas« Zagreb, Trg Nikole Šubića Zrinskog 17;

Osoba za kontakt Ankica Kostović;  
Tel. 01 4698 006; Fax. 01 4698 053;  
E-pošta: ankica.kostovic@atlas.hr