

SINDROMI PRENAPREZANJA U PODRUČJU RAMENA

NIKOLA ČIČAK, HRVOJE KLOBUČAR I
DALIBOR MARIĆ

*Klinika za ortopediju Medicinskog
fakulteta Sveučilišta u Zagrebu,
KBC Zagreb, Zagreb*

Primljeno listopad 2001.

Rameni zglob je najpokretljiviji zglob u ljudskom tijelu a zbog svoje pokretljivosti istodobno je i najnestabilniji. Rameni zglob osobito je ranjiv kod aktivnosti ruke iznad glave zbog golemog stresa na njegov stabilizirajući mehanizam koji čine statički stabilizatori (ligamento-labralni kompleks) i dinamički stabilizatori (mišići rotatorne manšete).

Prekomjerna aktivnost može oštetiti statičke stabilizatore ramena. Tako nastala nestabilnost remeti sinkroni mehanizam između rotatora lopatice i rotatorne manšete. Prekomjerna aktivnost ruke kod nekih zanimanja te sportova koji se služe rukom iznad glave proizvodi nekoliko sindroma prenaprezanja u području ramena kao što su: subakromijalni sindrom sraza, supkoraoidni sindrom sraza, glenoidalni sindrom sraza, suptilna prednja nestabilnost te oštećenje gornjeg dijela labruma glenoida, kao i tetive duge glave bicepsa.

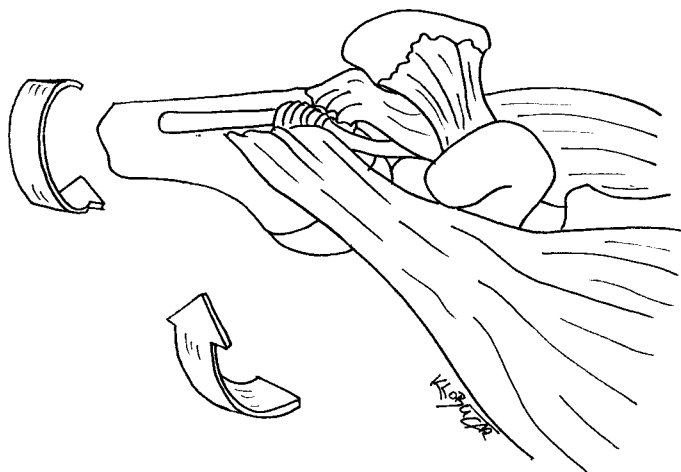
Cljučne riječi:
rotatorna manšeta, sindrom sraza, SLAP lezija

Rameni zglob je najpokretljiviji zglob u ljudskom tijelu, a ujedno i najnestabilniji zglob upravo zbog funkcije koju obavlja. Rameni zglob osobito je ranjiv kod aktivnosti ruke iznad glave zbog golemog stresa na njegov stabilizirajući mehanizam koji čine statički stabilizatori (ligamento-labralni kompleks) i dinamički stabilizatori (mišići rotatorne manšete). Prekomjerna aktivnost ruke (*overuse*) može oštetiti statičke i dinamičke stabilizatore ramena. Tako nastala nestabilnost remeti sinkroni mehanizam između mišića rotatora lopatice i rotatorne manšete. Prekomjerna aktivnost ruke kod nekih zanimanja te sportova koji rabe ruku iznad glave proizvodi nekoliko sindroma prenaprezanja u području ramena. Cilj je ovoga rada prikazati najčešće sindrome prenaprezanja u području ramena.

SINDROMI SRAZA U PODRUČJU RAMENA

Subakromijalni sindrom sraza

Subakromijalni sindrom sraza (*impingement*) kliničko je stanje pri kojem dolazi do kompresije rotatorne manšete i tetive duge glave bicepsa između prednjeg ruba akromiona, akromioklavikularnog zgloba i korakoakromijalnog ligamenta s jedne strane te velikog tuberkula humerusa s druge strane (slika 1).



Slika 1 Subakromijalni sindrom sraza. Kod elevacije ruke od 90 do 120 stupnjeva i unutarnje rotacije dolazi do sudara velikog tuberkula s prednjim rubom akromiona, pri čemu su komprimirane tetive rotatorne manšete i tetive bicepsa

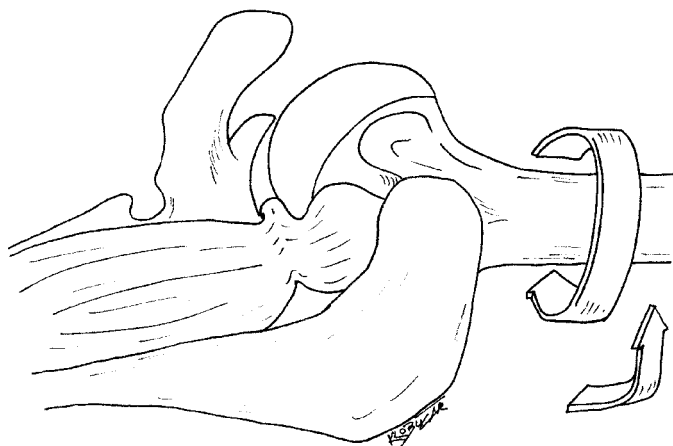
Brojni su autori prepoznali subakromijalni sraz (1-4), međutim, termin subakromijalni sraz je popularizirao *Charles Neer* klasičnim radom iz 1972. godine (5). Neer je uveo koncepciju kontinuiranog procesa sindroma sraza od bursitisa i parcijalne rupture do kompletne rupture tetiva rotatorne manšete. Opisao je tri stadija subakromijalnog sraza. U I. stadiju razvija se reverzibilni edem i hemoragija, a pojavljuju se kod osoba mlađih od 25 godina. U II. stadiju dolazi do razvijanja fibroze i tendinitisa rotatorne manšete a tipično se javlja u životnoj dobi od 25 do 40 godina. U III. stadiju zbog progresije bolesti pojavljuju se koštani izdanci na prednjem rubu akromiona, kalcifikacija korakoakromijalnog ligamenta, sklerozacija velikog tuberkula te ruptura rotatorne manšete. Treći se stadij pojavljuje u osoba starijih od 40 godina.

Supkorakoidni sindrom sraza

Puno rjeđi oblik je supkorakoidni sraz. Gerber je 1985. godine opisao supkorakoidni sindrom sraza koji se pojavljuje u abdukciji ruke, a pri izvođenju unutarnje rotacije (6). Pri tome se pojavljuje bol. Postoje tri oblika: idiopatski, ijatrogeni i traumatski. Dekompresijom subakromijalnog prostora boli prestaju.

Unutarnji (glenoidalni) sindrom sraza ramena

Unutarnji ili glenoidalni sraz definira se kao kontakt tetive supraspinatusa i posterosuperiornog dijela ruba glenoida u položaju ruke od 90 stupnjeva abdukcije i maksimalne vanjske rotacije (slika 2). Sindrom su prvi opisali *Walch i suradnici* 1991. godine kod sportaša koji se bave bacačkim sportovima (7). Kontakt tetive supraspinatusa s posterosuperiornim dijelom labruma susreće se i kod zdravih osoba. Ponavljana trauma može uzrokovati patološke promjene koje se mogu manifestirati pucanjem tetive supraspinatusa.



Slika 2 Glenoidalni sindrom sraza. Kod položaja ruke od 90 stupnjeva abdukcije i maksimalne vanjske rotacije dolazi do sudara tetive supraspinatusa s posterosuperiornim dijelom ruba glenoida

Sekundarni sindrom sraza

Sportašima u bacačkim diciplinama te sportašima koji se koriste rukom iznad glave (vatrepolisti, rukometaši i dr.) često se postavlja dijagnoza subakromijalnog sindroma sraza. Usprkos tome što klinički znakovi upućuju na subakromijalni sindrom sraza, kirurški

nalaz ne pokazuje znakove subakromijalnog sraza te subakromijalna dekompresija ne donosi poboljšanje. Visoki postotak prednje nestabilnosti susreće se kod sportaša koji izvode pokrete rukama iznad glave (8-10). Sekundarni sraz pojavljuje se kao posljedica prednje nestabilnosti ramena zbog smanjenja subakromijalnog prostora. Kod takvih bolesnika kontraindicirana je subakromijalna dekompresija. Indicirana je prednja stabilizacija ramena ako konzervativno liječenje ne donosi uspjeh.

Dijagnoza

Pazljivo uzeta anamneza bitno pridonosi postavljanju točne dijagnoze. Aktivnosti s položajem ruke u unutarnjoj rotaciji pri izvođenju elevacije najvjerojatnije će prouzročiti bol kao posljedicu sraza, dok položaj ruke u abdukciji i vanjskoj rotaciji proizvodi osjećaj nestabilnosti kao posljedicu prednje nestabilnosti ramena. Isto tako bol koja se postupno pojačava upućuje na sraz.

Klinički pregled počinje inspekcijom obaju ramena s prednje i sa stražnje strane pri čemu treba obratiti pozornost na atrofiju mišića. Ispituje se aktivna pokretljivost ramena pri čemu treba pratiti ponašanje lopatice. Odizanje lopatice pri izvođenju elevacije ruke znači oštećenje m. seratus anteriora odnosno tzv. scapulu alatu. Puna pasivna pokretljivost ramena u svim smjerovima, a ograničena aktivna pokretljivost upućuje na rupturu rotatorne manšete. Ograničenost aktivnih i pasivnih pokreta u jednakom opsegu u svim smjerovima gotovo je siguran znak za ukrućeno rame uz napomenu da osoba mora biti u dobi od 40 do 50 godina. Ograničena elevacija i unutarnja rotacija a očuvana vanjska rotacija isto je tako gotovo siguran znak subakromijalnog sindroma sraza (11). Specijalni testovi pomažu u razlučivanju različitih bolnih stanja ramena.

Klasičan znak sraza po Neeru izaziva bol pri izvođenju prednje fleksije ruke. Znak sraza po Hawkinsu izaziva bol pri izvođenju unutarnje rotacije u položaju ruke od 90 stupnjeva u prednjoj fleksiji i neutralnoj rotaciji (12). Neer je opisao i test sraza pri čemu se subakromijalno daje 10 ml lokalnog anestetika. Kod bolesnika sa subakromijalnim srazom test je pozitivan ako nakon injekcije boli nestaju. Treba naglasiti da pozitivan test znači samo da postoji iritacija subakromijalne burze i rotatorne manšete.

Suptilnu prednju nestabilnost koja je karakteristična za sportaše koji izvode pokrete rukama iznad glave treba razlikovati od klasične prednje nestabilnosti pri čemu postoje i anamnestički podaci za luksacije ramena. Najbolji test za potvrdu da se radi o suptilnoj prednjoj nestabilnosti jest test repozicije po Jobu (13, 14). Prvo se pritisne rame s prednje strane, a onda se napravi maksimalna vanjska rotacija ruke. Većina bolesnika osjeća neugodu u ovom položaju. Naglim prestankom pritiska na rame, bolesnik s nestabilnim ramenom javlja iznenadnu bol i osjećaj da će glava humerusa iskočiti prema naprijed. Ponovnim pritiskom na rame s prednje strane bol nestaje. Potrebno je naglasiti da bolesnik s iritacijom rotatorne manšete može imati pozitivan test. Anamnestički podaci mogu pomoći u razlučivanju nestabilnosti od patologije rotatorne manšete.

Radiološka obrada u Klinici za ortopediju Medicinskog fakulteta Sveučilišta u Zagrebu ovisno o uputnoj dijagnozi je ovakva: Kod sumnje na sraz ramena radi se standardna AP snimka ramena, AP snimka s nagibom cijevi od 30 stupnjeva i aksilarna snimka. Na standardnoj AP snimci ramena uočava se sklerozacija velikog tuberkula, katkad uz manje cistične promjene. Prominencija akromiona ili koštani izdanak najbolje se vidi AP snimkom

ramena s nagibom cijevi kaudalno za 30 stupnjeva. Ako na osnovi kliničkog nalaza postoji sumnja na oštećenje akromioklavikularnog zgloba, radi se prava AP snimka ramena (cijev okomita na lopaticu a ne na tijelo) s nagibom cijevi 10 stupnjeva kranijalno pri čemu se jasno prikazuje zglobna pukotina AC zgloba. Svako suženje i nepravilnost AC zgloba upućuje na artrozu. Subakromijalni sindrom sraza može biti posljedica nepotpunog srašćavanja akromiona pri čemu se pojavljuje os acromiale. Jedino aksilarnom snimkom može se vidjeti os acromiale. Način liječenja je bitno drukčiji kod takvog bolesnika. Akromioplastika je kontraindicirana. Nužno je napraviti osteosintezu os acromiale vijcima ili obuhvatnom svezom.

Ako klinički i anamnestički podaci upućuju na nestabilnost ramena, onda se rade tri radiološke snimke: prava AP, aksilarna ili modificirana aksilarna snimka te Stryker snimka. Aksilarnom snimkom traži se fraktura prednjeg ruba glenoida, a Strykerovom snimkom Hill-Sachsova lezija (impresijski prijelom stražnjeg dijela glave humerusa kao posljedica prednje (sub)luksacije ramena).

Dijagnostički ultrazvuk ramena nezaobilazna je metoda u obradi bolesnika. Izljev u subakromijalnu burzu te rupturu rotatorne manšete vrlo pouzdano se mogu utvrditi ultrazvukom (15).

Magnetska rezonancija (MR) odlična je dijagnostička metoda za evaluaciju oštećenja rotatorne manšete. Parcijalna i potpuna ruptura manšete, kao i izljev u subakromijalnoj burzi jasno se uočavaju. Dijagnoza subakromijalnog sindroma sraza ne može se postaviti samo na osnovi nalaza MR, nego je nužno uzeti u obzir anamnezu, klinički nalaz te druge radiološke metode. Da bi se dobio uvid u stanje prednjeg labruma (avulzija labruma od ruba glenoida, Bankartova lezija), kod nestabilnog ramena nužno je učiniti magnetsku rezonancu s kontrastnim sredstvom (16).

Liječenje

Neoperacijsko liječenje subakromijalnog sindroma sraza dovodi do oporavka većine bolesnika, a sastoji se od izbjegavanja aktivnosti ruke iznad glave. Protuupalni nesteroidni lijekovi korisni su u smanjenju boli i upali subakromijalne burze i tetiva rotatorne manšete. Kod kroničnih slučajeva postoji ograničenje elevacije i unutarnje rotacije te se kod takvih bolesnika preporučuju vježbe istezanja navedenih pokreta. Subakromijalna injekcija kortikosteroida s lokalnim anestetikom preporuča se samo u slučajevima kada postoji jaka bol koja traje dugo. Kada boli prestanu, a postoji normalna pokretljivost ramena, počinje se s jačanjem mišića rotatorne manšete (17).

Kirurško liječenje provodi se ako je konzervativno liječenje neuspješno nakon 6 mjeseci. Indikacija za operaciju je puna pasivna pokretljivost ramena. Bolesnici koji preoperacijski imaju ograničenu pokretljivost ramena najvjerojatnije će i poslije operacije imati ograničenu pokretljivost. Cilj kirurškog liječenja je povećati subakromijalni prostor kako bi tetive rotatorne manšete imale dovoljno prostora za nesmetan prolaz ispod akromijalnog luka. Dekompresija subakromijalnog prostora može se učiniti otvorenom tehnikom i artroskopskom tehnikom. Zajedničko obima tehnikama je resekcija korakoakromijalnog ligamenta i prednjeg dijela akromiona te djelomično odstranjenje subakromijalne burze.

Nakon subakromijalne dekompresije bolesnik nekoliko dana nosi mitelu oko vrata. Bolesnik se postupno koristi rukom za lagane svakodnevne aktivnosti uz napomenu da 3 tjedna aktivno ne podiže ruku. Dva mjeseca nakon operacije počinje jačanje mišića rotatorne manšete.

SLAP ozljeda (superior labrum from anterior to posterior)

Leziju prednjega gornjeg dijela labruma glenoidale s avulzijom labruma i oštećenjem duge glave tetive bicepsa kod sportaša u bacačkim sportovima opisali su *Andrews i suradnici* 1985. godine (18). *Snyder i suradnici* su 1990. godine opisali ekstenzivnu leziju gornjeg dijela labruma glenoida (19). Lezija je počinjala iza hvatišta tetive bicepsa za labrum te se širila naprijed do polovice glenoida. Snyder je takvu leziju nazvao SLAP lezija (Superior Labrum from Anterior to Posterior) i podijelio je na četiri tipa (slika 3).

Tip I: gornji dio labruma glenoida je izlizan, raščihan. Labrum nije odvojen od glenoida, a tetiva bicepsa je intaktna.

Tip II: gornji dio labruma i hvatište tetive bicepsa odvojeni su od glenoida.

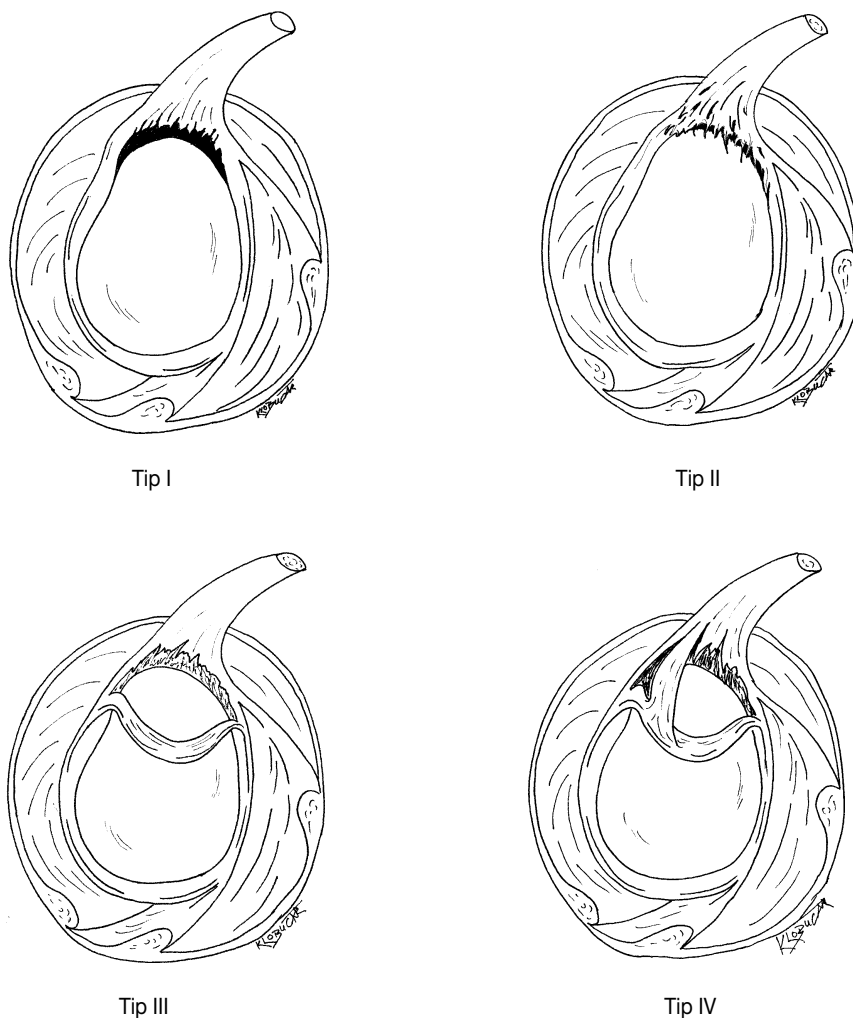
Tip III: bucket-handle ruptura kao kod meniskusa koljena. Preostali dio hvatišta labruma i tetive bicepsa je intaktan.

Tip IV: bucket-handle ruptura labruma i tetive bicepsa s uključenjem i preostalog dijela tetive bicepsa.

Najčešći mehanizam nastanka SLAP lezije je pad i direktan udarac u rame (20). Drugi mehanizam nastanka lezije je trakcija s iznenadnim povlačenjem ruke. Ponavljani sraz ili ponavljana tenzija tetive bicepsa kao kod bacačkih sportova ili overhead sportaša može proizvesti SLAP leziju (13,18).

Bolesnici se žale na bol i mehaničke smetnje u obliku preskoka, zapinjanja i drobljenja u ramenu. U kliničkom nalazu nema specifičnog testa kojim bismo dokazali postojanje SLAP lezije. Magnetska rezonancija s gadolinijem vrlo je pouzdana dijagnostička metoda (16). Zapravo najpouzdanija metoda dijagnosticiranja SLAP lezije je artroskopija. Bitno je poznavati normalnu anatomiju i varijacije labruma kako bi se izbjeglo postavljanje pogrešne dijagnoze SLAP lezije.

Liječenje SLAP lezije zasniva se na korektnom prepoznavanju i klasificiranju SLAP lezije. Kod tipa I potrebno je učiniti samo debridement labruma. Kod tipa II fiksira se labrum i hvatište duge glave bicepsa. Kod tipa III prebačeni se dio labruma u zglob resecira. Kod tipa IV. kod mladih osoba treba nastojati rekonstruirati kompleks biceps-labrum, a kod starijih osoba učiniti resekciju i primarnu tenodezu bicepsa.



Slika 3 SLAP lezija (oštećenje gornjeg dijela labruma glenoida). a) tip I, b) tip II, c) tip III. i d) tip IV.

SINDROM TETIVE DUGE GLAVE BICEPSA

Tetiva duge glave bicepsa bila je optuživana za brojna bolna stanja u području ramena od artroze do atezivnog kapsulitisa. Dosadašnje operacije tetive, i to: tenodeza, translokacija i artroskopsko uređivanje tetive često su imale loše rezultate. Artroskopija i magnetska rezonancija bacaju novo svjetlo na patofiziologiju duge glave bicepsa.

Najčešći oblik oštećenja tetive bicepsa je sekundarni tendinitis (21). Sekundarni tendinitis bicepsa pojavljuje se kao posljedica subakromijalnog sindroma sraza. Pridružena ruptura rotatorne manšete često se susreće, a liječenje je usmjereno na subakromijalni sraz.

Nestabilnost tetive bicepsa rijetko se susreće. Duga glava tetive bicepsa proksimalno je stabilizirana korakohumeralnim ligamentom a distalno transverzalnim ligamentom i gornjim dijelom supskapularisa. Nestabilnost tetive bicepsa susreće se kod rupture tetive supskapularisa. Rupturom tetive supskapularisa nestaje stabilizirajući učinak pri čemu se tetiva bicepsa luksira iz intertuberkularne brazde.

Rupture duge glave bicepsa u našoj su zemlji poseban problem. Opći kirurzi, traumatolozi a nažalost i ortopedi rupturiranu tetivu duge glave bicepsa nastoje fiksirati pošto - poto, što nije najpovoljnije rješenje.

U kliničkoj slici bolesnici se žale na bol na prednjoj strani ramena. Bol se pojačava kod ponavljanih pokreta iznad glave ili pri podizanju tereta, a prestaje s odmorom. Bolesnici sa subluksacijom tetive bicepsa žale se na bol u području intertuberkularne brazde pri izvođenju vanjske i unutarnje rotacije. U kliničkom nalazu pojavljuje se bol na palpaciju u području intertuberkularne brazde. Specijalni testovi za tetivu bicepsa uključuju Speedov test, Yergasonov znak, Luddingtonov test i test nestabilnosti bicepsa. Ruptura duge glave bicepsa jasno se prikazuje kao spušten trbuh bicepsa.

Rutinske radiološke snimke nisu od osobite koristi. Potrebno je učiniti projekciju brazde bicepsa kako bi se prikazala intertuberkularna brazda. Ultrazvučno tetiva bicepsa se prikazuje kao ovalna ehogena sjena u intertuberkularnoj brazdi. Prazna brazda znači luksaciju ili rupturu duge glave bicepsa. Izljev u ovojnici bicepsa jasno se uočava duž prednje strane nadlaktice i u intertuberkularnoj brazdi. Tendinitis bicepsa prikazuje se smanjenim ehogenitetom i povećanjem volumena tetive. Magnetska rezonancija od velike je pomoći pri dijagnosticanju različitih patoloških stanja tetive bicepsa.

Liječenje

Kod tendinitisa bicepsa liječenje počinje odmorom i izbjegavanjem aktivnosti koje izazivaju bol. Za refraktorne slučajeve može se dati subakromijalno injekcija kortikosteroida kod sekundarnog tendinitisa te u ovojnici bicepsa kod primarnog tendinitisa. Ako konzervativne mjere ne pomažu, indicirana je artroskopija ramena. Subakromijalna dekompresija uz "shaving" tetive bicepsa je dovoljna kod sekundarnog tendinitisa. U slučajevima s primarnim tendinitisom indicirana je tenodeza bicepsa (22).

Nestabilnost tetive bicepsa bez rupture tetive supskapularisa liječi se konzervativno. Rekonstrukcija rotatornog intervala i korakohumeralnog ligamenta preporučuje se kod neuspješnog konzervativnog liječenja. Ako je nemoguće stabilizirati tetivu, indicira se tenodeza bicepsa. Mjesto tenodeze bicepsa je intertuberkularni sulkus.

Kirurško liječenje rupture duge glave bicepsa preporučuje se samo kod mladih aktivnih osoba, sportaša i fizičkih radnika. Pri indiciranju tenodeze bicepsa potrebno je uzeti obzir posao koji bolesnik obavlja. Osobama kojima je potrebna supinacija u poslu indicirana je tenodeza. Rupture tetive bicepsa kod starijih osoba nose i mogućnost rupture rotatorne manšete. U takvim slučajevima potrebno je rekonstruirati rotatornu manšetu, istodobno se može učiniti i tenodeza bicepsa.

LITERATURA

1. Codman EA. Rupture of the supraspinatus tendon. U: The shoulder: Rupture of the supraspinatus tendon and other lesions in or about the subacromial bursa. Malabar (FL): Robert E Krieger, 1984. str. 123-77.
2. McLaughlin HL. Lesions of the musculotendinous cuff of the shoulder. I. The exposure and treatment of tears with retraction. J Bone Joint Surg 1944;26:31-51.
3. Hammond G. Complete acromionectomy in the treatment of chronic tendinitis of the shoulder. J Bone Joint Surg 1962;44A:494-504.
4. Hammond G. Complete acromionectomy in the treatment of chronic tendinitis of the shoulder. A follow-up of ninety operations of eighty-seven patients. J Bone Joint Surg 1971;53A:173-80.
5. Neer CC II. Anterior acromioplasty for the chronic impingement syndrome in the shoulder. A preliminary report. J Bone Joint Surg 1972;54A:41-50.
6. Gerber C, Ternier G, Ganz R. The role of the coracoid process in the chronic impingement syndrome. J Bone Joint Surg 1985;67B:703-8.
7. Walch G, Boileau P, Noel E, Donell ST. Impingement of the deep surface of the supraspinatus tendon on the posterosuperior glenoid rim: An arthroscopic study. J Shoulder Elbow Surg 1992;1:238-45.
8. Garth WP, Allman FL, Armstrong WS. Occult anterior subluxations of the shoulder in noncontact sports. Am J Sports Med 1987;15:579-85.
9. Warren RF. Subluxation of the shoulder in athletes. Clin Sports Med 1983;2:339-54.
10. Jobe CM, Pink MM, Jobe FW, Shaffer B. Anterior shoulder instability, impingement, and rotator cuff tear: theories and concepts. U: Jobe FW, urednik. Operative techniques in upper extremity sports injuries. St Louis (MO): Mosby Year Book, Inc.; 1996. str. 164-76.
11. Čičak N. Periarthritis humeroscapularis - dijagnoza koju treba odbaciti. Liječ vjesn 1999;121:87-93.
12. Hawkins RJ, Abrams JS. Impingement syndrome in the absence of rotator cuff tears. Orthop Clin North Am 1992;18:373-82.
13. Jobe WW, Giangarra CE, Kvitne RS, Glousman RE. Anterior capsulolabral reconstruction of the shoulder in athletes in overhead sports. Am J Sports Med 1991;19:428-34.
14. Hamner DL, Pink MM, Jobe FW. A modification of the relocation test: Arthroscopic findings associated with a positive test. J Shoulder Elbow Surg 2000;263-7.
15. Čičak N, Buljan M. Ultrasonic diagnostics of the shoulder. U: Matasović T, urednik. Ultrasonic diagnostics of the locomotor system. Zagreb: Školska knjiga; 1990. str. 155-179.
16. Chandnani VP, Yeager TD, DeBerardino T, Christensen K, Gagliardi JA, Heitz DR, et al. Glenoid labral tears: prospective evaluation with MR imaging, MR arthrography and CT arthrography. Am J Radiol 1993;161:1229-35.
17. Čičak N. Rezultati kirurškog liječenja ruptura rotatorne manšete. Liječ vjesn 1998;120:365-9.
18. Andrews JR, Carson WG, McLeod WD. Glenoid labrum tears related to the long head of the biceps. Am J Sports Med 1985;13:337-41.
19. Snyder SJ, Karzel RP, Del Pizzo W, Ferkel RD, Friedman MJ. SLAP lesions of the shoulder. Arthroscopy 1990;6:274-9.
20. Snyder SJ, Banas MP, Karzel RP. An analysis of 140 injuries to the superior glenoid labrum. J Shoulder Elbow Surg 1995;4:243-8.
21. Burkhead WZ. The biceps tendon. U: Rockwood CA, Matsen FA, urednici. The shoulder. 2. Izdanje. Philadelphia (PA): W.B. Saunders Company; 1998. str. 1009-63.
22. Post M, Benca P. Primary tendinitis of the long head of the biceps. Clin Orthop 1989;246:117-25.

*Summary***OVERUSE INJURIES OF THE SHOULDER**

The shoulder is the most movable and the most unstable joint in a human body. The glenohumeral joint is particularly vulnerable because overhead activities put tremendous stress on its static stabilisers (ligamentous labral complex) and the dynamic stabilizers (rotator cuff muscles). Overhead activities may stretch or injure the static stabilizers. Minor aberrations in mechanisms controlling stability have a significant and cumulative effect on the shoulder biomechanics, and increase the risk of injury. Impingement syndrome and glenohumeral instability are predominant injuries affecting the shoulder.

Key words:

biceps tendon, impingement syndrome, rotator cuff, SLAP lesion

REQUESTS FOR REPRINTS:

doc. dr. sc. Nikola Čičak, dr. med.
Klinika za ortopediju Medicinskog fakulteta
Sveučilišta u Zagrebu
KBC Zagreb, Šalata 7, HR-10000 Zagreb
E-mail: nikcicak@yahoo.com