

Pregledni članak

UPORABA ULTRAZVUKA U REGIONALNOJ ANESTEZIJI

Frković V, Ažman J.

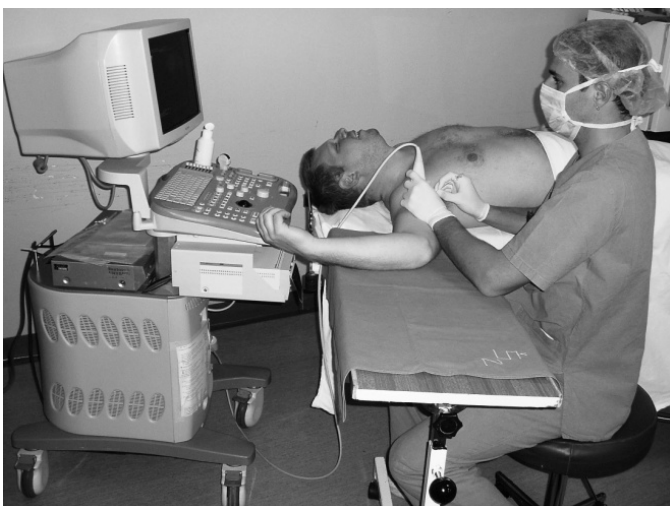
Klinika za anesteziologiju i intenzivno liječenje, KBC Rijeka

Regionalna anestezija pod kontrolom ultrazvuka je medicinski intervencijski postupak. Uz ultrazvučni pregled, navedena tehnika podrazumijeva punkciju te vođenje igle kroz tkiva pod kontrolom ultrazvuka. Izvođenje ultrazvučno vođenih blokova živca zahtjeva specifičnu vještinu koordinacije pokreta obje ruke uz istodobno vizuelno praćenje izvođenja bloka na ekranu ultrazvučnog aparata.

Držanje ultrazvučne sonde u jednoj te koordinirano vođenje igle za punkciju drugom rukom, uz istodobno praćenje postupka ultrazvučnim aparatom zahtjeva dobru koordinaciju oka i obje ruke. Anesteziolog koji tek počinje koristiti ultrazvuk u regionalnoj anesteziji bi se trebao orijentirati na tehnički manje zahtjevne blokove. Manja učestalost grešaka i komplikacija s manjim brojem neuspjelih blokova u početnom razdoblju učenja, doprinijeti će dodatnoj stimulaciji anesteziologa za daljnje napredovanje i stjecanje vještina i znanja za primjenu ove suvremene tehnike u svakodnevnoj kliničkoj praksi. U ovom ćemo članku navesti najbitnije savjete za kvalitetnije i uspješnije korištenje ultrazvuka u regionalnoj anesteziji.

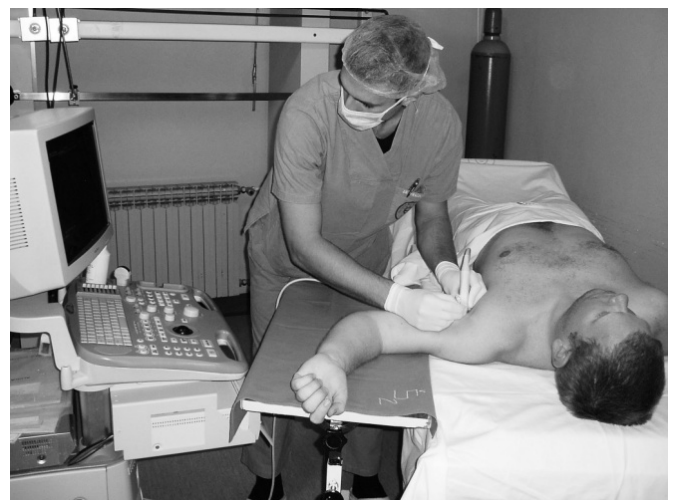Položaj anesteziologa za izvođenje ultrazvukom vođenih blokova perifernih živaca

Vrlo je važno namjestiti se u najudobniju poziciju koja omogućuje uspješno izvođenje bloka. Na slici 1 prikazana je slika pravilnog namještaja anesteziologa, bolesnika i ultrazvučnog aparata pri izvođenju bloka. Na slici 1, anesteziolog sjedi uspravnih leđa, obje ruke su naslonjene laktovima na čvrstu podlogu,



Slika 1.

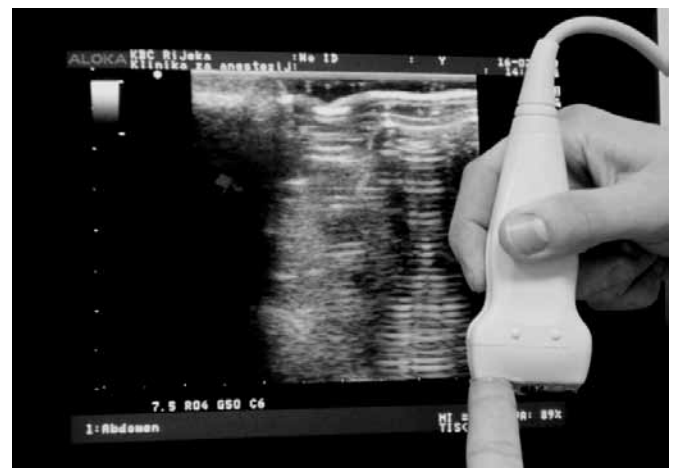a ultrazvučnu sondu drži nisko. Dio tijela koji se blokira je u vizualnoj ravnini koja spaja oči i ekran ultrazvuka. Ekran ultrazvuka je približno u visini očiju anesteziologa. Slika 2 obuhvaća najučestalije greške prilikom izvođenja bloka. Anesteziolog stoji pognut u leđima, ruke nisu oslonjene na čvrstu podlogu, a ultrazvučnu sondu drži visoko. Dio tijela koji se blokira je ispred anesteziologa, a ekran ultrazvuka se nalazi po strani.



Slika 2.

Orijentacija sonde

Nakon pravilnog namještaja započinje se s ultrazvučnim pregledom regije. Prije ultrazvučnog pregleda potrebno je uskladiti poziciju sonde na koži sa slikom na ekranu ultrazvučnog aparata. Svaka ultrazvučna sonda na jednoj od dvije kraće stranice ima oznaku (najčešće točka ili crtica). Oznaka sa sonde



Slika 3.

se treba poklapati s oznakom na ultrazvučnoj slici. Navedeno je najjednostavnije ispitati na način da se sonda stavi pred ekran ultrazvuka i gledajući ekran, prstom dodirnete radnu površinu sonde bliže jednom rubu (Slika 3). Sjena prsta na ultrazvučnoj slici prostorno bi se trebala podudarati sa stranom na kojoj se dodiruje sonda. Ako to nije slučaj, sondu treba okrenuti za 180° ili iskoristiti mogućnost invertiranja slike (pritiskom na oznaku „invert“ na tipkovnici ultrazvučnog aparata).

Držanje sonde i način pregleda

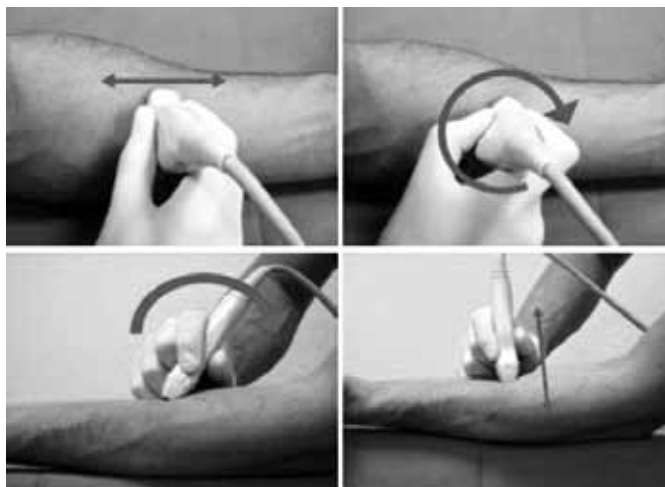
Prilikom ultrazvučnog pregleda sonda se u pravilu drži u dominantnoj ruci. Četiri su osnovna pokreta ultrazvučnom sondom koji omogućuju prikaz struktura:

klizanje ili „sliding“- uzdužno ili poprečno pomicanje sonde po površini kože (Slika 4);

rotacija ili zaokretanje ultrazvučne sonde u mjestu oko njene vertikalne osi. Najčešće se primijenjuje kada se želi dobiti pravilan presjek vaskularnih struktura koje se najčešće nalaze uz živce. Ovaj pokret je važan pri izvođenju supraklavikularnog i aksilarnog bloka (Slika 5);

angulacija ili „tilting“- naginjanje ultrazvučne sonde u mjestu oko njene uzdužne osi (Slika 6). Posebno važna kretnja koja vrlo često omogućuje prikaz kvalitetnije slike. Razlog leži u činjenici kako se živčana vlakna najbolje prikazuju kada na njih ultrazvučni snop dolazi pod kutem od 90°. Angulacija se primijenjuje u slučaju dobrog prikaza struktura u blizini živaca te želite bolje prikazati živčana vlakna;

pritisak - primjena veće sile na tkivo pod ultrazvučnom sondom (Slika 7). Može pomoći u prikazivanju živčanih vlakana, a najčešće se koristi za razlikovanje arterija od vena.



Slike 4, 5, 6 i 7. Za opis vidi tekst iznad slika.

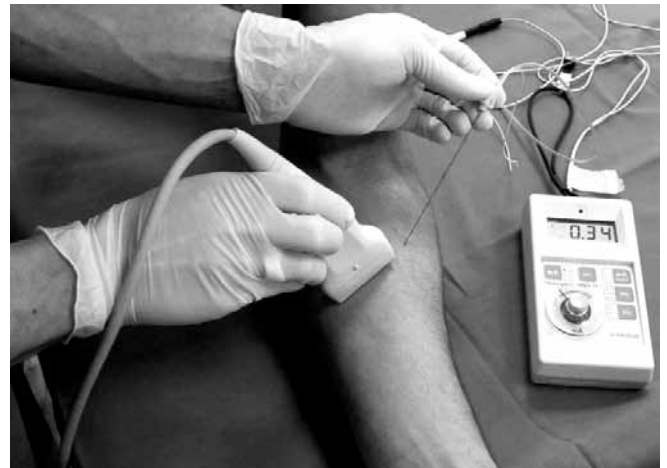Kontrola doppler ultrazvučnim prikazom

U razlikovanju vaskularnih od ostalih tkivnih struktura služimo se kontrolom Doppler tehnikom. Doppler se koristi samo za kontrolu statične slike, pre-

gledavanje strukture od interesa te pregleda tkiva kroz koji će proći igla. Dinamička pretraga s uključenim Dopplerom umanjuje kvalitetu slike.

Držanje igle

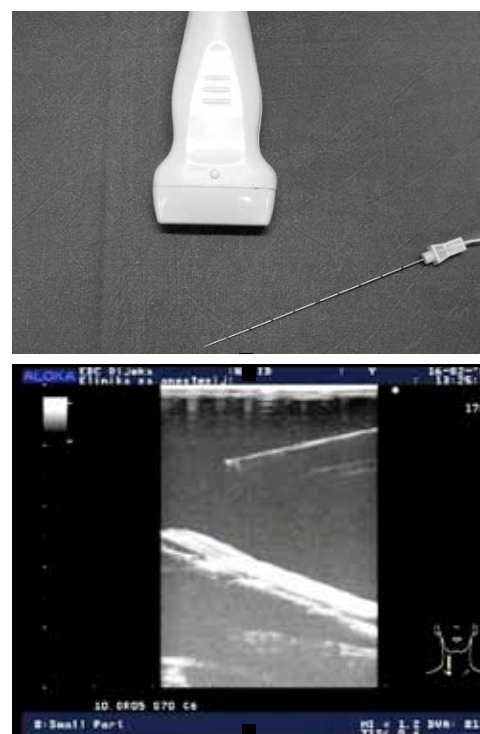
Nakon zadovoljavajućeg prikaza struktura pristupa se ultrazvučno vođenoj punkciji. Sonda iz dominantne ruke prelazi u nedominantnu. Sonda se drži u njezinom donjem dijelu te čvrsto prilježe uz površinu tijela bolesnika. U dominantnoj ruci se nalazi igla (Slika 8).



Slika 8.

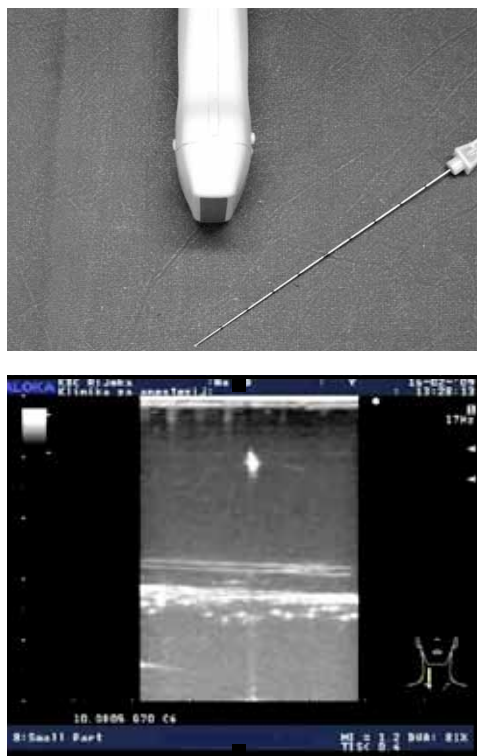
Prikaz igle tijekom punkcije

Dva su osnovna načina prikaza igle u tijeku punkcije: tehnika prikaza igle u ravnini ultrazvučnog snopa - „in plane“ tehnika. To je tehnički zahtjevnija metoda koja omogućuje prikaz cijele igle i svog tkiva u predviđenoj putanji igle. Znatno smanjuje mogućnost



Slika 9 i 10.

punkcije neželjenih struktura (Slika 9 i 10); tehnika prikaza igle okomito na ravninu ultrazvučnog snopa - „out of plane“ tehnika. Ovom tehnički manje zahtjevnom metodom prikazuje se presjek igle i na ultrazvučnoj slici igla se prikazuje poput hiperehogene točke. „Out of plane“ tehnikom se brže ovladava, ali nosi veći rizik od punkcije neželjenih struktura. Slabija je kontrola vrha igle (Slika 11 i 12).



Slika 11 i 12.

Različiti autori preferiraju različite tehnike punkcije. Na našoj klinici u pravilu koristimo tehniku prikaza igle u ravnini ultrazvučnog snopa. Pri korištenju „in plane“ tehnike također je moguće „izgubiti“ vrh igle na ekranu ultrazvučnog aparata. Tada se mogu primijeniti mali, lokacijski bolusi lokalnog anestetika ili druge tekućine (hidrolokacija). Bolusi od približno 1 ml dovesti će do efekta ekspanzije tkiva oko vrška igle, hipoehogene površine koja se dobro uočava na ultrazvučnom prikazu što nam neizravno govori o položaju vrha igle.

Odabir igle za punkciju

Izvođenje bloka pod kontrolom ultrazvuka može se provesti nizom igala koje svakodnevno koristimo u anesteziološkoj praksi. Za navedenu namjenu u svakodnevnoj kliničkoj praksi naše Klinike koristimo elektrostimulatorske i spinalne igle. Bolji ultrazvučni prikaz imaju elektrostimulatorske igle koje imaju kratko rezan, ne pretjerano oštar vrh. Nedostatak im je relativno visoka cijena. Spinalne igle (22-25G) imaju dovoljnu dužinu za punkciju dubljih struktura, nedostatak im je savitljivost koja može otežati prikaz igle u ravnini

ultrazvučnog snopa te oštar vrh.

Postoje i igle dizajnirane posebno za ultrazvučno vođenu regionalnu anesteziju. Zbog svoje građe imaju vrlo dobar ultrazvučni prikaz, a nedostatak im je vrlo visoka cijena.

Uporaba elektrostimulatora prilikom utz vođenog bloka

U početku rada s ultrazvukom za blokiranje živaca preporučamo kombinirati uporabu ultrazvuka s elektrostimulatorom. Kombinirana tehnika omogućuje dodatnu sigurnost i lakšu provjeru položaja vrha igle u blizini odabranog živca. Elektrostimulator može biti koristan i iskusnijem korisniku ultrazvuka u regionalnoj anesteziji u slučaju prisutnih anatomskih varijacija. Prilikom uporabe ultrazvuka s elektrostimulatorom, elektrostimulator je potrebno namjestiti na manje struje od onih koje se inače koriste u radu isključivo s elektrostimulatorom. Uporabom ultrazvuka iglom se ciljano pristupa na živac te će početne struje od 0,4-0,5 mA najčešće biti dovoljne za neurostimulaciju, a neće uzrokovati pretjerane kontrakcije mišića koje mogu pokvariti prikaz slike i ujedno biti neugodne za bolesnika.

Literatura

1. Chan VWS. Ultrasound imaging for regional anesthesia. Second edition, Toronto printing company, Toronto 2008.
2. Fischer HJ, Pinnock CA. Fundamentals of regional anaesthesia. Cambridge: Cambridge university press; 2004.
3. Grau T. Ultrasonography in the current practice of regional anaesthesia. Best Pract Res Clin Anaesthesiol. 2005;19(2):175-200.
4. Hadzic A. Textbook of Regional Anesthesia and Acute Pain Management, 1st edition. New York: McGraw-Hill Professional; 2006.
5. Jochum D, Iohom G, Diarra DP, Loughnane F, Dupré LJ, Bouaziz H. An objective assessment of nerve stimulators used for peripheral nerve blockade. Anaesthesia. 2006;61(6):557-64.
6. Sites BD, Brull R. Ultrasound guidance in peripheral regional anesthesia: philosophy, evidence-based medicine, and techniques. Curr Opin Anaesthesiol. 2006;19(6):630-9.
7. Tran D, Clemente A, Finlayson RJ. A review of approaches and techniques for lower extremity nerve blocks. Can J Anaesth. 2007;54(11):922-34.