

## PRIJELOMI ZAMORA

IVAN BOJANIĆ<sup>1</sup>, HRVOJE IVAN PEČINA<sup>2</sup> I  
MARKO PEČINA<sup>1</sup>

*Klinika za ortopediju Medicinskog  
fakulteta Sveučilišta u Zagreb,  
KBC Zagreb<sup>1</sup>, Klinički zavod za  
radiologiju KB "Sestre Milosrdnice"<sup>2</sup>,  
Zagreb*

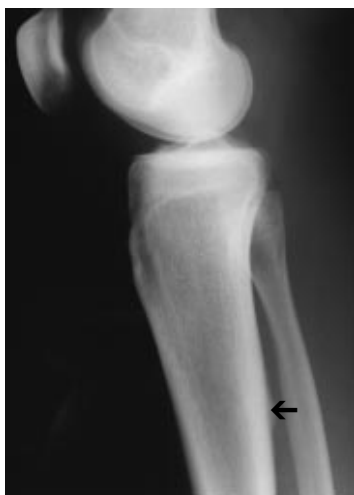Primljeno listopad 2001.

Prijelomi zamora čest su problem, a ovisno o medicinskoj ustanovi ti prijelomi čine između 1,1 i 3,7% svih ozljeda u sportaša. Brojni su čimbenici koji pogoduju nastanku prijeloma zamora. U žena se vrlo često ističe kao uzrok nastanka prijeloma zamora i hormonalni disbalans (*trijas sportašica*). Za postavljanje dijagnoze najvažnije je pomisliti na mogućnost postojanja prijeloma zamora. Stoga i jest klinički pregled osnovni postupak na koji se potom nadovezuju druge dijagnostičke metode: radiološka, scintigrafska, a u posljednje doba i magnetska rezonancija. Za najveći broj prijeloma zamora dovoljno liječenje jest prekid sportske aktivnosti u trajanju od 4 do 6 tjedana. Postoje i prijelomi zamora visokoga rizika u koje ubrajamo prijelome vrata i trupa bedrene kosti, prijelom prednjeg dijela srednje trećine tibije, prijelom navikularne kosti, prijelom baze pete metatarzalne kosti (Jonesov prijelom) te prijelom zamora sezamske kosti nožnoga palca. Ti prijelomi zahtijevaju posebno dugotrajnije liječenje, a katkad i kirurško.

*Ključne riječi:*  
dijagnostika, kirurško liječenje, ozljede, sportaši

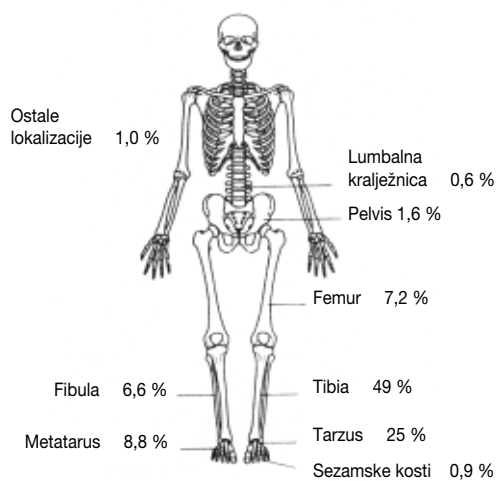
Prijelomi zamora čest su problem sportske medicine, a ovisno o medicinskoj ustanovi ti prijelomi čine između 1,1 i 3,7% svih ozljeda u sportaša, dok u populaciji trkača čine i do 20% (1-11). Najčešća lokalizacija prijeloma zamora u sportaša jest tibija (slika 1), a raspodjela s obzirom na lokalizaciju prijeloma prikazana je na slici 2. Životna dob bolesnika

kreće se između 19 i 30 godina. No, s obzirom na današnju tendenciju sve ranijeg uključivanja djece i adolescenata u redovite sportske aktivnosti povećava se i broj otkrivenih prijeloma zamora u toj životnoj dobi (1, 2). Osim toga, u posljednje vrijeme ističe se i



Slika 1 Prijelom zamora tibije

povećan broj otkrivenih prijeloma zamora u sportaša te sportaša rekreativaca srednje i starije životne dobi zbog popularizacije rekreativnih sportskih aktivnosti u toj dobi (1, 2). Lokalizacija i učestalost prijeloma zamora u sportaša umnogome ovisi o njihovoj sportskoj



Slika 2 Raspodjela pojave prijeloma zamora u sportaša (3)

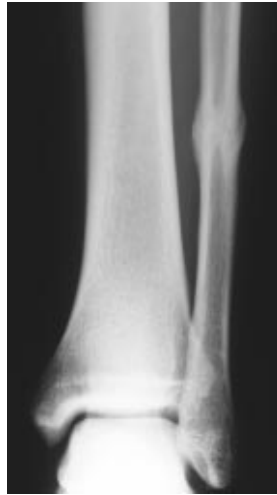aktivnosti. Naime, dokazano je da se neke lokalizacije prijeloma zamora pojavljuju češće u nekih sportaša, primjerice prijelomi zamora rebra u veslača (3, 12) ili kralježnice u gimnastičara (3), a sve primjere takve povezanosti prikazali smo na tablici 1 (3).

Tablica 1 Sportaši i/ili sportske aktivnosti kod kojih se češće javljaju određene lokalizacije prijeloma zamora (3)

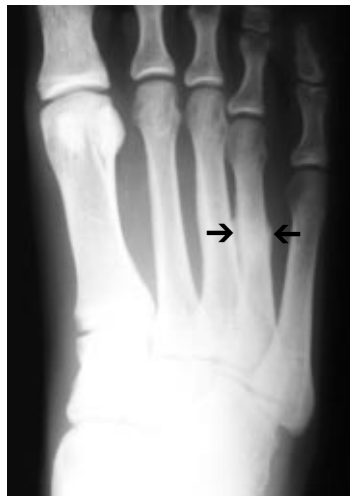Lokalizacija prijeloma zamora	Sportaši i/ili sportska aktivnost
korakoidni nastavak skapule	gađanje glinenih golubova
humerus	bacačke aktivnosti, igre reketom
olekranon	bacanje koplja, bacanje lopte u bejzbolu
ulna	tenis, odbojka, gimnastika, invalidski sport u kolicima
rebro (I)	tenis, golf, bacanje lopte u bejzbolu
rebro (II-X)	veslači
pars interarticularis IV. i V.	gimnastika, balet, američki nogomet, odbojka, skokovi u vodu
slabinski kralježak	dugoprugaši, maratonci, balet
donja grana pubične kosti	dugoprugaši, gimnastičari
vrat bedrene kosti	dugoprugaši
trup bedrene kosti	trkači preko prepona
patela	trčanje
tibija	trčanje, aerobika, umjetničko klizanje
fibula	skakači s motkom
talus	sprinteri, skakači uvis/udalj, preponaši
navikularna kost	trčanje, balet, marševi
metatarzalne kosti	trčanje, košarka, ples, balet, trčanje na skijama
sezamske kosti nožnoga palca	

## ETIOPATOGENEZA

Prijelom kosti može biti posljedica djelovanja ili jednokratne jake sile ili mnogobrojnih ponavljanih sila male jakosti. Prijelome zbog zamora (*stress fractures*) ubrajamo u drugu kategoriju, tj. u skupinu sindroma prenaprezanja. Do prijeloma zbog zamora dolazi kada opterećenje, tj. zamor nadvlada sposobnost reparacije kosti. Dvije teorije objašnjavaju nastanak prijeloma zamora. Prema jednoj, ponavljana opterećenja dovode do zamora mišića koji na taj način gube sposobnost apsorpcije i sposobnost pravilne distribucije sila stresa koje djeluju na kost tako da dolazi do nenormalno snažnih sila stresa na pojedinim područjima kosti (3). Druga ističe da sama sila mišića djeluje na kost tako da dovodi do prijeloma zamora (13). Prijelomi zamora opisani su gotovo na svim kostima skeleta, izuzev kosti glave, što govori u prilog mišljenju da su obje postavke o mogućnosti nastanka prijeloma zamora točne. No, pri razmatranju prijeloma zamora valja jasno razlikovati stresnu reakciju kosti od pravoga prijeloma zamora. Naime, danas je općeprihvaćeno mišljenje koje su iznijeli *Jones i suradnici* (14) da se o stresnoj reakciji radi u slučaju kada lokalizacija boli odgovara lokalizaciji pojačanog nakupljanja radionuklida (tehnećij 99m difosfat) na scintigramu, a da se o prijelomu zamora radi tek kada uz to nalazimo i odgovarajuće promjene na rendgenskoj snimci ili kompjutorskoj tomografiji, primjerice prijelomnu pukotinu ili periostalnu reakciju (slika 3 i 4).



Slika 3 Prijelom zamora fibule



Slika 4 Prijelom zamora IV. metatarzalne kosti

Prema rezultatima brojnih istraživanja pogreška u treningu najčešći je uzrok nastanka prijeloma zamora. Te se pogreške očituju ili u prevelikoj kilometraži (*mileage mania*), ili u vrlo intenzivnom treningu, ili u prebrzom mijenjanju načina treninga u kvantitativnom i kvalitativnom smislu (15, 16). Od drugih čimbenika koji pogoduju nastanku prijeloma zamora u sportaša u prvome redu valja istaknuti biomehaničke čimbenike, tj. neka anatomska odstupanja kao npr. *tibia vara*, *pes cavus* i *pes planovalgus* te stanje mišića u

smislu fleksibilnosti i/ili zamora. Od tzv. vanjskih predisponirajućih čimbenika pozornost valja usmjeriti na kvalitetu i istrošenost sportske obuču u sportaša te na podlogu na kojoj provodi svoju sportsku aktivnost (17, 18). Dugo se smatralo da su prijelomi zamora rjeđi u žena. Međutim, pokazalo se da u identičnim vojničkim uvjetima i treninzima žene imaju 3 do 12 puta češće prijelome zamora od muškaraca (3). Tijekom tih istraživanja uočeno je da se u mnogih sportašica razvio jedan ili više poremećaja iz grupe od triju poremećaja koje je American College of Sports Medicine opisao kao trijas sportašica (*the female athlete triad*). Trijas sportašica čine poremećaji uzimanja hrane, poremećaj menstruacije i osteoporozna (19, 20). Poremećaji uzimanja hrane i menstrualni poremećaji djelujući sinergično, vode prema hipoestrogenizmu, što za posljedicu ima smanjenje koštane mineralne gustoće, odnosno povećan rizik od razvoja osteoporoze i prijeloma zamora (21-23).

## PREVENCIJA

Za prevenciju prijeloma zamora, kao i za prevenciju drugih sindroma prenaprezanja, od najveće je važnosti dobra suradnja između sportaša, trenera i liječnika. U prevenciji prijeloma zamora prije svega valja izdvojiti skupinu sportaša s povećanim rizikom od nastanka prijeloma, a to su žene te osobe s poremećenim biomehaničkim odnosima na donjim ekstremitetima. Osim toga, sportsku aktivnost (trening) valja prilagoditi i dobi i sposobnostima sportaša, tj. treba ih postepeno dovoditi do maksimalnoga opterećenja, pri čemu se moraju izmjenjivati etape odmora i opterećenja. Od posebnog značenja za prevenciju prijeloma zamora u sportaša su i sportski rekviziti, i to u prvome redu sportska obuća, a uvijek valja obratiti i pozornost na kvalitetu podloge na kojoj se obavlja trening i/ili natjecanje.

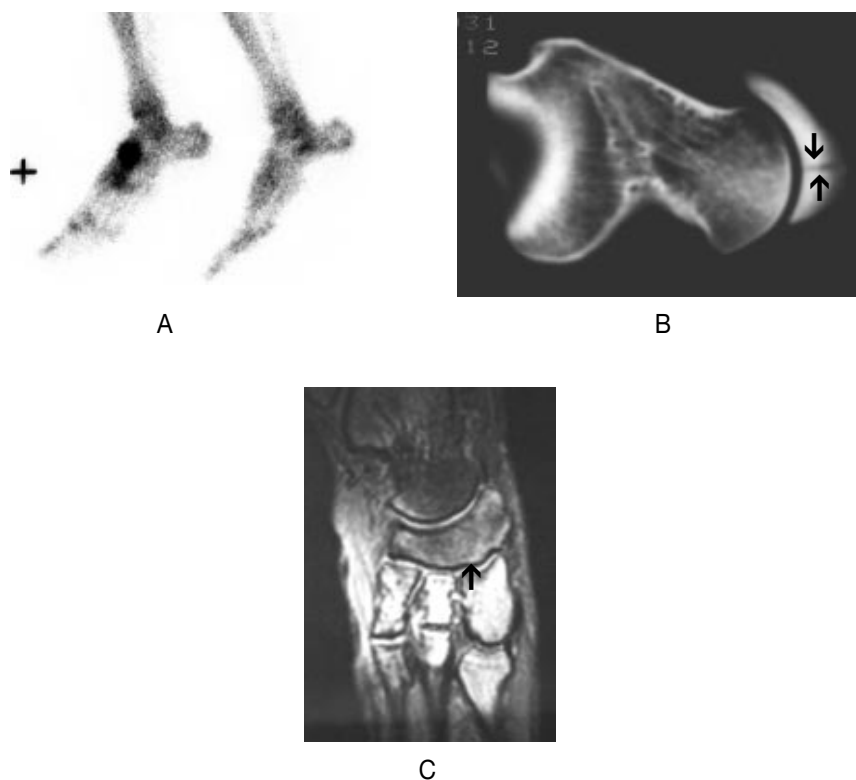
## KLINIČKA SLIKA I DIJAGNOSTIKA

Kao i za druge sindrome prenaprezanja, tako je i za postavljanje dijagnoze prijeloma zamora najvažnije pomisliti, odnosno posumnjati na mogućnost postojanja prijeloma zamora (1, 2). Stoga i jest klinički pregled osnovni postupak na koji se potom nadovezuju druge dijagnostičke metode, i to prije svega radiološka i scintigrafska dijagnostika te danas i magnetska rezonancija, a od pomoći mogu biti i ultrazvučna i termografska dijagnostika.

Bol je vodeći simptom prijeloma zamora, a njezin je nastanak vezan za aktivnost. Naime, bol se pojavljuje u toku sportske aktivnosti, i to ispočetka pri samome kraju, a nestaje tijekom odmora. Kasnije se pojavljuje sve ranije uz pojačanje intenziteta, tako da nakon nekog vremena sportaš mora prekinuti svoju aktivnost, tj. bol je tolika da onemogućuje bavljenje sportom. Katkad je bol stalno prisutna, čak i tijekom odmora. Karakteristični klinički znakovi prijeloma zamora su lokalizirana bolna osjetljivost na palpaciju te u manjem broju slučajeva otok. Lokaliziranu osjetljivost na palpaciju najlakše

je izazvati na kostima koje su lako pristupačne palpaciji, primjerice metatarzalne kosti, fibula. Bol može i iradirati od mjesta prijeloma, kao što je to slučaj pri prijelomima zamora na pubičnoj kosti te na vratu i trupu femura. Pri kliničkoj dijagnostici služimo se i testom koji su opisali *Matheson i suradnici* (6) - "hop test", a on se sastoji u tome što poskok samo na ozlijeđenoj nozi dovodi do pojave i/ili pojačavanja boli na mjestu prijeloma. Opisani su i neki specifični testovi za pojedine lokalizacije prijeloma zamora, a ovom prilikom spomenut ćemo "fulcrum test" koji je od velike pomoći pri dijagnostici prijeloma zamora trupa bedrene kosti (24).

Promjene na kostima mogu se na standardnim rendgenskim snimkama dokazati u 50 do 70% slučajeva prijeloma zamora. Također je utvrđeno da od pojave boli do promjena vidljivih na rendgenskoj snimci treba proći, ovisno o lokalizaciji, od 2 tjedna pa čak do 3 mjeseca. Kod nekih lokalizacija, npr. na kostima tarzusa (navikularna kost), femuru ili kralješcima, često nećemo moći dokazati nikakve promjene čak ako ih pratimo i tijekom duljeg razdoblja, a tad je prema rezultatima novijih istraživanja od najveće pomoći magnetska rezonancija (slika 5). Danas se scintigrafija kosti smatra najpouzdanijom



Slika 5 Prijelom zamora navikularne kosti stopala. A) pozitivan scintigrafski nalaz; B) prijelomna pukotina vidljiva na CT-u; C) prijelomna pukotina vidljiva na MRI-u

dijagnostičkom metodom (25-27). Povećano nakupljanje radionuklida, obično se rabi tehnecij 99m difosfat, u obliku ovalnih ili vretenastih oštro ograničenih žarišta, što se smatra pozitivnim nalazom, pojavljuje se već 6 do 72 sata od pojave prvih simptoma. Ipak se, zbog dokazane veće specifičnosti rendgenskog nalaza, preporučuje učiniti scintigrafiju samo kad je rendgenski nalaz negativan, a sumnja se na prijelom zamora. Dijagnoza prijeloma zamora može se postaviti i samo na osnovi scintigrafskoga nalaza ne čekajući radiološku potvrdu, i to u onim slučajevima kada lokalizacija povećanog nakupljanja radionuklida odgovara lokalizaciji boli. Naime rutinski provedena scintigrafija zdjelice i kostiju donjih ekstremiteta često pokazuje multipla žarišta pojačane aktivnosti koja ostaju nijema, tj. ne očituju se ni klinički (bol) ni radiološki. To asimptomatsko nakupljanje radionuklida - tzv. stresna reakcija, upućuje samo na remodeliranje kosti koje je izazvano fizičkim stresom i u tim je slučajevima mirovanje (prekid sportske aktivnosti) u trajanju od tri tjedna dostatno da se ne razvije prijelom zamora. Budući da scintigrafski nalaz može ostati pozitivan i dulje od godine dana, klinički i radiološki nalaz odlučujući su pri praćenju liječenja prijeloma zamora. *Arendt i Griffiths* (28) razlikuju četiri stupnja prijeloma zamora s obzirom na usporedni radiološki, scintigrafski i MRI nalaz (tablica 2) te s obzirom na stupanj preporučuju trajanje mirovanja, tj. prekida sportske aktivnosti koja je dovela do pojave boli.

Tablica 2 Radiološko stupnjevanje prijeloma zamora (28)

Stupanj	Rendgenogram	Scintigrafija	MRI	Prekid sportske aktivnosti
1	normalan	blago nakupljanje samo na jednom korteksu	pozitivna STIR* slika	do 3 tjedna
2	normalan	umjereno nakupljanje samo na jednom korteksu	pozitivna STIR* i T2 mjerena slika	od 3 do 6 tjedana
3	nježna prijelomna pukotina (+/-) ili periostalna reakcija (+/-)	pojačano nakupljanje (>50% širine kosti)	nema očite prijelomne pukotine; pozitivna T1 i T2 mjerena slika	od 12 do 16 tjedana
4	prijelomna pukotina ili periostalna reakcija	intenzivno bikortikalno nakupljanje	vidljiva prijelomna pukotina; pozitivna T1 i T2 mjerena	više od 16 tjedana

\*STIR - short-tau inversion sequence (inverzijska sekvencija s kratkim T1-vremenom)

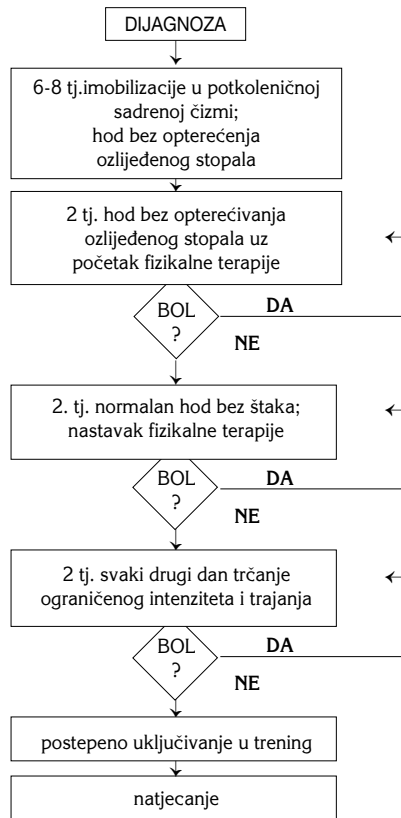
## DIFERENCIJALNA DIJAGNOZA

U djece i adolescenata najvažnije je razlučiti prijelom zamora od osteogenih sarkoma i Ewingova tumora, dočim veće ili manje teškoće u diferencijalnoj dijagnostici mogu činiti i osteoid osteom, osteomalacia, Pagetova bolest, osteitis te osteomielitis (1-11). Diferencijalna dijagnoza prijeloma zamora i sindroma prenaprezanja mekih tkiva ne može se zasnivati samo na kliničkoj slici i radiološkoj dijagnostici, nego je tu nužna i scintigrafija. Najbolji primjer za to jest razlikovanje trkačke potkoljenice (*shin splints*) i prijeloma zamora tibije troetapnom scintigrafijom kosti. Naime, razlika je uočljiva tek u trećoj etapi scintigrafske pretrage (*delayed image*) kada u slučaju prijeloma zamora nalazimo oštro ograničeno područje vretenasta oblika izrazito povećane aktivnosti, dok u slučaju trkačke potkoljenice nalazimo neoštro ograničeno duguljasto područje ne tako jako povećane aktivnosti (25-27).

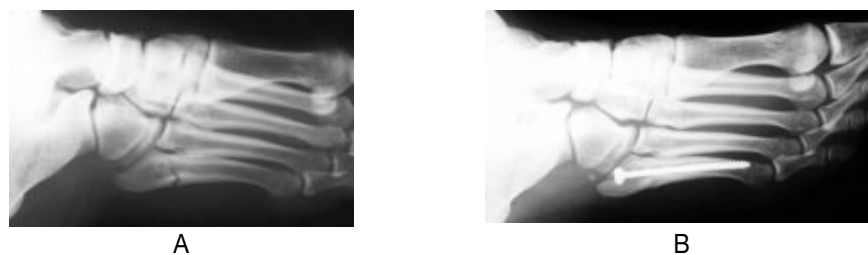
## LIJEČENJE

Iako su u medicinskoj literaturi već općeprihvaćene smjernice za liječenje prijeloma zamora koje se u osnovi sastoje u kratkotrajnom prekidu sportske aktivnosti u trajanju od 4 do 6 tjedana koji dovodi do nestanka boli te potom postepenom povratu sportu, ipak se pri liječenju pojedinih lokalizacija prijeloma zamora mora pristupiti nešto drugačije. To je slučaj pri liječenju prijeloma zamora visokoga rizika (*at risk stress fractures*), tj. prijeloma kod kojih je uočen veći broj komplikacija u smislu produženoga zarašćivanja, nesraštavanja, nastanka ponovnoga prijeloma nakon završetka liječenja, pa do nastanka kompletnog loma kosti s dislokacijom ulomaka (29, 30). U tu skupinu prijeloma zamora visokoga rizika ubrajaju se prijelomi zamora baze pete metatarzalne kosti (Jonesov prijelom), prijelomi zamora navikularne kosti, prijelomi zamora sezamske kosti nožnoga palca, prijelom zamora smješten na prednjem dijelu srednje trećine tibije (*anterior midshaft tibia stress fracture*) te prijelomi zamora vrata i trupa bedrene kosti (31-42). S tog razloga i nalazimo u novijoj medicinskoj literaturi algoritme liječenja tih prijeloma kojih je osnova rasterećenje ozlijeđenoga ekstremiteta s imobilizacijom ili bez nje (slika 6). Kirurško se liječenje najčešće rabi u slučajevima prijeloma zamora vrata bedrene kosti i Jonesova prijeloma (slika 7) (29, 32, 33, 36, 37, 39, 42).





Slika 6 Algoritam neoperacijskog liječenja prijeloma zamora navikularne kosti stopala u sportaša (40)



Slika 7 Prijelom zamora baze pete metatarzalne kosti - Jonesov prijelom. A) inicijalni rendgenogram; B) 6 tjedana nakon kirurškog zahvata - osteosinteze maleolarnim vijkom

## LITERATURA

1. Pećina M. Sindromi prenaprezanja sustava za kretanje. Zagreb: Globus; 1992.
2. Pećina M, Bojanić I. Overuse injuries of the musculoskeletal system. Boca Raton (FL): CRC Press; 1993.
3. Brukner P, Bennell K, Matheson G. Stress fractures. Carlton: Blackwell Science Asia Pty Ltd; 1999.
4. Hulkko A, Orava S. Stress fractures in athletes. *Int J Sports Med* 1987;8:221-6.
5. Markey KL. Stress fractures. *Clin Sports Med* 1987;6:402-25.
6. Matheson GO, Clement DB, McKenzie DC. Stress fractures in athletes. Study of 320 cases. *Am J Sports Med* 1987;15:46-58.
7. Orava S, Hulkko A. Delayed unions and nonunions of stress fractures in athletes. *Am J Sports Med* 1988;16:378-82.
8. Hershman EB, Maillary T. Stress fractures. *Clin Sports Med* 1990;9:183-214.
9. Sterling JC, Edelstein DW, Calvo RD, Webb R. Stress fractures in the athlete. *Sports Med* 1992;14:336-46.
10. Mantelone GP. Stress fractures in the athlete. *Orthop Clin North Am* 1995;26:423-31.
11. Bennell KL, Malcolm SA, Thomas SA, Wark JD, Brukner PD. The incidence and distribution of stress fractures in competitive track and field athletes. *Am J Sports Med* 1996;24:211-7.
12. Bojanić I, Desnica N. Stress fracture of the sixth rib in an elite athlete. *Croat Med J* 1998;39:458-60.
13. Stanitski CL, Mc Master JH, Scranton PE. On the nature of the stress fractures. *Am J Sports Med* 1978;6:391-6.
14. Jones BH, Harris JMCA, Vinh TN, Rubin C. Exercise - induced stress fractures and stress reactions of bone: epidemiology, etiology, and classification. *Exerc Sport Sci Rev* 1989;17:379-422.
15. Taimela S, Kujala UM, Osterman K. Intrinsic risk factors and athletic injuries. *Sports Med* 1990;9:205-15.
16. Goldberg B, Pecora C. Stress fractures. A risk of increased training in freshmen. *Phys Sportsmed* 1994;22:68-78.
17. Burr DB. Bone, exercise, and stress fractures. *Exerc Sport Sci Rev* 1997;25:171-94.
18. Frey C. Footwear and stress fractures. *Clin Sports Med* 1997;16:249-57.
19. Ivković A, Bojanić I, Ivković M. Trijas sportašica. *Liječ vjesn* 2001;123:200-6.
20. Dušek T. Influence of high intensity training on menstrual cycle disorders in athletes. *Croat Med J* 2001;42:79-82.
21. Barrow GW, Saha S. Menstrual irregularity and stress fractures in collegiate female distance runners. *Am J Sports Med* 1988;16:209-16.
22. Brukner P, Bennell K. Stress fractures in female athletes. Diagnosis, management and rehabilitation. *Sports Med* 1997;24:419-29.
23. Callahan LR. Stress fractures in women. *Clin Sports Med* 2000;19:303-14.
24. Johnson AW, Weiss CB, Wheeler DI. Stress fractures of the femoral shaft in athletes -more common than expected. A new clinical test. *Am J Sports Med* 1994;22:248-56.
25. Prather JL, Nusynowitz ML, Snowdy HA, Hughes AD, McCartney WH, Bagg RJ. Scintigraphic findings in stress fractures. *J Bone Joint Surg Am* 1977;59:869-74.
26. Zwas ST, Elkanovitch R, Frank G. Interpretation and classification of bone scintigraphic findings in stress fractures. *J Nucl Med* 1987;28:452-7.
27. Deutsch AL, Coel MN, Mink JH. Imaging of stress injuries to bone: radiography, scintigraphy and MR imaging. *Clin Sports Med* 1997;16:275-90.
28. Arendt EA, Griffiths HJ. The use of MR imaging in the assessment and clinical management of stress reactions of bone in high-performance athletes. *Clin Sports Med* 1997;16:291-306.
29. Boden BP, Osbahr DC. High- risk stress fractures: Evaluation and treatment. *J Am Acad Orthop Surg* 2000;8:344-53.

30. Brukner P. Stress fractures of the upper limb. *Sports Med* 1998;26:415-24.
31. Van Hal ME, Keene JS, Lange TA, Clancy WG Jr. Stress fractures of the great toe sesamoids. *Am J Sports Med* 1982;10:122-8.
32. Fullerton LR, Snowdy HA. Femoral neck stress fractures. *Am J Sports Med* 1988;16:365-77.
33. Pećina M, Bojanić I, Ribarić G. Stres fraktura baze pete metatarzalne kosti - Jonesov prijelom. *Acta Orthop Iugosl* 1988;19:118-23.
34. Pećina M, Bojanić I, Dubravčić S. Stress fractures in figure skaters. *Am J Sports Med* 1990;18:277-9.
35. Khan KM, Brukner PD, Kearney C, Fuller PJ, Bradshaw CJ, Kiss ZS. Tarsal navicular stress fracture in athletes. *Sports Med* 1994;17:65-76.
36. Pećina M, Bojanić I. Compressive osteosynthesis in the treatment of tibial midshaft stress fracture. *Hrvat športmed vjesn* 1994;9:24-7.
37. Dameron TB Jr. Fractures of the proximal fifth metatarsal: Selecting the best treatment option. *J Am Acad Orthop Surg* 1995;3:110-4.
38. Reeder MT, Dick BH, Atkins Jk, Pribis AB, Martinez JM. Stress fractures. Current concepts of diagnosis and treatment. *Sports Med* 1996;22:198-212.
39. Shin AY, Gillingham BL. Fatigue fractures of the femoral neck in athletes. *J Am Acad Orthop Surg* 1997;5:293-302.
40. Bojanić I, Pećina M. Traitement conservateur des fractures de contrainte du scaphoïde tarsien chez le sportif. *Rev Chir Orthop* 1997;83:133-8.
41. Bojanić I, Pećina M. Prijelomi zamora trupa bedrene kosti u sportaša. *Hrvat športskomed vjesn* 2000;15:42-7.
42. Rosenberg GA, Sferra JJ. Treatment strategies for acute fractures and nonunions of the proximal fifth metatarsal. *J Am Acad Orthop Surg* 2000;8:332-8.

*Summary***STRESS FRACTURES**

Stress fractures are common overuse injuries, ranging between 1.1% and 3.7% of all athletic injuries. Causes are many and usually involve repetitive submaximal stress. There is a wide research evidence showing that training errors cause stress fractures in as many as 22% to 75% of cases. Intrinsic factors such as hormonal imbalance may also contribute to the onset of stress fractures, especially in women. During medical examination, it is essential always to bear in mind the possibility of stress fracture. Clinical diagnosis is therefore the basic procedure, followed by other diagnostic methods in the following order: radiology, scintigraphy, and MRI. Most stress fractures are uncomplicated and can be managed through rest and restriction from precipitating activities for 4-6 weeks. A subset of stress fractures can present a high risk for progression to complete fracture, delayed union, or nonunion. Specific sites for this type of stress fracture are the femoral neck, the anterior cortex of the tibia, the tarsal navicular, the fifth metatarsal (Jones fracture), and the great toe sesamoids. Therefore, high-risk stress fractures require aggressive treatment, and in some cases even surgical intervention is appropriate.

*Key words:*

athletes, diagnosis, injury, surgical treatment

**REQUESTS FOR REPRINTS:**

mr. sc. Ivan Bojanić, dr. med.  
Klinika za ortopediju Medicinskog fakulteta  
Sveučilišta u Zagrebu  
KBC Zagreb, Šalata 7, HR-10000 Zagreb