

Citomorfološka dijagnostika akutnih mijeloičnih leukemija – podjela prema Svjetskoj zdravstvenoj organizaciji

Cytomorphologic diagnostics of acute myeloid leukemia – the World Health Organization classification

Sunčica Ries

Sažetak. Klasifikacija tumora hematopoetskog i limfocitnog tkiva prema Svjetskoj zdravstvenoj organizaciji (engl. *World Health Organization*; WHO) objedinila je podatke dobivene citomorfološkim, citokemijskim, imunofenotipskim, citogenetičkim i molekularnim analizama s kliničkim obilježjima pojedinih mijeloidnih novotvorina i uvrstila ih u dijagnostički algoritam kojim se pojedini entiteti definiraju. Osnovu dijagnoze čini citomorfološko određivanje postotka blasta unutar 200 stanica u razmazu periferne krvi ili 500 stanica u koštanoj srži bojenim prema May-Gruenwald Giemsi (MGG), gdje se nalaz više od 20 % blasta smatra akutnom leukemijom. Uz citomorfološku analizu konačna dijagnoza postavlja se uz nalaze imunofenotipizacije, citogenetike i molekularne dijagnostike, a početak liječenja temelji se na procjeni kliničkih parametara progresije bolesti.

Ključne riječi: akutna mijeloična leukemija, citomorfološka analiza, SZO

Abstract. World Health Organization (WHO) classification of tumors of the hematopoietic and lymphoid tissues incorporates morphologic, cytochemical, immunophenotypic, genetic and clinical information into diagnostic algorithms for myeloid neoplasms. Cytomorphologic assessment of more than 20% blasts from 200-cell leukocyte differential counts of the peripheral blood smear and 500-cell differential counts of all cells in the bone marrow aspirate stained with May-Gruenwald Giemsa (MGG), is considered to be an acute leukemia. Along with cytomorphologic findings, the diagnosis is established with immunophenotypic, genetic and molecular findings, but clinical factors must be taken into consideration when deciding the onset of therapy.

Key words: acute myeloid leukemia, cytomorphology, WHO

Klinički zavod za patologiju i citologiju,
KBC Zagreb, Zagreb

Primljeno: 15. 6. 2011.

Prihvaćeno: 11. 10. 2011.

Adresa za dopisivanje:

Sunčica Ries, dr. med.

Klinički zavod za patologiju i citologiju,

KBC Zagreb

Kišpatićeva 12, 10 000 Zagreb

e-mail: sun77ries@yahoo.com

<http://hrcak.srce.hr/medicina>

UVOD

Klasifikacija tumora hematopoetskog i limfocitnog tkiva prema Svjetskoj zdravstvenoj organizaciji (engl. *World Health Organization: WHO*), izdana 2001. godine, objedinila je podatke dobivene citomorfološkim, citokemijskim, imunofenotipskim, citogenetičkim i molekularnim analizama s kliničkim obilježjima pojedinih mijeloidnih novotvorina i uvrstila ih u dijagnostički algoritam kojim se pojedini entiteti definiraju. Cilj njezine revizije

Citogenetičke i molekularne analize otkrivaju specifične promjene na molekularnoj razini koje definiraju pojedine entitete i neophodne su pri postavljanju definitivne dijagnoze. Informacije dobivene spomenutim analizama otkrivaju promjene radi kojih je došlo do mijeloidne proliferacije, ali ne odlučuju o početku terapije, već se uklapaju u sveopću kliničku sliku koja određuje terapiju za pojedinog bolesnika.

2008. godine bio je uvrstiti nove informacije dobivene razvojem citogenetičkih i molekularnih analiza, kako bi se pobliže definirali klinički entiteti^{1,2}.

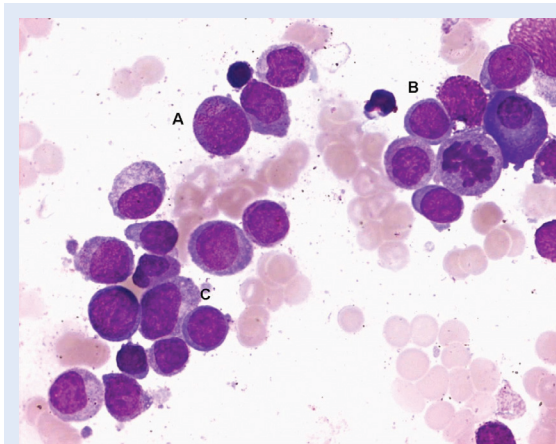
Princip klasifikacije mijeloidnih novotvorina prepoznavanje je citomorfoloških, citokemijskih i imunofenotipskih značajki zloćudnih stanica, kako bi se utvrdilo njihovo podrijetlo, kao i stupanj diferencijacije, te odredilo radi li se o proliferaciji urednih ili promijenjenih, displastičnih stanica. Pod pojmom "mijeloidne stanice" podrazumijevamo stanice granulocitne, monocitno/makrofagne, eritroidne, megakariocitne i mastocitne loze. Kriteriji dijagnostike primjenjuju se na uzorku dobivenom prije davanja bilo kakve terapije. Citomorfološko određivanje postotka blasta, tj. vizualizacija zloćudnih stanica na uzorcima koštane srži, periferne krvi ili drugom zahvaćenom tkivu bojenom prema May-Gruenwald Giemsi (MGG) osnova su dijagnostike akutnih mijeloidnih leukemija (AML). Daljnje citokemijske analize pomažu u subtipizaciji unutar stanične loze. Imunofenotipizacija protočnom citometrijom metoda je izbora u određivanju podrijetla blasta i otkrivanju aberantnih antigenih profila, korisnih pri praćenju tijeka bolesti, ali ne može nadomjestiti vizualno određivanje blasta. Ci-

togenetičke i molekularne analize otkrivaju specifične promjene na molekularnom nivou koje definiraju pojedine entitete i neophodne su pri postavljanju definitivne dijagnoze. Informacije dobivene spomenutim analizama otkrivaju promjene radi kojih je došlo do mijeloidne proliferacije, ali ne odlučuju o početku terapije, već se uklapaju u sveopću kliničku sliku koja određuje terapiju za pojedinog bolesnika³.

Prema kriterijima postavljenim u klasifikaciji SZO-a, nalaz više od 20 % blasta unutar 500 stanica s jezgrom u koštanoj srži ili 200 stanica s jezgrom u razmazu periferne krvi smatra se akutnom leukemijom, bilo da je nastala *de novo* ili progresijom iz ranije dijagnosticiranog mijelodisplastičnog sindroma (MDS), mijelodisplastičnog sindroma/mijeloproliferativne neoplazme (MDS/MPN) ili mijeloproliferativne neoplazme (MPN). Izuzetak čine novotvorine s dokazanim specifičnim genetičkim promjenama, koje se smatraju akutnim leukemijama, iako postotak blasta ne prelazi 20 %. Proliferacija blasta u ekstramedularnom području (mijeloidni sarkom) također se smatra akutnom leukemijom nastalom *de novo*, iz prethodnog MDS-a, MDS/MPN-a ili MPN-a. Blasti se citomorfološki definiraju prema kriterijima koje je postavila Internacionalna radna skupina za morfologiju i mijelodisplastične sindrome (engl. *International Working Group for Morphology and Myelodysplastic Syndrome*). U AML-u citomorfološki prepoznavamo mijeloblaste, monoblaste i megakarioblaste. Mijeloblast je stanica nešto veća od limfocita, primjerene plavkaste ili sivkaste citoplazme, okrugle ili ovalne jezgre s fino zrnatim kromatinom, koja obično ima nekoliko istaknutih nukleola. U citoplazmi se mogu naći i azurofilne granule, koje povremeno formiraju i Auerov štapić. U pojedinim subtipovima akutne mijeloidne leukemije takvi granularni blasti (za razliku od agranularnih blasta, koji ne sadrže azurofilne granule) mogu predstavljati diferencijalno dijagnostičku dilemu pri prepoznavanju mlađih oblika promijelocita. Promijelocit je stanica pravilne jezgre fino zrnatog kromatina, može i ne mora imati istaknut nukleol, u citoplazmi sadrži brojne granule, a vidljivo je i jasno prosvjetljenje oko Golgijeve zone (slika 1)⁴. Monoblast je veća stanica obilne sivkaste ili tamnoplave citoplazme koja

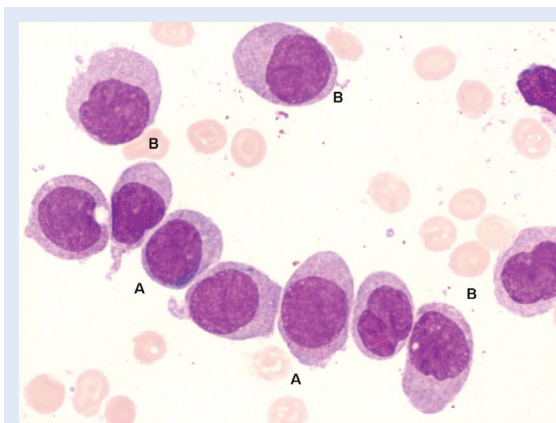
može formirati pseudopodije, okrugle jezgre čipkastog kromatina, s jednim ili više istaknutih nukleola. Promonociti su također veće stanice uleknutih ili konvolutnih jezgara rahlog kromatina, najčešće skrivenog nukleola, dok im je citoplazma zrnata. Promonociti se smatraju ekvivalentom blasta i uključeni su zajedno s monoblastima u određivanje postotka blasta pri dijagnozi AML-a (slika 2). Iako ih je ponekad teško razlikovati, potrebno je odvojiti monoblaste od promonocita pri diferencijalnoj dijagnozi monoblastične, monocitne i mijelomonocitne akutne leukemije. Diferencijalno dijagnostički problem može predstavljati razlikovanje promonocita i abnormalnih monocita, u stanjima kada je potrebno postaviti dijagnozu između akutne i kronične mijelomonocitne leukemije. Abnormalni monociti su stanice presavijenih jezgara zgusnutog kromatina koje ne sadrže nukleole, dok u sivkasto citoplazmi sadrže granule i ne smatraju se ekvivalentom blasta⁵. Megakarioblasti su srednje velike do velike stanice okruglih, kadikad uleknutih jezgara, retikularnog kromatina s jednim do tri nukleola, bazofilne citoplazme bez granula koja može formirati pupove (slika 3). U akutnoj promijelocitnoj leukemiji ekvivalent blasta je abnormalni promijelocit, stanica bilobulirane jezgre, s brojnim većim granulama u ružičastoj citoplazmi i snopovima Auerovih stanica (engl. *faggot cells*) (slika 4). Eritroidni prekursori (eritroblasti, stanice okrugle jezgre i bazofilne citoplazme) smatraju se ekvivalentima blasta jedino pri postavljanju dijagnoze čiste (engl. *pure*) eritroidne leukemije.

Standardne citokemijske analize, koje se primjenjuju pri postavljanju dijagnoze akutne mijeloične leukemije, su mijeloperoksidaza (MPO), Sudan black B (SBB) i nespecifična esteraza (alfa naftil butirat ili alfa naftil acetat esteraza (NSE)) u kombinaciji s natrijevim fluoridom (NaF). Nalaz MPO pozitivnih blasta upućuje na mijeloidno podrijetlo zloćudnih stanica, iako je potreban oprez pri interpretaciji rezultata, jer rani mijeloblasti mogu biti MPO negativni (u takvim slučajevima potrebno je primijeniti imunocitokemijske reakcije). Mijeloblasti su najčešće granularno MPO pozitivni i to najviše oko Golgijeve zone. SBB je također jasno izražen u vidu tamnih granula, iako je manje specifičan (limfoblasti također mogu biti SBB po-



Slika 1. Akutna mijeloična leukemija sa sazrijevanjem. Vidljivi su granularni blasti (A), agranularni blasti (B) i promijelocit (C) (MGG, 10x100)

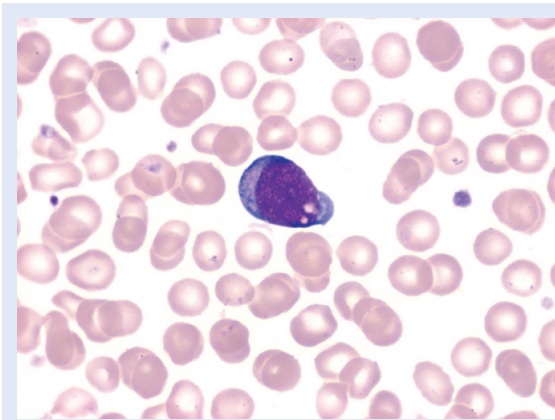
Figure 1. Acute myeloid leukemia with maturation. Granular blast cells (A), agranular blast cells (B) and promyelocyte (C) (MGG, 10x100)



Slika 2. Monoblasti (A) i promonociti (B), ekvivalenti blasta (MGG, 10x100)

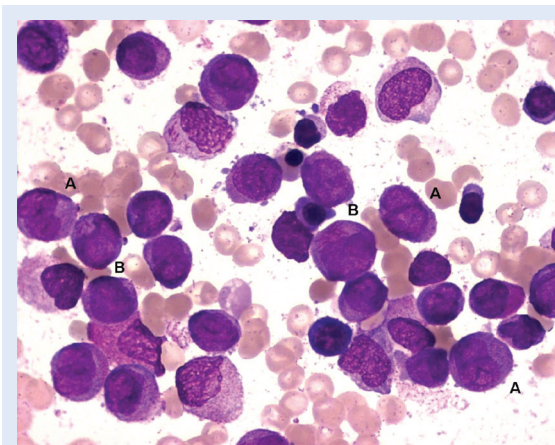
Figure 2. Monoblasts (A) and promonocyte (B), blast equivalents (MGG, 10x100)

zitivni, ali je pozitivitet izražen u obliku sivkastih granula). Eritroblasti i megakarioblasti su MPO negativni, dok promonociti, u rijetkim slučajevima i monoblasti, pokazuju MPO pozitivitet u obliku nježnih granula raspršenih po citoplazmi. Monoblasti, promonociti i monociti pokazuju pozitivitet reakcije nespecifične esteraze (NSE). Megakarioblasti i eritroblasti mogu biti nježno NSE pozitivni, međutim, u kombinaciji s NaF, reakcija NSE je u potpunosti inhibirana pri identifikaciji monoblasta, dok su megakarioblasti i eritroblasti, pa i mijeloblasti u slučaju pozitiviteta NSE, u većini slučajeva rezistentni na inhibiciju



Slika 3. Megakarioblast u razmazu periferne krvi (MGG, 10x100)

Figure 3. Megakaryoblast in peripheral blood smear (MGG, 10x100)



Slika 4. Abnormalni promijelocit (A) je ekvivalent blastu u akutnoj promijelocitnoj leukemiji. U pojedinim abnormalnim promijelocitima (B) vidljivi su snopovi Auerovih štapića (MGG, 10x100)

Figure 4. Abnormal promyeloocyte (A) is the blast equivalent in acute promyelocytic leukemia. In some cells (B) multiple Auer rods can be seen (MGG, 10x100)

NSE s NaF. Kombinacija NSE i specifične esteraze (naftol-ASD-kloracetat esteraze (CAE)) omogućuje prepoznavanje monocita i stanica neutrofilnog reda (reakcija je pozitivna na prvom mjestu u neutrofilima i mastocitima), naročito u slučaju mijelomonocitnih leukemija, gdje stanice pokazuju istovremeni pozitivitet, a CAE može biti pozitivna i u abnormalnim eozinofilima. U prepoznavanju eritroblasta, koji su MPO i SBB negativni, može pomoći i PAS reakcija (engl. *periodic acid Schiff*), koja je primarno pozitivna u limfoblastima, dok u eritroblastima pokazuje pozitivitet u obliku globula unutar vakuola u citoplazmi¹.

AML S KARAKTERISTIČNIM GENETIČKIM PROMJENAMA

Kod akutnih mijeloičnih leukemija s karakterističnim genetičkim promjenama, broj blasta može biti i manji od 20 %.

AML s balansiranim translokacijama/inverzijama i AML s t (8;21)(q22;q22);RUNX1-RUNX1T1

Blasti su relativno veliki, s obilnom bazofilnom citoplazmom, brojnijim azurofilnim granulama i perinuklearnim prosvjetljenjem. Ponekad blasti mogu imati vrlo velike granule (pseudo-Chédiak-Higashi granula) koja ukazuju na abnormalnu fuziju. Auerovi štapići često se nalaze u blastima, ali se mogu naći i u nezrelim neutrofilima. U koštanoj srži blasti su veći, dok su u perifernoj krvi obično manji. Displastične promjene nalaze se na promijelocitima, mijelocitima i neutrofilima (pseudo-Pelger-Huët jezgre i/ili homogena ružičasta citoplazma u neutrofilima). Ponekad se mogu naći brojniji eozinofilni prekursori te nešto više bazofila i/ili mastocita. Eritroblasti i megakariociti su morfološki urednog izgleda. Blasti su MPO i SBB pozitivni⁶.

AML s inv(16)(p13.1q22) ili t(16;16)(p13.1;q22);CBFB-MYH11

Pokazuje znakove monocitne i granulocitne diferencijacije uz karakteristične abnormalne eozinofilije u koštanoj srži. Nalaze se mijeloblasti u kojima se mogu naći Auerovi štapići i monoblasti. Abnormalni mlađi eozinofilni oblici imaju u citoplazmi veće, purpurne, grube granule koje mogu biti izrazito guste. Zreli eozinofili su hiposegmentirani. NSE je negativna u eozinofilima dok je u abnormalnim eozinofilima nejasno pozitivna. Najmanje 3 % blasta je MPO pozitivno, monoblasti i promonociti su ANAE pozitivni⁷.

AML s t(6;9)(p23;q34);DEK-NUP214

Blasti su morfološki nespecifični, Auerovi štapići se nalaze u 1/3 slučajeva. Displastične promjene mogu biti na stanicama granulocitopoeze i eritrocitopoeze. Ponekad se nalaze bazofili i mastociti. MPO je pozitivna u blastima, a NSE +/-⁸.

Akutna promijelocitna leukemija s t(15;17)(q22;q12);PML-RARA

Za hipergranularni oblik karakteristični su blasti i abnormalni promijelociti koji variraju veličinom i

oblikom te obično imaju bubrežaste ili bilobulirane jezgre. U citoplazmi sadrže brojne veće azurofilne granule koje mogu prekrivati jezgru. Također se u citoplazmi mogu naći snopovi Auerovih štapića (engl. *faggot cells*) koji su veći i ultrastrukturno drugačiji od Auerovih štapića u ostalim AML-ima. U hipogranularnom obliku abnormalni promijelociti imaju malo granula ili imaju vrlo sitne, prašinate granule, jezgre su najčešće bilobulirane. MPO i SBB su izrazito pozitivni u blastima i abnormalnim promijelocitima. NSE može biti slabo pozitivan u leukemijskim stanicama i ne inhibira se s NaF. PAS reakcija može biti pozitivna ili negativna. U varijanti akutne promijelocitne leukemije t(11;17)(q23;q12);ZBTB16-RARA leukemijske stanice imaju pravilne jezgre i dosta granula, obično su bez Auerovih štapića, nalaze se pelgeroidni neutrofilni i jako pozitivna MPO.

AML s t(9;11)(p22;q23);MLL3-MLL

Morfološki je nalik monocitnim i mijelomonocitnim leukemijama, dominiraju monoblasti i promonociti. Monoblasti imaju velike, okrugle jezgre i nježan kromatin, s jednim ili više nukleola. Citoplazma je obilna i bazofilna, mogu se naći sitne azurofilne granule i vakuole.

Promonociti imaju lagano konvolutne jezgre, manje bazofilnu citoplazmu, ponekad i granule. MPO je negativan u blastima i promonocitima, a NSE je pozitivan i inhibira se NaF.

AML s inv(3)(q21q26.2)ili t(3;3)(q21;q26.2);RPN1-EV

Nalaze se morfološki nespecifični blasti i višelinjska displazija na stanicama granulocitopoeze, eritrocitopoeze i trombocitopoeze. U koštanoj srži može se naći povećan broj eozinofila, bazofila i mastocita.

AML (megakarioblastična leukemija) s t(1;22)(p13;q13);RBM15-MKL1

Blasti u koštanoj srži i perifernoj krvi su megakarioblasti. Srednje su veliki do veliki, okrugle ili lagano nepravilne jezgre s jednim ili više nukleola. Citoplazma je bazofilna, često agranularna, s izdancima nalik na pupove. Može se naći dosta mikromegakariocita. MPO i SBB su negativni u blastima⁹.

AML s genetičkim mutacijama

AML s mutacijom gena NPM1 morfološki najčešće imaju mijelomonocitne ili monocitne značajke. Ponekad mogu imati značajke AML-a s i bez sazrijevanja ili akutne eritroidne leukemije. U malom broju slučajeva mogu pokazivati znakove višelinjske displazije¹⁰.

AML s mutacijom gena CEBPA pretežno zadovoljava morfološke kriterije za AML s i bez sazrijevanja, rjeđe se nalaze monocitni i mijelomonocitni oblici. MPO i SBB su pozitivni u ≥ 3 % blasta.

AML SA ZNACIMA MIJELODISPLAZIJE

To je akutna leukemija s minimalno 20 % blasta u koštanoj srži i/ili perifernoj krvi i morfološkim znacima displazije na dvije ili više staničnih loza u koštanoj srži. Displastične promjene moraju biti prisutne na minimalno 50 % stanica pojedine loze. Disgranulocitopoezu karakterizira hipogranularnost, pseudo Pelger-Huët anomalija i bizarno lobulirane jezgre (≥ 50 % od najmanje 10 neutrofila); diseritrocitopoezu karakteriziraju megaloblastoidni oblici, eritroblasti s dvije i više jezgara, pupanje jezgara i fragmenti jezgara (≥ 50 % od najmanje 25 eritroblasta); distrombocitopoezu obilježavaju mikromegakariociti, megakariociti s jednom velikom jezgrom (hipolobulirani) te megakariociti brojnijih odvojenih jezgara (≥ 50 % od najmanje šest megakariocita). Ring sideroblasti, citoplazmatske vakuole i pozitivan PAS u prilog su diseritrocitopoezi^{9,11}.

SEKUNDARNI AML NAKON TERAPIJE

Periferna krv pokazuje citopeniju, eritrociti izražavaju makrocitozu i poikilocitozu. Neutrofilni u perifernoj krvi pokazuju displastične promjene, često je prisutna bazofilija. Koštana srž može biti hiperCelularna, normocelularna ili hipocelularna. Prisutna je disgranulocitopoeza, diseritrocitopoeza i distrombocitopoeza, morfološki mogu odgovarati *de novo* akutnim leukemijama (monoblastičnoj i mijelomonocitnoj) ili akutnim leukemijama s povratnim citogenetičkim promjenama.

AKUTNE MIJELOIČNE LEUKEMIJE KOJE NISU DRUGAČIJE KLASIFICIRANE

U ovu kategoriju, koja čini oko 30 % akutnih mijeloičnih leukemija, svrstavaju se subtipovi koji ne

ispunjavaju kriterije da bi bili prepoznati kao neki drugi entitet.

AML s minimalnom diferencijacijom

Citomorfološki se nalaze nediferencirani srednje veliki blasti agranularne citoplazme, koji diferencijalno dijagnostički mogu podsjećati na limfoblaste. Citokemijske reakcije su najčešće negativne, tako da se mijeloidna loza stanica mora dokazati imunocitokemijski, primjenom imunomijelopersidaze.

AML bez sazrijevanja

Blasti čine 90 % svih neeritroidnih stanica, ponekad sadrže azurofilne granule u citoplazmi, a citokemijski se nalazi ≥ 3 % MPO ili SBB pozitivnih stanica.

AML sa sazrijevanjem

Blasti čine ≥ 20 % stanica s jezgrom u koštanoj srži ili razmazu periferne krvi, ≥ 10 % stanica čine zrelije mijeloidne stanice (stanice neutrofilne loze, češće brojniji eozinofili, bazofili ili mastociti), monocitnih stanica mora biti ≤ 20 %. Blasti su granularni, često sadrže i Auerove štapiće, citokemijski je ≥ 25 % blasta MPO i SBB pozitivno.

Akutna mijelomonocitna leukemija

Citomorfološki se nalaze dvije populacije blasta, mijeloblasti i monoblasti (uključujući i promonocite) čine ≥ 20 % stanica s jezgrom, monocitni oblici i njihovi prekursori čine ≥ 20 % stanica u koštanoj srži i razmazu periferne krvi. Mijeloblasti su ≥ 3 % MPO ili SBB pozitivni, monoblasti, promonociti i monociti su NSE pozitivni, a reakcija je u potpunosti inhibirana dodatkom NaF.

Akutna monoblastična i monocitna leukemija

U koštanoj srži ili razmazu periferne krvi ≥ 80 % čine stanice monocitne loze. U akutnoj monoblastičnoj leukemiji nalazi se ≥ 80 % monoblasta koji su NSE pozitivni, a reakcija je u potpunosti inhibirana dodatkom NaF; monoblasti su MPO negativni. U akutnoj monocitnoj leukemiji većinu stanica čine promonociti, koji, uz NSE, mogu biti i MPO pozitivni. U koštanoj srži nije rijedak nalaz hemofagocitoze.

Akutna eritroidna/mijeloidna leukemija i čista (engl. *pure*) eritroidna leukemija

U eritroidnoj/mijeloidnoj leukemiji eritroidni prekursori čine ≥ 50 % stanica s jezgrom, a mijeloblasti ≥ 20 % neeritroidnih stanica, dok u čistoj eritroidnoj leukemiji eritroidni prekursori (eritroblasti) čine ≥ 80 % stanica s jezgrom. Mijeloblasti mogu biti MPO, SBB i CAE pozitivni, a eritroblasti su NSE i PAS pozitivni, a MPO i SBB negativni. U prepoznavanju eritroidnih prekursora može pomoći i imunocitokemijsko određivanje glikoforina i hemoglobina A. Diferencijalno dijagnostički u razlikovanju akutne eritroidne/mijeloidne leukemije problem može činiti nalaz displastičnih eritroblasta u slučajevima akutne mijeloidne leukemije sa znacima mijelodisplazije; čistom eritroidnom leukemijom u rijetkim slučajevima može biti proglašen i zapušteni slučaj megaloblastične anemije.

Akutna megakarioblastična leukemija

U koštanoj srži ili razmazu periferne krvi nalazi se ≥ 20 % blasta, od toga najmanje 50 % blasta su megakarioblasti; ostale stanice hematopoeze mogu pokazivati displastične promjene. Megakarioblasti su PAS i NSE pozitivni, MPO, SBB i CAE negativni. Diferencijalno dijagnostički megakarioblasti slični limfoblastima, stoga je, da bi se ustanovio tip akutne leukemije, ponekad potrebno imunocitokemijski odrediti CD41 ili CD61 (megakariocitne biljege).

Akutna bazofilna leukemija

U ovom rijetkom obliku akutne leukemije nalazimo srednje velike blaste bilobulirane jezgre, bazofilne oskudne citoplazme s grubim bazofilnim granulama, koje su pozitivne pri citokemijskoj reakciji s toluidinom. Blasti su MPO, SBB i CAE negativni, te obično PAS pozitivni.

MIJELOIDNI SARKOM

Citomorfološke značajke blasta koji se nalaze u tumorskoj masi nastalog ekstramedularno najčešće su tipa granulocitnih oblika, a može se naći i mijelomonocitna ili monoblastična morfologija. Eritroidni prekursori ili megakarioblasti, kao i tumori koji sadrže sve tri hematopoetske loze izuzetno su rijetki, ali se mogu naći kod transformacije MPN-a.

BLASTIČNA NOVOTVORINA PLASMACITOIDNIH DENDRITIČNIH STANICA

Radi se o agresivnom tumoru koji nastaje iz prekursora plazmacitoidnih dendritičnih stanica i zahvaća najčešće kožu i koštano srž. Citomorfološki se nalaze srednje veliki blasti nepravilnih jezgara, fino zrnatog kromatina s jednim ili više nukleola, sivkaste agranularne oskudne citoplazme. Citokemijski blasti su MPO i NSE negativni, a njihovo podrijetlo može se odrediti imunocitokemijski (blasti su CD4+, CD43+, CD45RA+ i CD56+).

PROLAZNA ABNORMALNA MIJELOPOEZA TAM (ENGL. TRANSIENT ABNORMAL MYELOPOIESIS) I MIJELOIČNA LEUKEMIJA VEZANA UZ DOWNOV SINDROM

U ovim slučajevima nalaze se blasti koji morfološki najčešće odgovaraju megakarioblastima. Dio blasta može u citoplazmi imati grublje granule. Granule su MPO negativne. Često su prisutni znaci diseritrocitopoeze i distrombocitopoeze te ponekad i disgranulocitopoeze. TAM je stanje koje se morfološki, klinički i imunofenotipski ne može razlikovati od AML-a povezanog s Down sindromom, stoga je za postavljanje dijagnoze potrebno morfološko i kliničko praćenje bolesnika^{9,12}.

ZAKLJUČAK

Citomorfološka analiza aspirata koštane srži i razmaza periferne krvi, prema kriterijima postavljenim u klasifikaciji SZO-a, temeljni je dijagnostički pristup za postavljanje dijagnoze AML-a. Osim broja i morfoloških značajki blasta konačna dijagnoza postavlja se uz nalaze imunofenotipizacije, citogenetike i molekularne dijagnostike, a početak liječenja temelji se na procjeni kliničkih parametara progresije bolesti.

LITERATURA

- Vardiman JW, Brunning RD, Arber DA, Le Beau MM, Porwit A, Tefferi A et al. Introduction and overview of classification of the myeloid neoplasms. *In*: Swerdlow SH, Campo E, Harris NL, Jaffe ES, Pileri SA, Stein H, Thiele J, Vardiman JW, ured. WHO Classification of Tumours of Haematopoietic and Lymphoid Tissues. 4th Edition. Lyon: IARC Press, 2008;18-30.
- Vardiman JW, Thiele J, Arber DA, Brunning RD, Borowitz MJ, Porwit A et al. The 2008 revision of the World Health Organization (WHO) classification of myeloid neoplasms and acute leukemia: rationale and important changes. *Blood* 2009;114:937-51.
- Foucar K. Conceptual overview of myeloid neoplasms. *In*: Foucar K, Reichard K, Czuchewski D. Bone Marrow Pathology. 3th edition. Chicago: ASCP Press, 2010; 253-9.
- Mufti GJ, Bennett JM, Goasguen J, Bain BJ, Baumann I, Brunning R et al. Diagnosis and classification of myelodysplastic syndrome: International Working Group on Morphology of myelodysplastic syndrome (IWGM-MDS) consensus proposal for the definition and enumeration of myeloblasts and ring sideroblasts. *Haematologica* 2008; 93:1712-7.
- Goasguen JE, Bennett JM, Bain BJ, Vallespi T, Brunning R, Mufti GJ. Morphological evaluation of monocytes and their precursors. *Haematologica* 2009;94:994-7.
- Reikvam H, Hatfield KJ, Olsnes Kittang A, Hovland R, Bruserud O. Acute Myeloid Leukemia with the t(8;21) Translocation: Clinical Consequences and Biological Implications. *Journal of Biomedicine and Biotechnology* 2011; In press.
- Clotel T, Renneville A, Venot M, Gardin C, Kelaidi C, Leroux G et al. Slow relapse in acute myeloid leukemia with inv(16) or t(16;16). *Haematologica* 2009; 94:1466-7.
- Oyarzo MP, Lin P, Glassman A, Bueso-Ramos CE, Luthra R, Medeiros LJ. Acute myeloid leukemia with t(6;9) (p23;q34) is associated with dysplasia and a high frequency of flt3 gene mutations. *Am J Clin Pathol* 2004;122:348-58.
- Swerdlow SH, Campo E, Harris NL, Jaffe ES, Pileri SA, Stein H et al. (eds) WHO Classification of Tumours of Haematopoietic and Lymphoid Tissues. 4th Edition. Lyon: IARC Press; 109-48.
- Haferlach C, Mecucci C, Schnittger S, Kohlmann A, Mancini M, Cuneo A et al. AML with mutated NPM1 carrying a normal or aberrant karyotype show overlapping biologic, pathologic, immunophenotypic, and prognostic features. *Blood* 2009;114:3024-32.
- Haferlach T, Schoch C, Löffler H, Gassman W, Kern W, Schnittger S et al. Morfologic dysplasia in *de novo* acute myeloid leukemia (AML) is related to unfavorable cytogenetics but has no independent prognostic relevance under the conditions of intensive induction therapy: results of a multiparameter analysis from the German AML Cooperative Group studies. *J Clin Oncol* 2003;21:256-65.
- Massey GV, Zipursky A, Chang MN, Doyle JJ, Nasim S, Taub JW et al. A prospective study of the natural history of transient leukemia (TL) in neonates with Down syndrome (DS): Children's Oncology Group (COG) study POG-9481. *Blood* 2006;107:4606-13.