

ADENOMATOIDNI TUMOR JAJOVODA **OVARIAL ADENOMATOID TUMOR**

Loredana Labinac-Peteh, Marija Matković-Bilin, Ahmed Pirkić, Milan Končar, Ilija Kučinar

Descriptors: Fallopian tube; Adenomatoid tumor; Extrauterine pregnancy

Summary: A 51-year-old woman, nulipara, was admitted to the Department of Gynecology and Obstetrics, University Hospital "Sestre Milosrdnice", Zagreb, Croatia, because of a single cyst on the left ovary. Hysterectomy with bilateral salpingoophorectomy was performed. The left tube contained a well circumscribed, round, yellowish nodule of middle firm consistency, which was situated both under the serosa and in the muscular layer. The tubal lumen was strongly displaced by the tumor. Histologically, the tumor was composed of many irregular clefts or tubular, partially cystic, dilated spaces with no blood cells within them. The presented adenomatoid tumor of the Fallopian tube is an incidental finding. Its practical importance is the differential diagnosis to the tubal adenocarcinoma. Those tumors may also be the cause of extrauterine pregnancies.

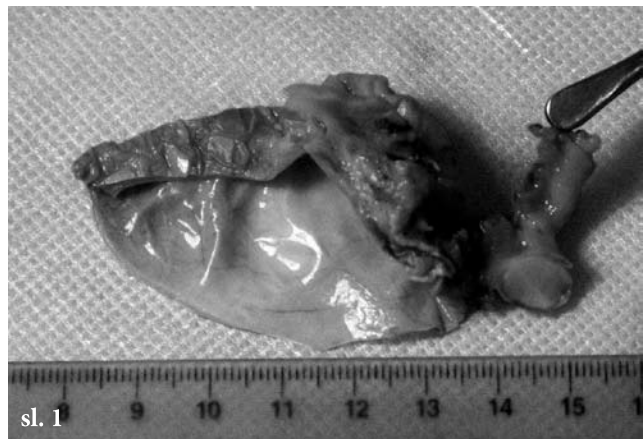Uvod

Adenomatoidni tumor je, iako rijedak, najčešći od benignih primarnih tumora jajovoda. U spolnom sustavu žene pojavljuje se još u maternici i vrlo rijetko u jajniku. Obično je asimptomatskog tijeka i često predstavlja slučajan nalaz tijekom rutinskog patohistološkoga pregleda adneksa. Ranije se zamjenjivao s adenomom, lejomiom ili mezenefroidnim tumorom, a objavljeni slučajevi limfangioma vjerojatno su u stvari bili adenomatoidni tumori. Danas se smatra da je tumor mezotelijalnog porijekla, a dijagnoza se temelji na mikroskopskoj, ultrastrukturnalnoj i imunohisto-kemijskoj analizi.

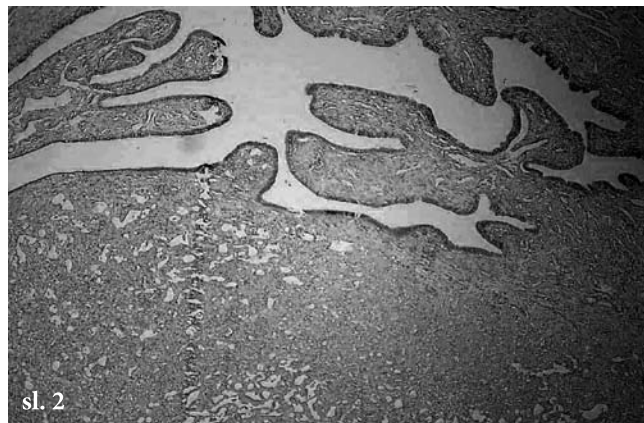Tumor se makroskopski očituje kao čvorić veličine 1 do 2 cm, na prerezu žućkaste ili sivkastobjelkaste boje. Veći tumori potiskuju lumen jajovoda ekscentrično, a mogu rasti i infiltrativno. Histološki je tumor građen od razgrananih tubularnih ili cističnih prostora prekrivenih jednim slojem epitelioidnih stanica, mezotelijalnog tipa, između kojih se nalazi fibrovaskularna stroma.

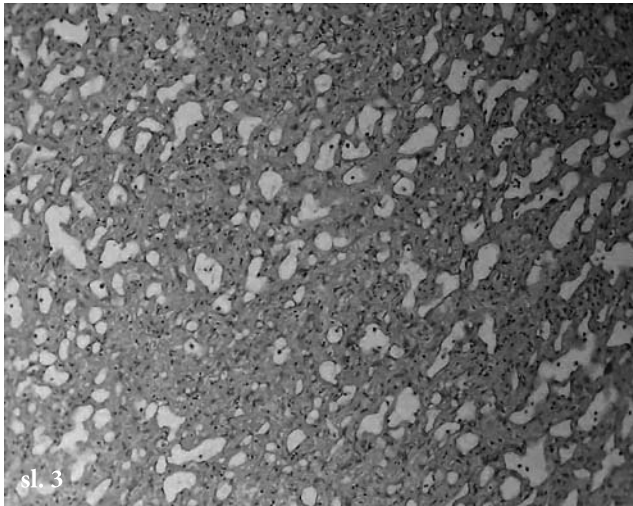
Prikaz slučaja:

51-godišnja nerotkinja, hospitalizirana je u Klinici za ginekologiju i porodništvo radi operacije ciste lijevog jajnika, promjera 8 cm, ultrazvučno urednih protoka. Učinjena je histerektomija s obostranom adneksotomijom te je u lijevom jajniku nađena cista tanke i glatke stijenke, ispunjena bistrom tekućinom koja je histološki predstavljala jednostavnu cistu. U maternici je nađen hiperplastični endometralni polip, lejomiom te adenomioza. Desna adneksa nisu pokazivala osobite patohistološke promjene. Lijevi jajovod bio je dužine 6 cm i promjera 0,5 cm, u dijelu je sadržavao oštro ograničen, srednje čvrst čvorić, žućkaste boje, promjera 0,6 cm, a bio je smješten subserozno, dijelom unutar mišićnog sloja. Lumen jajovoda bio je izrazito pomaknut u stranu (sl. 1).

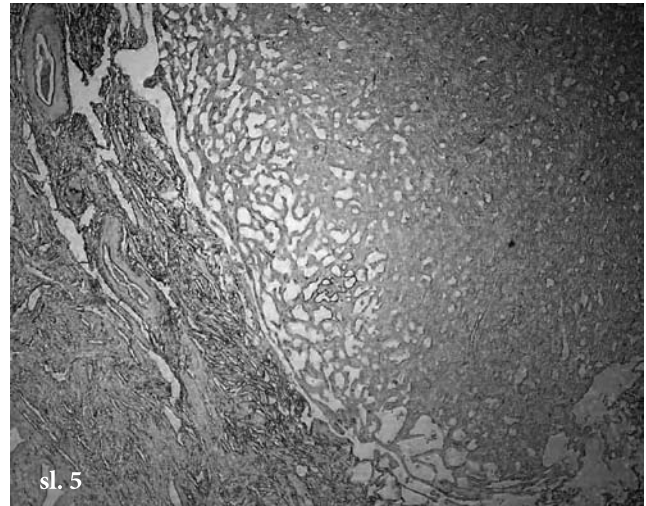


Histološki tumor je građen od nepravilnih pukotinastih i tubularnih, dijelom cistički proširenih prostora prekrivenih spljoštenim do kubičnim epitelioidnim stanicama koje odjeljuje anastomozirajuća, dijelom hijalinizirana vezivno mišićna stroma (sl. 2, 3).

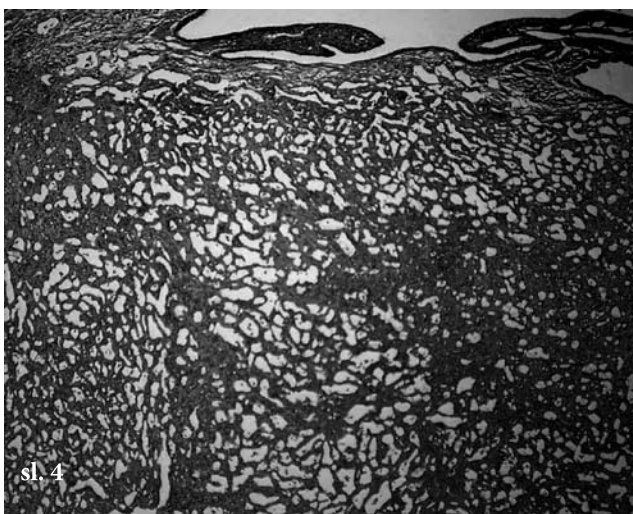




sl. 3



sl. 5



sl. 4

Imunohistokemijska analiza pokazuje mezotelijalni imunofenotip tumora kako slijedi: ekspresija EMA kao i citokeratina 8 (LMW) je negativna, reakcija na citokeratin MNF 116 (PAN) je mozaički pozitivna. Ekspresija CD34 i FVIII je negativna u tumorskim stanicama, a pozitivna u vaskularnoj stromi (sl. 4). Ekspresija vimentina jako je pozitivna kako u tumorskim stanicama, tako u stanicama strome (sl. 5).

Zaključak

Prikazani adenomatoidni tumor jajovoda predstavlja incidentalni nalaz, a njegova praktična vrijednost je u razlikovanju od adenokarcinoma jajovoda. Osim toga ovi tumori mogu biti uzrokom izvanmaterične trudnoće.

Izvori / References:

1. Kurman R.J. i sur. *Blaustein's Pathology of the Female Genital Tract*. Springer, 2002.
2. Inoue T. i sur. *Pathol Int* 2001; 51:211-214.
3. Evans A. i sur. *Int J Gynecol Pathol* 1999; 18:87-90.
4. Mai K.T. i sur. *Pathol Res Pract* 1999; 195:605-610.

Adresa za dopisivanje: Loredana Peteh Labinac dr. med.,
Djelatnost za patologiju, Opća bolnica Pula, Aldo Negri 6,
52100 Pula