

# EPILEPSIJA TEMPORALNOG REŽNJA S PANORAMSKIM HALUCINACIJAMA

## TEMPORAL LOBE EPILEPSY WITH PANORAMA HALLUCINATION

Tamara Nožica, Dubravko Marković, Lidija Maračić, Arturo Franko, Egidio Gregorović,  
Lorena Radolović-Prenc

**Descriptors:** temporal epilepsy, visual hallucinations

**Summary:** We present a rare and interesting clinical case of temporal lobe epilepsy in a 69 year old patient who had this kind of hallucination in December 2002. He had a similar attack in 1960, and in 2005 one Grand mal attack occurred. The patient RR was born as one of 10 brothers and sisters. One of his brothers was a psychiatric patient with schizophrenia. The patient's early development was normal. At the age of 30 the onset of hyperthyreosis had been found. At that time he had had a half an hour episode of twilight state. In the year 1998 he developed symptoms of diabetes mellitus. On December 4, 2002 together with his grandson, he took his dog to the veterinary. They took a car and drove into town, when he started hallucinating of huge skyscrapers and great avenues in front of him and he felt like he was suddenly in New York City. He was upset and confused. His grandson realized something was wrong with the grandfather and told him to pay attention to the traffic, and the confused grandfather asked him to lead him thorough the traffic back home. Coming home he was confused, dreamy and weak for the rest of the day. Next day he was admitted to hospital. The neurological exam was normal but the EEG showed serial findings of local temporal sharp waves' changes and the CT scan and the MRI showed diffuse and especially temporal lobe atrophy. Routine laboratory findings and the carotid doppler ultrasound were normal. Using a carbamazepin therapy EEG findings were normalized and there were no more attacks until 2005 when one grand mal attack occurred due to a diminution of the medication dose by the patient himself.

### Uvod

Epilepsija temporalnog režnja definirana je 1985. godine kao stanje karakterizirano rekurentnim neizazvanim napadima koji potiču iz medijalnog ili lateralnog temporalnog režnja a mogu se manifestirati kao jednostavni parcijalni napadi sa ili bez gubitka svijesti (sa ili bez aure) i kompleksni parcijalni napadi tijekom kojih dolazi do gubitka, odnosno poremećaja svijesti do kojeg dolazi kad se napadaj proširi s jednog na oba režnja što dovodi do poremećaja pamćenja. 1881. John Hughlings prvi je opisao uncinantne krize ili *dreamy states*. 1981. godine Internacionalna je klasifikacija za epileptične napade upotrijebila termin epilepsija temporalnog režnja i iste etiološki podijelila u:

- kriptogene (bez poznatog uzroka),
- idiopatske (genetske) i
- sekundarne (imaju poznat uzrok, npr. postishemijske ili post traumatski ožiljak, tumor i slično)(1).

Najčešći patološki nalaz u pogođenom temporalnom režnju jest atrofija i hipokampalna skleroza koja uključuje gubitak hipokampalnih stanica u području CA1 i CA2 regija(1).

Kompleksni parcijalni napadi mogu se javiti u nekoliko različitih kliničkih slika među koje spada i panoramska halucinacija odnosno iznenadna pojava velikih objekata, promjena krajolika tijekom koje izbljedi realna slika stvarnosti, razdoblje u kojem je pacijent amnestičan o stvarnim događajima i svojim kretanjima. Takva je klinička slika relativno rijetka te je stoga cilj ovog rada prikazati upravo takvog pacijenta.

Gospodin R.R. rođen je 1934, kao jedan od desetoro braće, iz normalne trudnoće i normalnog poroda. Tijekom djetinjstva neuromuskularni i psihički razvoj tekao je normalno. S osam godina prebolio je trbušni tifus, s trideset se liječio od hipertireoze koja je od tad pod kontrolom. Godine 1998. ustanovljen je diabetes mellitus koji se dobro kontrolira peroralnom terapijom na Eugluconu 1/2-0-1/2 tbl. dn. Tlak je u granicama normale, vid je uredan, hipermetropija se dobro korigira s dioptrijom +2 na oba oka. Tijekom života četiri je puta imao traumu u području glave: jednom je zadobio udarac kamenom u desno parijetalno područje, u vojsci udario je tjemenom u okvir auta te udario glavom u dno bazenu prilikom skoka na glavu, što nije bilo popraćeno gubitkom svijesti već samo ošamućenošću. Zadnju je traumu imao prije dvije godine kad je izgubivši ravnotežu pao i udario lijevu ruku i lijevi temporalni dio glave. Tad je na kratko izgubio svijest no poslije nije imao smetnji tipa komocionog sindroma niti novih kriza svijesti. U obitelji također nije bilo zabilježeno slučajeva epilepsije. Dva su mu brata umrla od raka pluća, a jedan je brat imao shizofreniju.

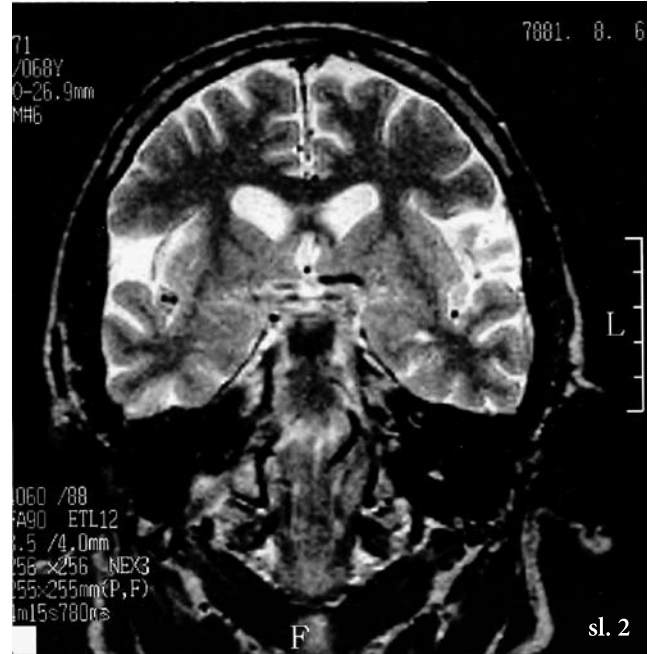
U prosincu 2002. godine bolesnik je u pratnji unuka s psom krenuo veterinaru. Budući se čekanje pregleda odužilo, prošetali su po gradom. Tijekom šetnje, iznenada je osjetio malaksalost, slabost, ali pripisao je to umoru i tome da je preskočio ručak. Nakon cijepljenja psa, sjeo je u automobil, kako bi se vratili kući. Vozeći, počeo se neobično ponašati. Unuk je primijetio da djeluje odsutno, ne odgovara na pitanja i činilo se da ne primjećuje aute koji im dolaze ususret te

su se u jednom trenutku gotovo sudarili. Upozorio je djeda, koji ga je na to zamolio neka ga vodi i instinktivno kretao u desno kako bi izbjegao vozila koja nailaze. Iako je vozio putem kojim često i redovno vozio, odjednom više nije prepoznavao krajolik: vidio je ogromne nebodere i cestu s deset traka a ne samo četiri i imao je jak dojam da se nalazi negdje u New Yorku a ne u svom gradu. Grad mu je postao potpuno stran. Stigavši kući više se nije sjećao kuda je i kojim putem stigao kući. Tek po povratku vid mu se potpuno razbistrio i znao je gdje se nalazi, ali se osjećao nemoćno i pospano ostatak dana. Cijela epizoda tih vidnih obmana te nejasnog vida trajala je oko pola sata.

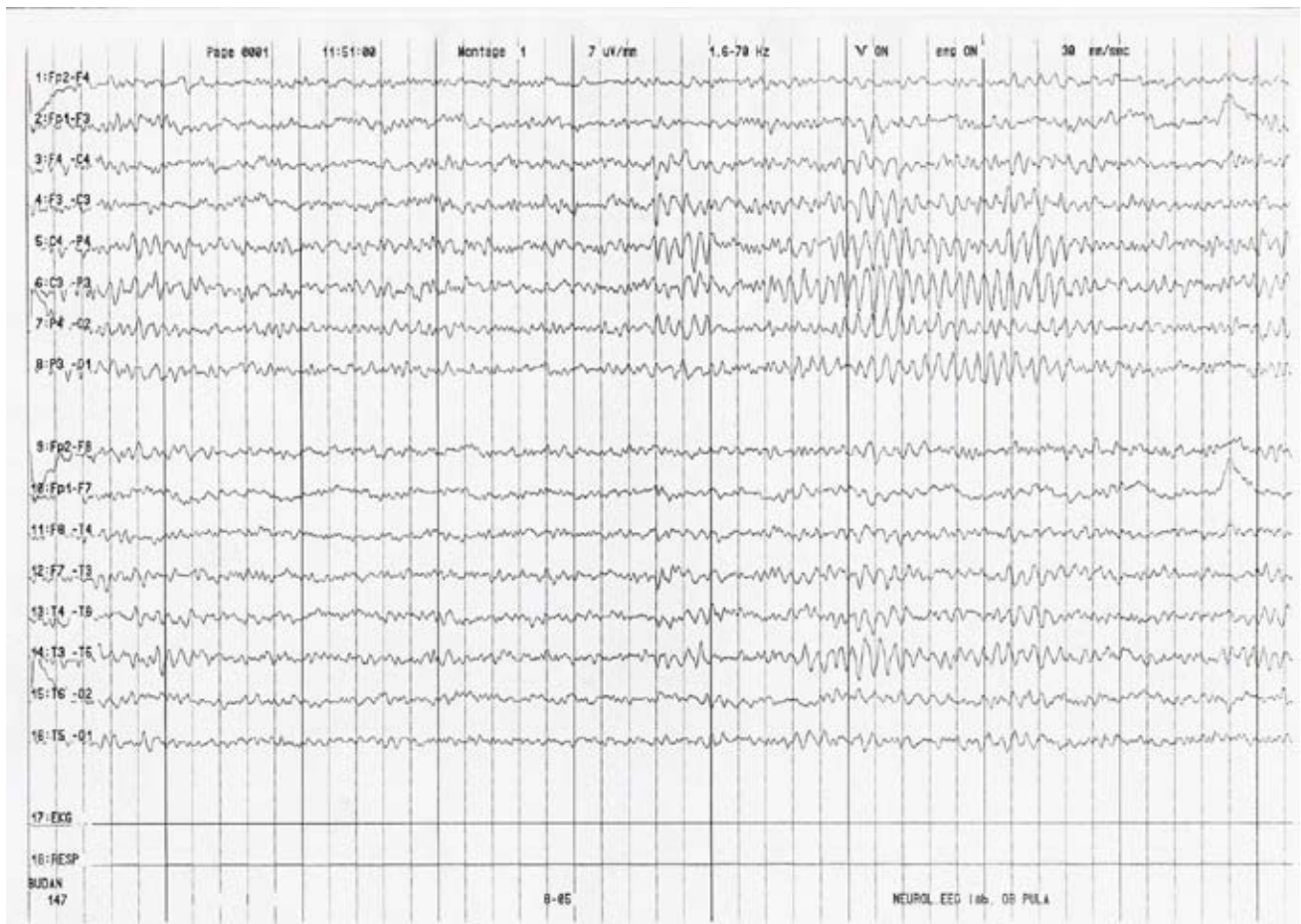Samo je jednom prije imao sličnu epizodu, 1960, kada se, nakon što je parkirao auto, potpuno izgubio u prostoru te se dvadesetak minuta nije uopće mogao orijentirati i pronaći auto.

U obradi koja je uslijedila u elektroencefalogramu (EEG), nađeni su šiljak val kompleksi u području lijevog temporalnog režnja (slika 1), a na CT mozga nađena je atrofija tog područja. Učinjena je magnetna rezonancija mozga (MRI), a nalaz je potvrdio atrofiju uočenu na CT-u (slika 2). U terapiju je uključen Tegretol 2 x 100 mg dnevno i terapiju je pacijent dobro podnosio i redovno uzimao. Na kontrolnim EEG-ima unatoč terapiji koju je uzimao, i u interiktalnom razdoblju također su bili prisutni šiljak val kompleksi. Novih sličnih epizoda pacijent nije imao do kraja 2005, kada je

smanjivši dozu lijeka zadobio Grand mal krizu. Zadnji EEG nalaz ponovo pokazuje žarišne iritativne promjene u vidu theta valova, iako pod terapijom u manjem opsegu nego prije.



sl. 1



### Rasprava

Pacijentu R.R. dijagnosticirana je epilepsija temporalnog režnja kako na temelju kliničke slike, tako i na osnovu patoloških nalaza CT mozga i MRI-a, te lokaliziranih promjena u EEG-u. Postojanje interiktalnih promjena u EEG-u u vidu šiljak val kompleksa samo potvrđuje dijagnozu jer su interiktalne promjene EEG-a dosta čest nalaz kod promjena u temporalnom režnju (1). Ovaj je pacijent srećom jedan od onih koji povoljno reagiraju na terapiju Tegretolom bez razvijanja značajnijih nuspojava. Prikaz ovog pacijenta činio nam se zanimljivim koliko zbog same kliničke

slike i dobrog terapijskog odgovora na peroralnu terapiju antiepileptikom, toliko i zbog podatka o shizofreniji u obitelji, obzirom da temporalni režanj može biti podloga kako epilepsijama sa slikom kompleksnog parcijalnog napada (obično je proces lociran u medijalnom temporalnom režnju), tako i podloga psihičkih bolesti, posebice shizofrenije (uglavnom u lateralnom režnju) (1-3, 5-9). Bilo bi zanimljivo znati organsku podlogu shizofrenije u pacijentova brata i razmotriti mogućnost genetske povezanosti dvaju različitih poremećaja, no te je iz tehničkih razloga nažalost bilo neizvedivo.

### Izvori / References:

1. Bien C.B., Benniger O.F., Urbach et al. *Localising value of epileptic visual auras*. Brain 2000; 123:244-53.
2. Deztch C., Spencer S., Robbins R. et al. *Interictal spikes and hippocampal somatostatin levels in temporal lobe epilepsy*. Epilepsia 1991; 32/2:174-78.
3. Moran N.F., Lemieux L., Kitchen N.D., Fish D.R., Shervon S.D. *Extrahypocampal temporal lobe epilepsy and mesial temporal sclerosis*. Brain 2001; 124/1:167-75.
4. Manford M., Andermann F. *Complex visual hallucinations. A clinical and neurobiological insights*. Brain 1998; 121:1819-40.
5. Strobos R.J., Winston-Salem N.C. *Mechanisms in temporal lobe seizures*. Arch neurol 1961; 5:36-40.
6. Sutula P.Th. *Experimental Models of Temporal Lobe Epilepsy: New Insights from the Study of Kindling and Synaptic Reorganisation*. Epilepsia 1990; 31, Suppl. 3:45-54,
7. Majakowski J. *The Natural Progression of Epileptogenesis: From Partial Simple Visual Seizures to Complex and Secondary Generalised a seizures. A case Study*. Epileptologia 2000; 1:1-88.
8. O'Brien T.J., Kilpatrick C., Murrie V., Vogrin S., Morris K., Cook M.J. *Temporal lobe epilepsy caused by mesial temporal sclerosis and temporal neocortical lesions. A clinical and electroencephalographic study of 46 pathologically proven cases*. Brain 1996; 119:2133-41.
9. Labate A., Ventura P., Gambardella A. et al. *MRI evidence of mesial temporal sclerosis in sporadic "benign" temporal lobe epilepsy*. Neurology 2006; 66:562-5.

### Adresa za dopisivanje:

Tamara Nožica dr. med., Dom zdravlja Pula