

Primljeno: srpanj 2011.

ANTONIO ALUJEVIĆ*, KRISTIЈAN BEČIĆ**, MARIЈA DEFINIS-GOЈANOVIC***

Toplotni udar radnika na autocesti

Toplotni udar je stanje koje nastaje zbog prekomjernog izlaganja suncu i velike vlažnosti zraka, uz neadekvatnu zaštitu tijela te nedovoljnu konzumaciju tekućine. Takvog stanja nisu pošteđeni ni radnici koji svoje radno vrijeme provode u navedenim uvjetima.

U ovom se radu opisuje slučaj tridesetsedmogodišnjeg radnika na Dalmatini (autocesti) kojem je za vrijeme posla pozlilo te je odveden na Hitnu pomoć KBC-a Split gdje je, usprkos odgovarajućoj liječničkoj intervenciji, nakon nekog vremena preminuo.

Simptomi s kojima je doveden podudaraju se sa simptomatologijom toplotnog udara: vrtoglavicom, općim lošim stanjem, nesvjesticom koja progredira do kome, povišenom temperaturom i ukočenim vratom. Obdukcijски nalazi su, u ovakvim slučajevima, nespecificirani i izolirani i ne omogućavaju postavljanje dijagnoze uzroka smrti od toplotnog udara. Zbog toga je od neobične važnosti dobro i potpuno poznavanje okolnosti slučaja.

Direktno izlaganje suncu treba izbjegavati u određenim vremenskim razdobljima. Ukoliko se izlaganje ovakvim uvjetima ne može izbjeći, potrebno je primijeniti odgovarajuću zaštitu.

UVOD

Toplotni udar je stanje potpunog zatajenja termoregulacije uz zakazivanje svih mehanizama snižavanja tjelesne temperature (kao npr. znojenje), uslijed čega dolazi do povišenja temperature i posljedične denaturacije proteina (Weinmann, 2003).

* mr. sc. Antonio Alujević, specijalist patološke anatomije i sudske medicine u Kliničkom bolničkom centru Split, predavač na Medicinskom fakultetu u Splitu.

** Kristijan Bečić, dr. med., znanstveni novak, specijalizant sudske medicine, Medicinski fakultet Split.

*** prof. dr. sc. Marija Definis-Gojanović, specijalistica sudske medicine u Kliničkom bolničkom centru Split, profesorica na Medicinskom fakultetu u Splitu, predstavnica Republike Hrvatske u Europskom odboru za prevenciju mučenja (CPT) i Pododboru za prevenciju mučenja pri Ujedinjenim narodima (SPT).

Uzrokovan je povišenom temperaturom zraka, posebice ako je ona udružena s visokim stupnjem vlažnosti i s oskudnom provjetrenošću prostora življenja. Često se javlja pri tjelesnim naporima, češće u muškaraca (Sidman, Gallagher, 1995).

Tjelesna temperatura može dostići i 40–41 °C, a simptomi su suha i pretjerano topla koža, jaki umor, nizak krvni tlak (u nekim slučajevima on se može sniziti do te mjere da izazove nesvjesticu), vrtoglavica, jaka glavobolja, mučnina i povraćanje, te nemir i psihomotorna uzbuđenost (DiLorenzo i dr., 2008).

Unesrećenog od toplotnog udara treba što prije izvesti u svježju i provjetrenu sredinu, skinuti mu odjeću i rashladiti ga hladnom vodom. Rashlađivanje treba provesti sve dotle dok se tjelesna temperatura ne snizi na 38 °C. Istodobno unesrećenog treba rehidrirati, poticati ga da pije svježje napitke obogaćene solima, mineralima i šećerom. Posebna pažnja se treba posvetiti eventualnom zastoju disanja, pri čemu treba pribjeći mjerama kardio-pulmonalne reanimacije (Glazer, 2005). Prilikom pružanja pomoći, posebnu pažnju treba posvetiti pravilnoj i ne prenapet nadoknadi tekućine a zbog izbjegavanja mogućnosti nastanka plućnog edema i zatajenja srca (Atar i dr., 2003). Prognoza je dobra ukoliko se reagira unutar 2 sata (Yeo, 2004).

1. SLUČAJ

Tridesetsedmogodišnji radnik na Dalmatini (autocesti Split–Zagreb) doveden je u 15,15 h na odjel Hitne pomoći gdje je usprkos pruženoj pomoći preminuo 25 minuta kasnije. Doveden je nakon što mu je pozlilo na poslu, u besvjesnom stanju, komatozan, bez reakcije zjenica, u agonalnom stridoru, s tlakom 80/50, pulsom 170/min i temperaturom od 42 °C. Obdukcija je obavljena na Kliničkom odjelu za sudsku medicinu KBC-a Split.

Radilo se o mlađem muškarcu, visine 175 cm, dobro uhranjenom, blijedosive kože, s dobro izraženim mrtvačkim pjegama na leđima i izraženom mrtvačkom ukočenosti. Na hrptu desne šake nađena je jedna pluća rezna rana, dužine 5,5 cm, a na truhu stari ožiljak od žličice do pupka.

Meki oglavak bio je sivkast, vlažan, tvrda moždanica srednje napeta, sivkasta, glatka, u sinusima tekuća krv. Meke moždanice su bile prozračne, glatke i sjajne, arterije na bazi mozga uredne, vijuge velikog mozga naglašene, brazde pluće, mozgovina mekana, na prerezu točkasto proširene krvne žile u bijeloj tvari. Histološkom analizom nađena je jaka prokrvljenost moždanica i edem mozga.

Plućna krila bila su napuhnuta, slobodna, pleure glatke, sjajne, posute točkastim krvarenjima. Na presjeku je plućevina bila zagasito tamnocrvena, a s rezne plohe se cijedilo obilje ružičaste pjenušave tekućine. Bronhi su bili srednje široki, sluznica baršunasta, crvenkasto žućkasta, vlažna, obložena tekućinom. Histološkim pregledom nađen je edem i krvarenje u plućno tkivo.

Sluznica usne šupljine, jezika i ždrijela bila je glatka, crvenkasta, vlažna, sluznica jednjaka, grkljana i dušnika sivkasta.

Na prerezu bubrega parenhim je bio ljubičast, a histološki je nađen jaki zastoj krvi u moždini.

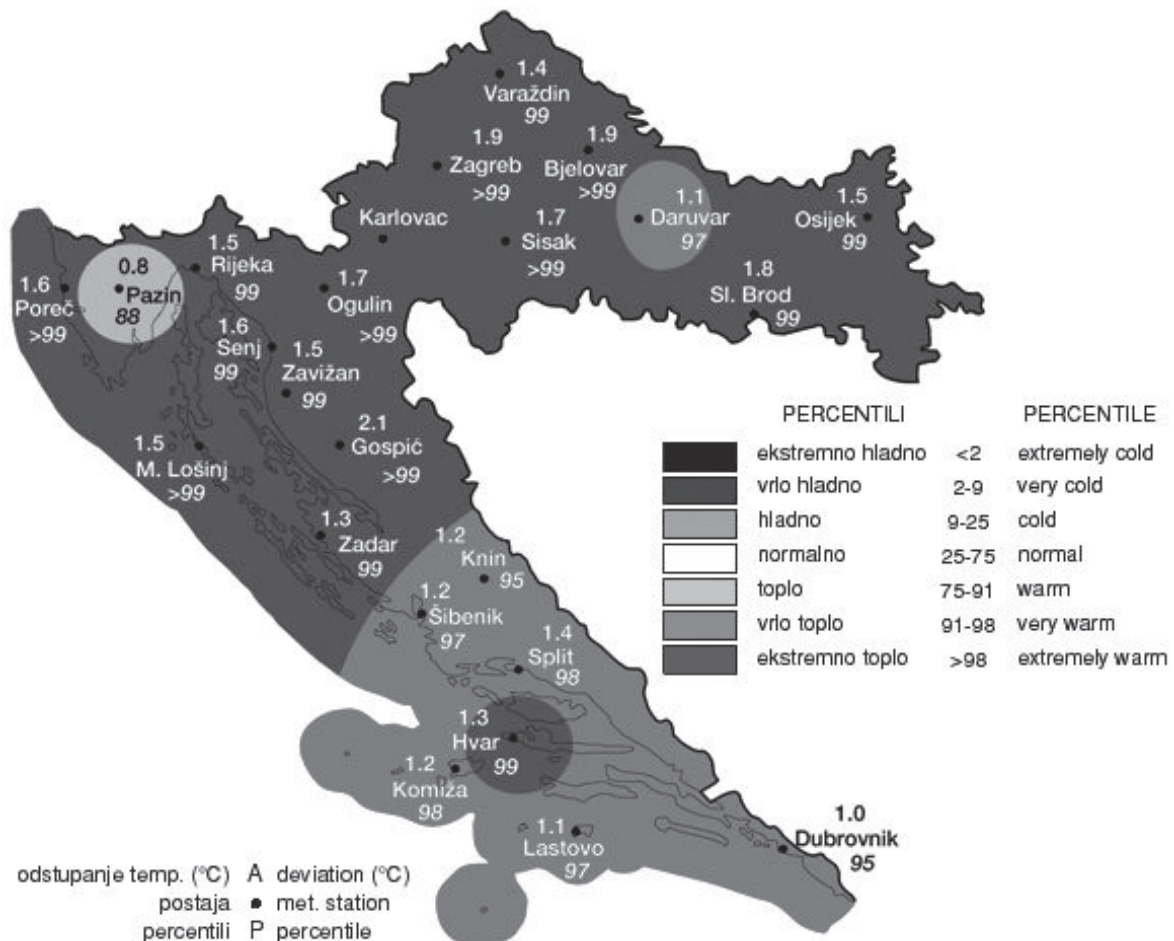
Ostali nalazi bili su bez osobitosti.

S tijela su izuzeti brisevi nosa, uzorci krvi, žuči, jetre i bubrega za toksikološku analizu koja nije pokazala prisutnost alkohola i droga u tijelu.

2. ZAKLJUČAK

Toplinski udar nastaje zbog predugog izlaganja povišenoj temperaturi te suncu, a bez dodatne zaštite. Simptomatologija s kojom se pacijenti javljaju uključuje široki dijapazon poremećaja svijesti, od blage vrtoglavice do teške kome, povraćanja, gubitka ravnoteže, dehidracije, povišene tjelesne temperature i ukočenog vrata.

Brojni autori se slažu da direktno izlaganje suncu treba izbjegavati u određenim vremenskim razdobljima, a ukoliko je to zbog prirode posla nužno, preporuča se dodatna zaštita u obliku lagane odjeće, pokrivala za glavu ili sjenila, hlad te obilne količine tekućine da bi se izbjegla dehidracija. Na slici 1 prikazana je temperaturna karta Republike Hrvatske za ljeto 2010. godine.



Slika 1: Temperaturna karta RH za ljeto 2010. godine

U prikazanom slučaju preminula osoba je zbog prirode svoga posla (armirač betona na autocesti) bila dulje vrijeme izložena visokoj dnevnoj temperaturi i direktnim sunčevim zrakama, kao i dodatnoj visokoj temperaturi zbog isijavanja asfalta, sve uz neadekvatnu

zaštitu. Heteroanamnestički podaci te nespecifičan obdukcijski nalaz, uz isključenje drugih uzroka smrti, ukazali su na toplinski udar kao uzrok smrti.

Ovakvi slučajevi zahtijevaju veliku pažnju, posebice zbog toga što su minimalne mjere koje mogu poduzeti (a koje se često ne poduzimaju) dovoljne za izbjegavanje ovog potencijalno fatalnog stanja (Epstein i dr., 2000). Iz ovakvih slučajeva može proizaći i odgovornost poslodavca u možebitnom kaznenom postupku, ali i suodgovornost radnika koji se nije zaštitio – u možebitnom građanskom postupku za naknadu štete.

LITERATURA

1. Atar, S., Rozner, E., Rosenfeld, T. (2003). *Transient cardiac dysfunction and pulmonary edema in exertional heat stroke*. Military Medicine, 168(8), 671.-673.
2. DiLorenzo, C., Ambrosini, A., Coppola, G., Pierelli, F. (2008). *Heat stress disorders and headache: A case of new daily persistent headache secondary to heat stroke*. J Neurol Neurosurg Psychiatry, 79(5), 610.-611.
3. Epstein, Y., Shani, Y., Meran, D. S., Shapiro, Y. (2000). *Exertional heat stroke-the prevention of a medical emergency*. Journal of Basic and Clinical Physiology and Pharmacology, 11(4), 395.-401.
4. Glazer, J. L. (2005). *Management of heatstroke and heat exhaustion*. American Family Physician, 71(11), 2133.-2140.
5. Sidman, R. D., Gallagher, E. J. (1995). *Exertional heat stroke in a young woman: gender differences in response to thermal stress*. Academic Emergency Medicine, 2(4), 315.-319.
6. Weinmann, M. (2003). *Hot on the inside*. Emergency Medical Services, 32(7), 34.
7. Yeo, T. O. (2004). *Eat stroke*. A Comprehensive Review, 15(2), 280.-293.