

Dijagnostika i terapija kod impakcije gornjeg očnjaka

Diagnostics and therapy of maxillary impacted canine

Andrej Katalinić*, Barbara Mady Maričić, Stjepan Špalj, Nataša Ivančić Jokić, Danko Bakarčić, Sandra Hrvatin

Katedra za dječju stomatologiju i ortodontiju,
Medicinski fakultet Sveučilišta u Rijeci,
Rijeka

Primljeno: 26. 1. 2012.
Prihvaćeno: 7. 5. 2012.

Adresa za dopisivanje:
*Mr. sc. Andrej Katalinić, dr. med. dent.
Katedra za dječju stomatologiju i ortodontiju,
Medicinski fakultet Sveučilišta u Rijeci
Krešimirova 40, 51 000 Rijeka
e-mail: jandra35@gmail.com

<http://hrcak.srce.hr/medicina>

Sažetak. Estetika prednjih zuba vrlo je zanimljiva i bolesnicima i doktorima dentalne medicine. Samo zdravi prednji zubi nisu više dovoljan estetski preduvjet, traže se i lijepo poslagani zubi, a odnos gingive i zuba pri osmjehu treba biti socijalno prihvatljiv. Na estetiku prednjih zuba uvelike utječe položaj gornjih očnjaka, no oni pokazuju veću mogućnost lošeg postava ili impakcije u gornjoj čeljusti. Etiološki se anomalija povezuje najčešće s manjkom prostora za nicanje i genetičkom predispozicijom. Impaktirani očnjaci ne niču na vrijeme i bivaju zadržani u kosti. Mogućnost izvlačenja takvih zuba zahtijeva interdisciplinarnu suradnju ortodonta, oralnog kirurga, parodontologa, pedodonta i doktora dentalne medicine. Klinički pregled djeteta u kasnoj miješanoj denticiji mora utvrditi simptome moguće impakcije odsustvom bukalne nabrekline u području gingive iznad krune mliječnog gornjeg očnjaka. Diferencijalno dijagnostički potrebno je učiniti ortopantomogram i/ili CBCT snimku. Jedino CBCT snimka prikazuje trodimenzionalno cijelo područje i najzornije se mogu uočiti anomalije lošeg smjera ili impakcije zuba u čeljusti i njegov odnos s okolnim tkivom i zubima. Terapija se sastoji od ortodontsko-kirurškog pristupa prikazivanja krune očnjaka te postupnim izvlačenjem zuba u zubni niz. Uspješni tretman podrazumijeva postavljanje impaktiranog očnjaka na svoje mjesto u zubnom nizu bez gubitka okolne kosti te urednim odnosom gingive i zubnog niza u frontalnom estetskom području.

Ključne riječi: estetika, impaktirani očnjak, ortodontska terapija

Abstract. Esthetic of the front teeth is very important for patient and dentist. For socially acceptable smile not only healthy front teeth are sufficient. Esthetic requires properly arranged teeth in dental arch, and good relationship between gingiva and teeth. Position of maxillary canines is strongly influenced on perception of front teeth esthetic. Disturbances in eruption and impaction are very common for maxillary canines. The etiology of these anomalies is associated with insufficient space for eruption, and with genetic predisposition. Impacted maxillary canines show delayed eruption, and over retention in the bone. Treatment of impacted maxillary canines requires multidisciplinary approach between specialists in orthodontics, oral surgery, periodontology, pediatric dentistry and doctor of dental medicine. Clinical examination in late mixed dentition must determine absence of labial bulge on alveolar process over primary maxillary canines. For differential diagnosis is necessary to make orthopantomography or cone beam computerized tomography (CBCT) image. CBCT image shows three-dimensional picture of whole area and located position of maxillary canine or their impaction. The therapy includes orthodontic-surgical approach with surgically exposure of the canine and orthodontic biomechanic forces to move the tooth into the dental arch. Proper treatment includes successful alignment of maxillary canines without bone loss, and with good relationship between gingiva and teeth.

Key words: esthetics, impacted canine, orthodontic therapy

UVOD

Estetika osmjeha jedan je od zahtjevnijih, ali najzanimljivijih zadataka za doktora dentalne medicine. Ne radi se samo o postavu zuba; estetiku osmjeha sačinjava i odnos zuba i gingive, odnosno položaj gornje i donje usne u mirovanju i osmjehu. Mali broj osoba upoznat je s mogućnostima dobivanja odlične estetike i funkcije već u adolescentnoj dobi. Takvi tretmani uspostavljanja dobrih preduvjeta estetike i funkcije kod djece u kasnoj mješovitoj ili ranoj trajnoj denticiji glavni su izazovi današnje ortodontije. Ortodontija već odavno nije samo ravnanje zuba s tzv. "noćnim" aparatićem. Ortodontski bolesnici vrlo su često kompleksni slučajevi koji uključuju interdisciplinarni pristup u svrhu postizanja optimalnog rezultata.

Gornji očnjaci imaju važnu ulogu za razvoj, estetiku i funkciju zubnog niza¹. No gornji očnjaci pokazuju povećanu mogućnost impakcije, pa samo umnjaci bilježe veću učestalost impakcije². Kod mladih bolesnika tretman uključuje detaljnu dijagnostiku i plan terapije. Odabir ortodontske naprave, te njihov slijed u tretmanu, uvelike pridonosi ishodu terapije. Impaktirani gornji očnjaci zahtijevaju interdisciplinarni pristup. Ortodont određuje plan terapije i biomehaniku tretmana, a oralni kirurg zadužen je za kirurški pristup impaktiranom očnjaku. S obzirom ne to da se očnjak uz blagu silu izvlači iz kosti maksile, njegov krajnji postav u zubnom luku određen je i količinom okolne kosti te kakvoćom parodontnog tkiva. Specijalistički tim, osim navedenog ortodonta i oralnog kirurga, može uključivati pedodonta i parodontologa, koji uz obiteljskog doktora dentalne medicine uočavaju i tretiraju navedenu anomaliju tijekom nicanja zuba³. Terapija je često suočena s gubitkom kosti, resorpcijom korijena susjednih zuba te recesijom gingive nakon tretmana⁴⁻⁶.

Svakom je ortodontu cilj dovršiti tretman u što kraćem vremenskom periodu i istovremeno ostvariti dobru funkciju i estetiku na zadovoljstvo bolesnika. Takvi bolesnici mahom su lijepog osmjeha i "ravnih" zuba, a stomatognatni sustav je poboljšan i pripremljen za adekvatnu funkciju i estetiku koja je pred njim. Ne treba isključiti da i odrasle osobe mogu započeti ortodontski tretman, ali treba napomenuti da odgovor tkiva neće biti tako brz i povoljan kao kod mlađih bolesnika⁷.

EPIDEMIOLOGIJA I ETIOLOGIJA

Od ukupnog broja bolesnika u ortodontskoj terapiji 2 % čine oni s impaktiranim gornjim očnjakom. Učestalost impakcije gornjih očnjaka prema današnjoj literaturi je od 0.8 do 5.2 %. Incidencija impakcije u maksili je više nego dvaput češća nego u mandibuli, a djevojke su dvaput više zastupljene od dječaka². Očnjak može biti palatinalno ili bukalno impaktiran. Odnos palatinalne impakcije naspram bukalne iznosi 3 : 2¹.

Impaktirani očnjaci ne niču na vrijeme i bivaju zadržani u kosti. Mogućnost izvlačenja takvih zuba zahtijeva interdisciplinarnu suradnju ortodonta, oralnog kirurga, parodontologa, pedodonta i doktora dentalne medicine.

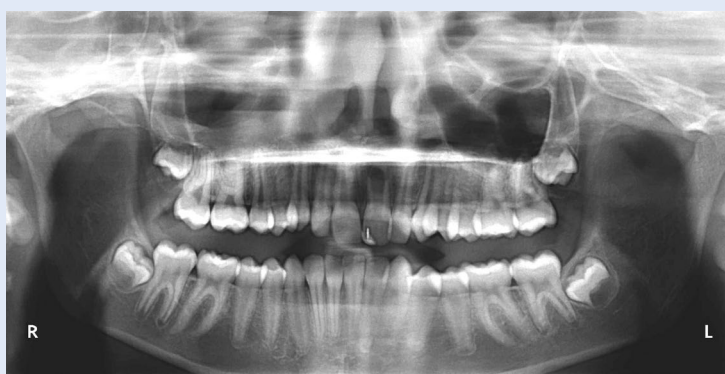Genetička teorija ističe genske faktore kao primarne uzroke impakcije, te se anomalija povezuje sa sličnim genetičkim anomalijama poput hipodoncije, odnosno mikrodoncije postraničnog sjekutića.

Kliničaru CBCT snimka daje sigurniji nalaz, pa se plan kirurškog prikazivanja i ortodontskog izvlačenja određuje prije zahvata.

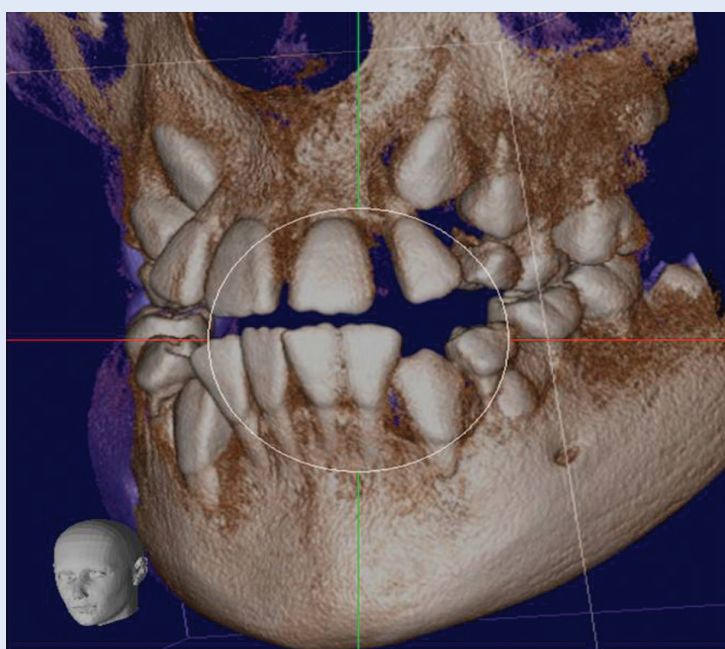
Impakcije gornjih očnjaka povezuju se s manjkom prostora u zubnom luku, poremećajem u redosljednu nicanja zuba, traumom, retencijom mliječnog očnjaka, prijevremenim zatvaranjem vrška korijena zuba, rotacijom zametka zuba u kosti, kao i lokalnim patološkim tvorbama (ciste, odontomi)^{8,9}. Nameću su dvije teorije impakcije očnjaka: teorija vođenja i genetska teorija. Teorija vođenja govori o važnosti dodira krune očnjaka pri nicanju i korijena postraničnog sjekutića. Tada se u slučajevima nedostatka postraničnog sjekutića ili njegovoj malformaciji gubi vodilja nicanja očnjaka te on skreće i biva impaktiran u nepcu. Genetička teorija ističe genske faktore kao primarne uzroke impakcije te se anomalija povezuje sa sličnim genetičkim anomalijama, poput hipodoncije, odnosno mikrodoncije postraničnog sjekutića¹⁰.

KLINIČKA DIJAGNOZA

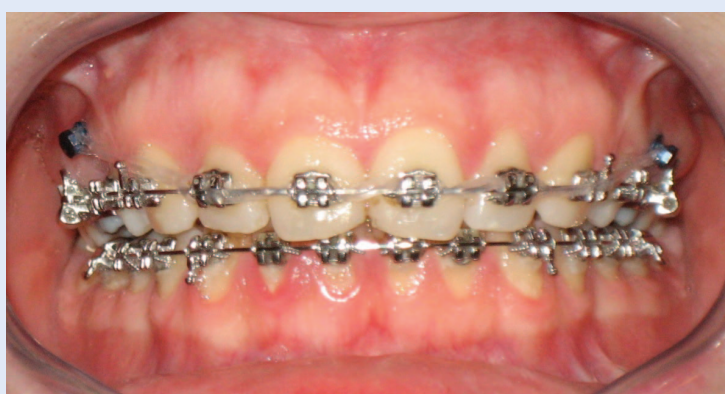Druga faza mijene zuba u miješanoj denticiji traje otprilike od 9 do 12 godina starosti, te svako dijete starije od 13 godina s neizniklim gornjim očnja-



Slika 1. Ortopantomogram bolesnika s mladom trajnom denticijom
Figure 1. Orthopantomogram of patient in early permanent dentition



Slika 2. Trodimenzionalni prikaz kod CBCT dijagnostičke pretrage
Figure 2. Three-dimensional view of CBCT diagnostic procedure



Slika 3. Fiksna ortodontska edgewise naprava s metalnim bravicama na obje čeljusti
Figure 3. Fixed orthodontic edgewise appliance with metal brackets in both jaws

cima treba evaluirati i razmisliti o mogućoj impakciji². Impakcija očnjaka utvrđuje se najčešće njegovim zakašnjelim nicanjem, prisustvom mliječnog očnjaka u zubnom nizu, odsustvom nabrekline u bukalnom vestibulumu ili prisustvom palatinalne nabrekline. Dodatni simptomi su distalno ili labijalno nagnuti postranični sjekutići. Nabrekline u kosti palpira se bukalno ili palatinalno na sluznici, a odsustvo nabrekline djeteta starosti od 9 do 10 godina može biti rani simptom impakcije¹¹⁻¹⁵.

RADIOLOŠKA DIJAGNOZA

Postav očnjaka i ostalih trajnih zuba koji trebaju niknuti u drugoj fazi miješane denticije može se utvrditi snimanjem ortopantomograma (slika 1). Osim takve pretrage mogu se učiniti i laterolateralni (LL), posteriolateralni (PA) kraniogrami te retroalveolarne okluzalne i periapikalne snimke. Značajno je prikazati položaj očnjaka, odnosno vidjeti smjer i položaj u kosti. Horizontalni postav na ortopantomogramu i prikazivanje krune očnjaka bliže medio-sagitalnoj liniji u superimpoziciji s korijenima postraničnog i središnjeg sjekutića predstavljaju lošiji nalaz i smanjena je povoljna prognoza izvlačenjem². Takve su snimke dvodimenzionalne, a posljednjih godina upotrebom *cone beam* kompjutorske tomografije (CBCT) trodimenzionalno se prikazuje cijelo područje maksile (slika 2), te se kvalitetnije može utvrditi točan položaj očnjaka s dobro prikazanim tvrdim i mekim tkivima^{2,6,16,17}. Osim pozicije očnjaka, moguće je utvrditi i moguće štetne posljedice impakcije, poput resorpcije korijena susjednih zuba ili promjene u količini i kvaliteti okolne kosti. Iako CBCT ima 98 % manju efektivnu dozu zračenja od konvencionalne kompjutorske tomografije (CT-a), doze su i dalje 4 do 15 puta veće u usporedbi s jednom ortopantomogramskom snimkom^{2,18}. Kliničaru CBCT snimka daje sigurniji nalaz, pa se plan kirurškog prikazivanja i ortodontskog izvlačenja određuje prije zahvata, čak i u onim slučajevima kada je indicirana ekstrakcija očnjaka jer ortodontsko izvlačenje nije moguće.

TERAPIJA

Terapijski pristup impaktiranom očnjaku kompleksan je i kliničari radije upućuju na ranu dija-

gnostiku kod pojave simptoma u periodu nicanja tog zuba. Interceptivni zahvati uključuju vađenje mliječnog očnjaka, preoblikovanje zubnog luka širenjem u transversali te uporabu obraznog luka^{11,14,19-21}. Nakon učinjenog interceptivnog zahvata dijete se prati svakih 6 mjeseci, a nakon 13. godine starosti, ako očnjak spontano ne nikne, potrebno je razmisliti o kombiniranoj ortodontsko-kirurškoj metodi^{2,18}. Ovakvi interceptivni zahvati mogu prevenirati impakciju, no položaj očnjaka često je nepovoljan, pa bez ortodontsko-kirurškog pristupa nije moguće izvući ga i postaviti u zubni niz. Ortodontsko-kirurški pristup započinje postavljanjem ortodontske fiksne naprave, tj. lijepljenjem bravica na zube, te stvaranjem dovoljnog prostora u zubnom nizu za smještaj očnjaka (slika 3). Nakon dobivanja odgovarajućeg prostora slijede kirurško prikazivanje krune očnjaka kortikotomijom i zatvornom erupcijom, gingivektomijom ili apikalno pomaknutim režnjem¹⁹. Za vrijeme zahvata lijepi se bravica na krunu zuba te se režanj šiva, osim u slučaju gingivektomije. Aktivacijom sile na bravicu zub se ortodontski izvlači i postupno postavlja u zubni niz. Presudna je dobra ortodontska biomehanika izvlačenja očnjaka s obzirom na njegov položaj u kosti. U protivnom, izvlačenjem mogu biti oštećeni korijeni susjednih zuba. Očnjak je potrebno voditi u željenom smjeru prema sredini alveolarnog grebena, kamo je pripremljeno mjesto za njegov smještaj²². Nakon dovođenja u zubni niz postavljanjem odgovarajuće bravice te upotrebom superelastičnih nikal-titanskih i čeličnih žica uspostavlja se labiooralna i meziodistalna angulacija očnjaka. Konačni je rezultat očnjak na svom mjestu u zubnom nizu s odgovarajućim angulacijama krune i korijena. Time se dobiva zadovoljavajuća funkcija i estetika frontalnih zuba i osmjeha.

PRIKAZ NAŠIH BOLESNIKA

Prikazana su dva ortodontsko-kirurška tretmana impaktiranih gornjih očnjaka. Prvi slučaj je bolesnica (17 godina) s palatinalno impaktiranim desnim očnjakom, zbijenošću i asimetrijom zubnog luka. Ortodontski tretman prvi put zatražila je iz estetskih razloga, a impaktirani očnjak nije bio prije dijagnosticiran. Tretirana je fiksnom *edgewise* ortodontskom napravom, kirurškim prikaziva-

njem krune očnjaka i zatvorenom erupcijom (slika 4a – 4e). Vrijeme trajanja terapije bilo je 2 godine i 7 mjeseci.

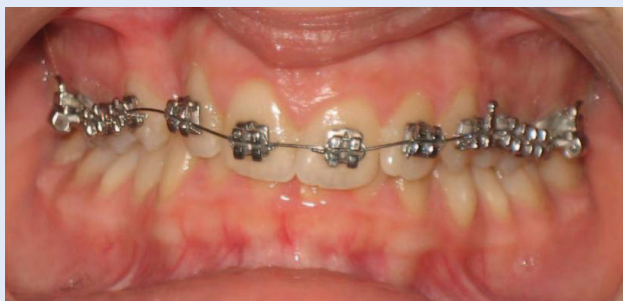Druga bolesnica (57 godina) tretman započinje nakon vađenja mliječnog očnjaka i gnojne upale u periapikalnoj regiji koja je zahvatila veći dio krune impaktiranog očnjaka. Impaktirani očnjak dijagnosticiran je u njenim adolescentnim godinama, praćen je RTG snimkama, ali bolesnica nije bila u ortodontskom tretmanu do gubitka mliječnog očnjaka. Tretirana je fiksnom *edgewise* ortodont-

Vađenje mliječnog očnjaka često dovodi do spontanog uspravljanja i nicanja trajnog u zubni niz. Komplikiranije impakcije zahtijevaju interdisciplinarni pristup. Odrasli bolesnici nisu apsolutna kontraindikacija za terapiju impaktiranog očnjaka, ali je potrebno razlučiti što je povoljnije i bolje za bolesnika.

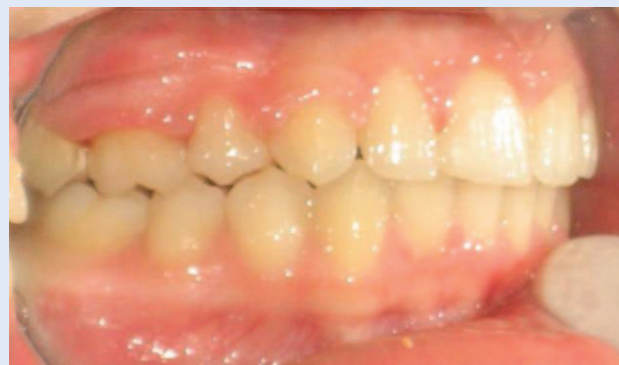skom napravom i operacijom apikalno pomaknutog režnja (slika 5, 6a – 6e). Vrijeme trajanja terapije bilo je 8 mjeseci.

ZAKLJUČAK

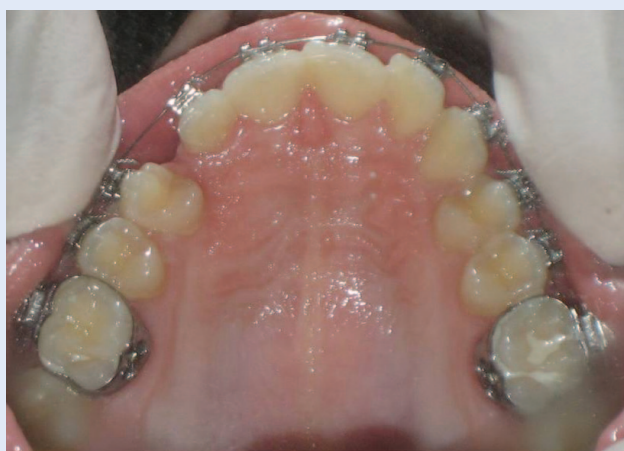Gornji očnjak bitan je iz funkcionalnih i estetskih razloga. Njegovu moguću impakciju moguće je prevenirati jednostavnijim interceptivnim zahvatima u mlađoj dobi. Vađenje mliječnog očnjaka često dovodi do spontanog uspravljanja i nicanja trajnog u zubni niz. Komplikiranije impakcije zahtijevaju interdisciplinarni pristup. Odrasli bolesnici nisu apsolutna kontraindikacija za terapiju impaktiranog očnjaka, ali potrebno je razlučiti što je povoljnije i bolje za bolesnika. Daljnja istraživanja trebala bi se usredotočiti na genetičku hipotezu impaktiranih zuba, a u dijagnostičkom protokolu odrediti točnu indikaciju pomoću CBCT pretrage.



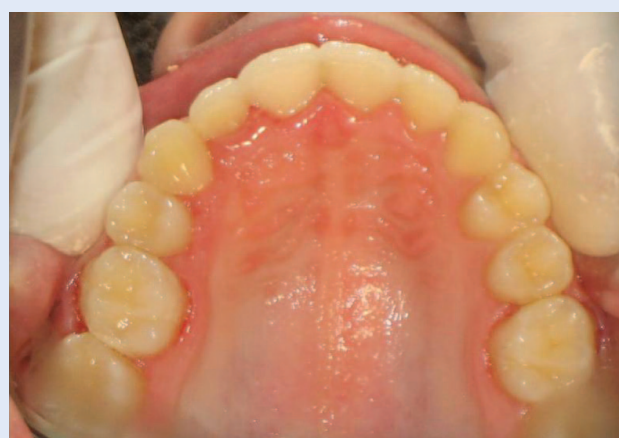Slika 4a. Postavljena fiksna ortodonska naprava – prednji snimak
Figure 4a. Fixed orthodontic appliance – frontal view



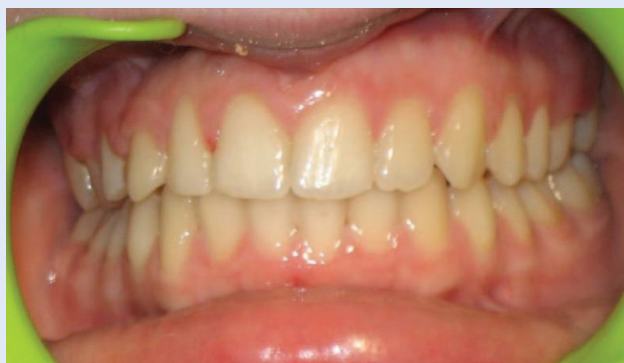Slika 4d. Skinuta fiksna ortodonska naprava – bočni snimak
Figure 4d. Patient after removal of fixed orthodontic appliance – lateral view



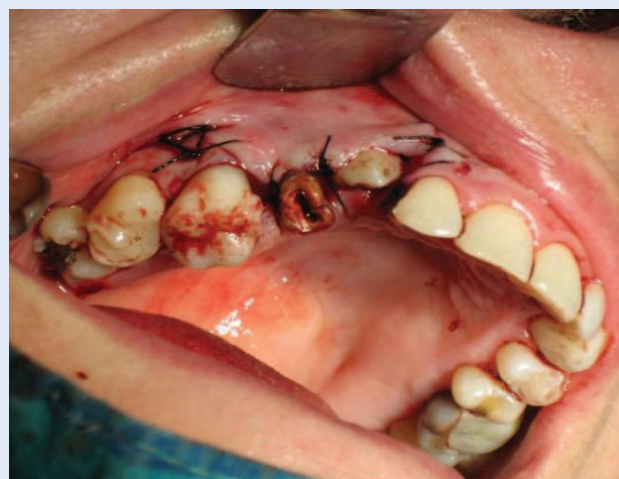Slika 4b. Postavljena fiksna ortodonska naprava – oralni snimak
Figure 4b. Fixed orthodontic appliance – occlusal view



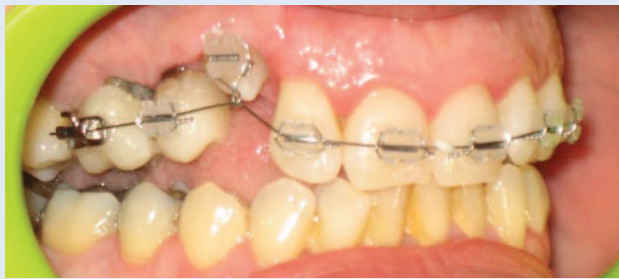Slika 4e. Skinuta fiksna ortodonska naprava – oralni snimak
Figure 4e. Patient after removal of fixed orthodontic appliance – occlusal view



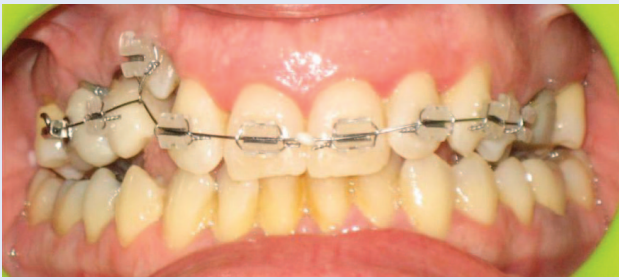
Slika 4c. Skinuta fiksna ortodonska naprava – prednji snimak
Figure 4c. Patient after removal of fixed orthodontic appliance – frontal view



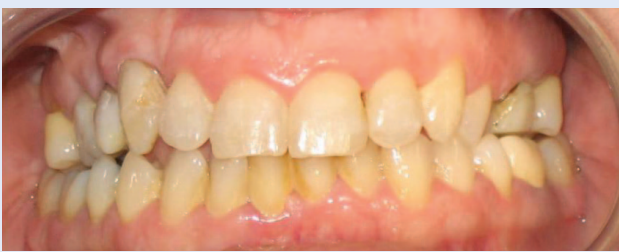Slika 5. Stanje nakon završene operacije apikalno pomaknutog režnja s prikazivanjem krune očnjaka
Figure 5. Frontal view following apically repositioned flap with exposition of tooth crown



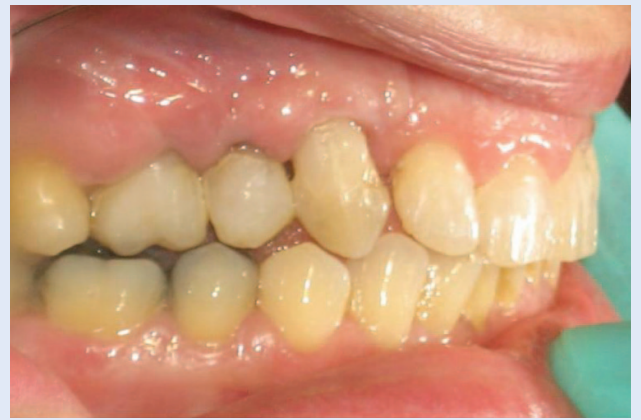Slika 6a. Postavljena fiksna ortodonska naprava – bočni snimak
Figure 6a. Fixed appliance – lateral view



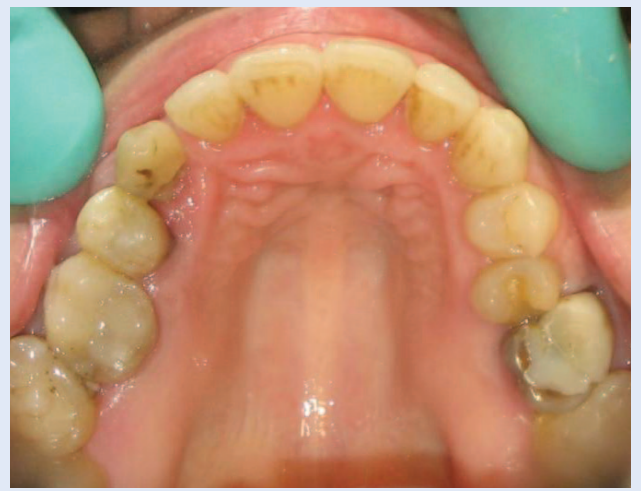Slika 6b. Postavljena fiksna ortodonska naprava – prednji snimak
Figure 6b. Fixed appliance – frontal view



Slika 6c. Skinuta fiksna ortodonska naprava – prednji snimak
Figure 6c. Condition after removal of fixed appliance – frontal view



Slika 6d. Skinuta fiksna ortodonska naprava – bočni snimak
Figure 6d. Condition after removal of fixed appliance – lateral view



Slika 6e. Skinuta fiksna ortodonska naprava – oralni snimak
Figure 6e. Condition after removal of fixed appliance – occlusal view

LITERATURA

1. Bedoya MM, Park JH. A review of the diagnosis and management of impacted maxillary canines. *J Am Dent Assoc* 2009;140:1485-93.
2. Litsas G, Acar A. *The Open Dentistry Journal* 2011;5:39-47.
3. Schmidt AD, Kokich VG. Periodontal response to early uncovering, autonomous eruption and orthodontic alignment of palatally impacted maxillary canines. *Am J Orthod Dentofacial Orthop* 2007;131:449-55.
4. Brin I, Becker A, Zilberman Y. Resorbed lateral incisors adjacent to impacted canines have normal crown size. *Am J Orthod Dentofacial Orthop* 1993;104:60-6.
5. Rimes RJ, Mitchell CN, Willmot DR. Maxillary incisor root resorption in relation to the ectopic canine: a review of 26 patients. *Eur J Orthod* 1997;19:79-84.
6. Liu DG, Zhang WL, Zhang ZY, Wu YT, Ma XC. Localization of impacted maxillary canines and observation of adjacent incisor resorption with cone-beam computed tomography. *Oral Surg Oral Med Oral Pathol Oral Radiol Endod* 2008;105:91-8.
7. Rinchuse DJ, Jerrold L, Rinchuse DJ. Orthodontic informed consent for impacted teeth. *Am J Orthod Dentofacial Orthop* 2007;132:103-4.
8. Bishara SE. Impacted maxillary canines: a review. *Am J Orthod Dentofacial Orthop* 1992;101:159-71.
9. Baccetti T. A controlled study of associated dental anomalies, *Angle Orthod* 1998;68:267-74.
10. Peck S, Peck L, Kataja M. The palatally displaced canine as a dental anomaly of genetic origin. *Angle Orthod* 1994;64:249-56.
11. Cooke J, Wang HL. Canine impactions: incidence and management. *Int J Periodontics Restorative Dent* 2006;26:483-91.
12. Proffit WR, Fields HW, Sarver DM. *Contemporary Orthodontics* 4th ed. St. Louis: Mosby 2007;234-67.

13. Yavuz MS, Aras MH, Buyukkurt MC, Tozoglu S. Impacted mandibular canines. *J Contemp Dent Pract* 2007;8:78-85.
14. Ericson S, Kuroi J. Early treatment of palatal erupting maxillary canines by extraction of primary canines. *Eur J Orthod* 1988;10:283-95.
15. Jacoby H. The etiology of maxillary canine impactions. *Am J Orthod* 1983;84:125-32.
16. Oberoi S, Knueppel S. Three-dimensional assessment of impacted canines and root resorption using cone beam computed tomography. *Oral Surg Oral Med Oral Pathol Oral Radiol Endod.* 2011;33:93-102.
17. Alqerban A, Jacobs R, Fieuws S, Willems G. Comparison of two cone beam computed tomographic systems versus panoramic imaging for localization of impacted maxillary canines and detection of root resorption. *Eur J Orthod* 2011;33:93-102.
18. Olive RJ. Factors influencing the non-surgical eruption of palatally impacted canines. *Aust Orthod J* 2005;21: 95-101.
19. Kokich VG. Surgical and orthodontic management of impacted maxillary canines. *Am J Orthod Dentofacial Orthop* 2004;126:278-83.
20. Alessandri Bonetti G, Incerti Parenti S, Zanarini M, Marini I. Double vs single primary teeth extraction approach as prevention of permanent maxillary canines ectopic eruption. *Pediatr Dent* 2010;32:407-12.
21. O'Neill J. Maxillary expansion as an interceptive treatment for impacted canines. *Evid Based Dent* 2010;11:86-7.
22. Crescini A, Nieri M, Buti, J Baccetti T, Mauro S, Prato GP. Short and long-term periodontal evaluation of impacted canines treated with a closed surgical-orthodontic approach. *J Clin Periodontol* 2007;34:232-42.