

Mikrovaskularna dekompresija u supinacijskom položaju za liječenje neuralgije trigeminusa

Microvascular decompression in supinated position for trigeminal neuralgia treatment

Darko Chudy, Domagoj Dlaka*, Fadi Almahariq, Dominik Romić, Jurica Maraković,
Gordan Grahovac

Sažetak. Cilj: Prikazati operacijsku tehniku i učinkovitost mikrovaskularne dekompresije trigeminusa provedene u supinacijskom položaju bolesnika. **Bolesnici i metode:** Tijekom 2009., 2010. i 2011. godine na Zavodu za neurokirurgiju KB "Dubrava" operirano je 48 bolesnika s neuralgijom trigeminusa; učinjena im je mikrovaskularna dekompresija živca trigeminusa. Operirana su 22 muškarca i 26 žena, prosječne starosti od 56 godina i prosječnog trajanja bolesti 7 godina; kod 16 bolesnika bol je bio lokaliziran u području inervacije jedne grane trigeminusa, kod 25 bolesnika u području inervacije dviju grana, a kod 7 bolesnika u području inervacije svih triju grana trigeminusa. **Rezultati:** Kod 43 bolesnika nađen je jasan neurovaskularni konflikt. Početni uspjeh operacijskog liječenja (potpuni nestanak bolova ili prisutni značajno blaži bolovi) zabilježen je kod 42 bolesnika. **Rasprava i zaključak:** Mikrovaskularna dekompresija koja predstavlja jedino uzročno liječenje neuralgije trigeminusa dobra je i učinkovita metoda liječenja te bolesti te se uspješno može provesti u supinacijskom položaju bolesnika.

Ključne riječi: mikrovaskularna dekompresija, neuralgija trigeminusa, neurovaskularni konflikt

Abstract. Aim: To describe the operating technique and efficacy of microvascular decompression of trigeminus done in patients in supinated position. **Patients and methods:** During 2009, 2010 and 2011 in Department of neurosurgery University hospital Dubrava microvascular decompression was performed on 48 patients with trigeminal neuralgia. There were 22 male and 26 female patients with average age 56 years and average duration of pain 7 years. A total of 16 patients had pain distribution in only one trigeminal branch, 25 had pain in two branches and 7 in three branches. **Results:** A total of 43 patients had a clear neurovascular conflict intraoperatively and 42 patients had initial pain improvement. **Discussion and conclusion:** Microvascular decompression is the only treatment of trigeminal neuralgia that affects the cause of the illness and is a good and effective method performed in the supinated position.

Key words: microvascular decompression, neurovascular conflict, trigeminal neuralgia

Zavod za neurokirurgiju,
Klinička bolnica "Dubrava", Zagreb

Prispjelo: 5. 4. 2012.
Prihvaćeno: 12. 7. 2012.

Adresa za dopisivanje:
***Domagoj Dlaka, dr. med.**
Zavod za neurokirurgiju,
Klinička bolnica "Dubrava", Zagreb
Avenija Gojka Šuška 6, 10 000 Zagreb
e-mail: domagojdlaka@gmail.com

<http://hrcak.srce.hr/medicina>

UVOD

Neuralgija trigeminusa (NT) je kronični bolni sindrom karakteriziran rekurirajućim iznenadnim napadima izuzetno jakog, grčevitog bola u licu. Bol je lokaliziran na području inervacije jedne od grana živca trigeminusa, najčešće druge ili treće grane. Traje od nekoliko sekundi do nekoliko minuta, a kasnije u tijeku bolesti može postojati kao konstantni tup ili žareći bol u području ranije paroksizmalne. Bol mogu izazvati dodiri ili pokreti

Neprepoznata neuralgija trigeminusa spada među najčešće uzroke stomatološke ekstrakcije zdravog zuba. Uzrok trigeminalnoj neuralgiji je konflikt vaskularnih s nervnim strukturama. Operacijska metoda koja uspješno liječi ovaj problem je mikrovaskularna dekompresija.

lica, govor, žvakanje, gutanje, vjetar, hladnoća, toplina. NT je kao sindrom poznat čak od kraja prvog stoljeća¹, pod nazivom *heterokrania*, a u 18. stoljeću francuski liječnik Nicolaus Andre nazvao je sindrom *tic douloureux*². Naziv je do danas uvriježen te se koristi kao entitet istoznačan NT-u. Kao sindrom javlja se podjednako u oba spola³, iako postoje podaci o diskretnoj predominaciji ženskog spola³. NT češće se javlja u starijoj životnoj dobi s incidencijom od 4 na 100 000⁴. Glavnim etiološkim uzrokom danas se smatra pritisak krvne žile na korijen živca trigeminusa, tj. mjesto izlaska iz središnjeg živčanog sustava u području ponsa, tzv. *root entry zona*⁵. Zbog stalnog pritiska krvne žile tijekom dužeg vremena dolazi do kroničnih oštećenja i brojnih promjena aksona kao dio procesa cijeljenja, popravka i regeneracije⁶, tijekom kojeg nastaju ekscitabilnija i prepodražljiva živčana vlakna. Fokalna demijelinizacija također omogućuje prelazak električnih impulsa i širenje ekscitacije između aksona (efaptičko provođenje), čime se i tumači nastanak bola posebnog karaktera, najčešće opisanog poput udara struje.

Dijagnosticiranje NT-a zasniva se gotovo isključivo na znanju i iskustvu kliničara u prepoznavanju znakova i simptoma koji karakteriziraju poremećaj, međutim, preporučljivo je prije operacijskog

liječenja učiniti neurološku i neuroradiološku obradu te snimiti MR mozga (CISS sekvenca) kojim se može vizualizirati neurovaskularni konflikt⁷⁻⁹. White i Sweet¹⁰ postavili su 5 preciznih dijagnostičkih kriterija za NT: 1. bol je paroksizmalan; 2. bol može biti izazvan laganim dodirima lica (engl. *trigger zone*); 3. bol je ograničen na inervacijsko područje trigeminusa; 4. bol je unilateralan; 5. klinički pregled osjeta je normalan. Ovi kriteriji uključeni su u današnje službene dijagnostičke kriterije Međunarodnog društva za glavobolju (International Headache Society, IHS) u čijoj klasifikaciji (International Classification of Headache Disorders II, ICHD-II)¹¹ neuralgija trigeminusa zamjenjuje raniju dijagnozu *tic douloureux* te čini diskretnu kliničku dijagnozu unutar opće klasifikacije 'kranijalnih neuralgija i centralnih uzroka bola u licu'.

NT se može liječiti konzervativno primjenom lijekova, nekirurškim postupcima i kirurški. Od lijekova najučinkovitiji su antiepileptički lijekovi, kao što su karbamazepin, baklofen, lamotrigin, gabapentin, klonazepam¹². Akutne egzacerbacije bola mogu se liječiti perifernim blokovima živca trigeminusa lokalnim anestetikom te uzimanjem neopioidnih ili opioidnih analgetika. Iako je kod većine bolesnika kontrola bolova lijekovima uglavnom terapija prvog izbora¹² unatoč nuspojavama, kirurško liječenje NT-a vrlo je učinkovito uz relativno malo komplikacija i nuspojava. Tri su glavna kirurška pristupa liječenju NT-a: 1. perkutani ablativni postupci koji oštećuju ganglij živca trigeminusa, 2. mikrovaskularna dekompresija (MVD) živca trigeminusa, 3. radiokirurgija gama-nožem.

Perkutana radiofrekventna elektrokoagulacija ganglija živca trigeminusa¹³, perkutana kompresija ganglija balonom¹⁴ i perkutana glicerolska rizotomija¹⁵ metode su s relativno dobrim uspjehom, no imaju značajan povratak bola¹⁶ uz čestu nuspojavu utrnulosti lica.

Mikrovaskularna dekompresija trigeminalnog živca (MVD)¹⁷⁻²² drži se zlatnim standardom, iako je najinvazivnije liječenje jer zahtijeva operacijski pristup u kojem se živac trigeminus odvaja od priležeće krve žile; ona je ujedno i jedino uzročno liječenje koje djeluje na hipotetski uzrok NT-a – pritisak krvne žile na živac. Mikrovaskularna

dekompresija pruža trenutnu i dugoročnu izuzetno dobru kontrolu bolova¹⁷⁻²².

BOLESNICI I METODE

Tijekom 2009., 2010. i 2011. godine u Zavodu za neurokirurgiju KB Dubrava operirano je 48 bolesnika s neuralgijom trigeminusa; učinjena im je mikrovaskularna dekompresija živca trigeminusa. Od 22 muškarca i 26 žena, kod 26 bolesnika bol je bio lokaliziran u desnoj strani lica, a kod 22 u lijevoj strani. Kod 7 bolesnika bol je bio prisutan u sve 3 grane trigeminusa, kod 16 bolesnika u samo jednoj grani, a kod 25 bolesnika u dvije grane. Tablica 1 prikazuje distribuciju bolova kod bolesnika. Prosječna dob bolesnika bila je 56 godina (raspon od 29 godina do 76 godina), a prosječno trajanje bolesti 7 godina (raspon od 3 mjeseca do 30 godina). Većina bolesnika do tada je liječena samo lijekovima, njih 36, 3 bolesnika liječena su perifernim blokadama živca i egzerezom, kod 6 bolesnika proveden je RFT, kod 2 bolesnika radiokirurgija gama-nožem i RFT, a kod jednog bolesnika MVD i RFT.

Operacijska tehnika

Svi bolesnici operirani su u supinacijskom položaju, glava im je fiksirana Mayfieldovim držačem, s rotacijom glave u kontralateralnom smjeru od bolne strane i blagom fleksijom glave. Slika 1 prikazuje tipičan namještaj bolesnika. Potrebno je identificirati mastoidnu eminenciju te inio-meatalnu liniju i palpacijom odrediti položaj transverzalnog sinusa. Nakon blago zakrivljenog postaurikularnog reza učini se mala (2 x 3 cm) subokcipitalna lateralna kranijektomija, te se identificiraju transverzalni i sigmoidni sinus i njihov spoj. Učini se uzdužni rez dure oko 2 mm od sinusa te se prikaže hemisfera malog mozga.

Vrlo je bitno da se postupnom preparacijom lateralno uz cerebelarnu hemisferu i lateralni rub stražnje lubanjske jame postupno i strpljivo napreduje uz otpuštanje cerebrospinalne tekućine, kako bi se dobio maksimalni prostor uz minimalnu ili nikakvu retrakciju hemisfere cerebeluma. Također se može primijeniti 250 ml 20 % manitola kroz 15 minuta, kako bi se osigurao maksimalni prostor uz minimalno oštećenje malog mozga. Nakon identifikacije ličnog živca koji je površnije i trigeminalnog živca koji se nalazi dublje i malo kranijalnije, potrebno je pažljivo pregledati cijeli živac od njegovog izlaska iz ponsa do izlaska iz pontocerebelarnog kuta. Potrebna je oštra disekcija arahnoidalnih priraslica i blaga mobilizacija živca i bilo koje prilježne krvne žile (najčešće SCA) te odvajanje žile od živca teflonskom spužvicom i fiksacija fibrinskim ljepilom (Tissel). U slučaju nepostojanja konflikta učini se blaga mobilizacija neurovaskularnih struktura uz disekciju priraslica te vrlo nježna površna koagulacija živca. Tijekom zatvaranja bitno je vodonepropusno zatvoriti duru i mastoidne celule koje su najčešće eksponirane popuniti voskom.

REZULTATI

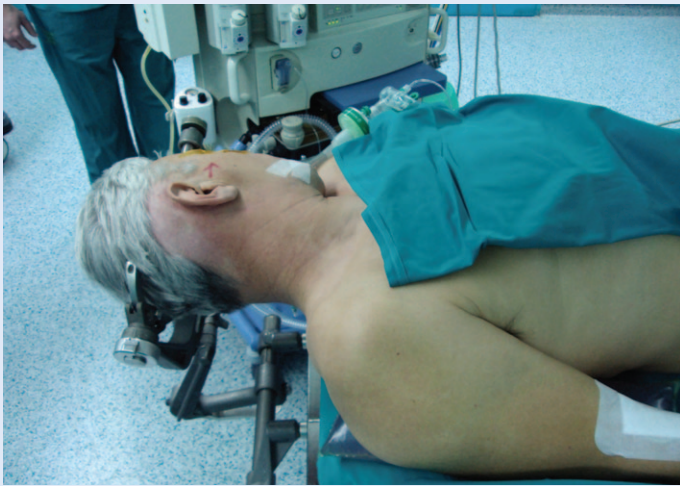Kod 43 bolesnika (89,6 %) nađen je intraoperacijski jasan neurovaskularni konflikt, kod 3 bolesnika (6,25 %) intraoperacijski nije nađen neurovaskularni konflikt, a kod 2 bolesnika (4,17 %) je nađen konflikt s manjom krvnom žilom distalnije od *root entry* zone. Početni uspjeh operacijskog liječenja (potpuno bez bolova ili prisutni blaži bolovi) zabilježen je kod 42 bolesnika (87,5 %), kod 5 bolesnika (10,4 %) bolovi su se smanjili uz još prisutne blaže bolove u licu, kod jednog bolesnika (2,1 %) nije došlo do smanjenja bolova.

Tablica 1. Raspodjela bolesnika s obzirom na bolovima zahvaćene grane trigeminusa
Table 1 Distribution of patients based on pain distribution in trigeminal branches

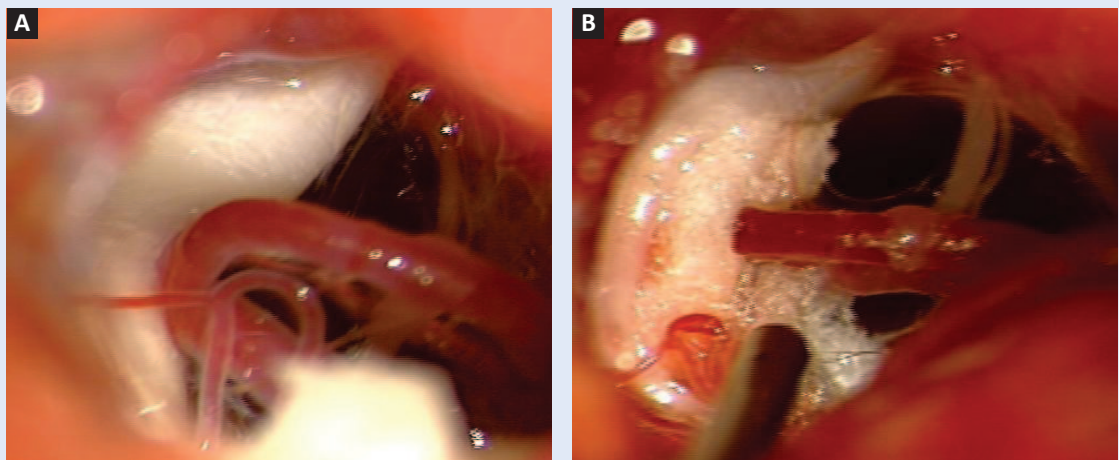
Grana trigeminusa	Broj bolesnika	Postotak
V 1 – V 2	9	18,7
V 2	7	14,6
V 2 – V 3	16	33,3
V 3	9	18,7
V 1 – V 2 – V 3	7	14,6
UKUPNO	48	100

RASPRAVA I ZAKLJUČAK

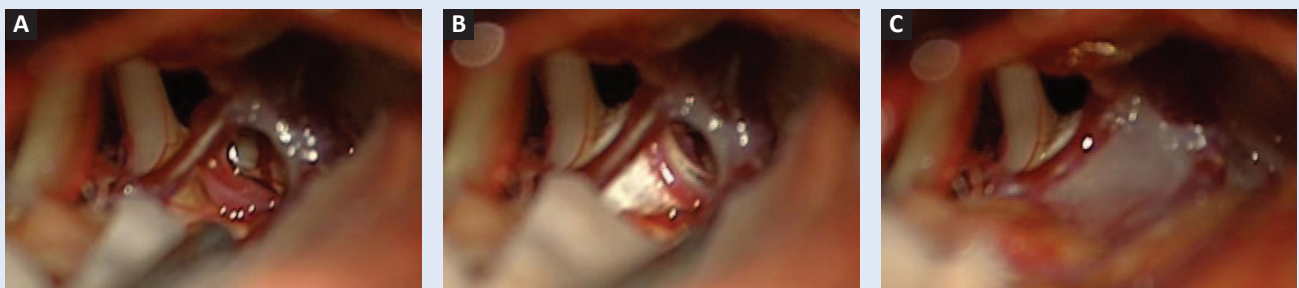Kirurški pristup trigeminalnom živcu te njegovu disekciju i oslobađanje od kompresije prvi je opisao Walter Dandy²³, dok je Janetta postavio temelje moderne teorije o neurovaskularnom konfliktu²⁴. Danas se mikrovaskularna dekompresija trigeminusa smatra zlatnim standardom i metodom izbora liječenja kod bolesnika s neuralgijom trigeminusa i dokazanim neurovaskularnim konfliktom, jer predstavlja jedino uzročno liječenje. Danas samom operacijskom liječenju obično prethodi neroradiološka obrada, posebno snimanje MR-om takozvane CISS sekvencije u kojoj se može vizualizirati neurovaskularni konflikt. Intraoperacijski nalazi još više podupiru hipotezu o neurovaskularnom konfliktu kao uzroku neuralgije, najčešće je krvna žila koja komprimira živac gornja cerebelarna arterija koju autori



Slika 1. Smještaj bolesnika za mikrovaskularnu dekompresiju desnog trigeminusa (snimljen u operacijskoj dvorani prije operacije)
Figure 1 Patient position for the MVD of the right trigeminal nerve (picture taken in the operating room before the procedure)



Slika 2. A) tipičan neurovaskularni konflikt trigeminusa s gornjom cerebelarnom arterijom (SCA); B) arterija odvojena od živca teflonskom spužvicom (snimljeno operacijskim mikroskopom tijekom operacije)
Figure 2 A) typical neurovascular conflict of trigeminal nerve and superior cerebellar artery (SCA); B) artery separated from the nerve by teflon sponge (pictures taken by operating microscope during operation)



Slika 3. A) neurovaskularni konflikt s venom i manjom arterijom; B) vena i arterija odvojene od živca teflonskom spužvicom; C) fiksacija fibrinskim ljepilom (snimljeno operacijskim mikroskopom tijekom operacije)
Figure 3 A) neurovascular conflict with a vein and minor artery; B) vein and artery separated from the nerve by teflon sponge; C) fixation by fibrin glue (pictures taken by operating microscope during operation)

spominju kao uzrok kompresije u oko 75 % eksplo- racija^{17-19,24,25}, a vena se spominje kao uzrok kom- presije u 5 do 13 % eksplo- racija, dok uzrok mogu biti i razni tumori^{18,19}. Negativne eksplo- racije u koji- ma se ne nađe kompresija trigeminusa u literaturi variraju od 1 do 18 %^{17,18}. Dok je smještaj bolesnika tijekom ove operacije izuzetno bitan, jer mora osi- gurati adekvatan i optimalan prostor za izvođenje operacije te dovoljnu rotaciju glave kako bi lateralni rub baze stražnje lubanjske jame bio izložen, isku- stvom se pokazalo da se optimalan položaj može postići supinacijskim položajem bolesnika nasuprot pronacijskom položaju. Slika 2a prikazuje tipičan neurovaskularni konflikt kod kojeg gornja cerebe- larna arterija komprimira živac, nakon manje mobi- lizacije žila se odvoji od živca teflonskom spužvicom (2b). Slika 3a prikazuje konflikt vene i manje arterije sa živcem koji se nakon odvajanja (3b) fiksiraju fibrinskim ljepilom (3c) kako bi se zadržao optima- lan položaj. MVD je metoda koja pruža izuzetno dobar terapijski uspjeh te je taj uspjeh tim bolji što je jasniji neurovaskularni konflikt. Primijećeno je da bolesnici s arterijskom kompresijom živca reagiraju bolje na operacijsko liječenje te nemaju bolove kada se ukloni kompresivni učinak¹⁹. Od bolesnika predstavljenih ovdje jedini bolesnik koji nije imao nikakav uspjeh operacije nije imao intraoperacijski nađen neurovaskularni konflikt, te je ranije liječen drugim metodama s malim ili nikakvim uspjehom. MVD predstavlja jedino uzročno liječenje neuralgi- je trigeminusa, te je zlatni standard kao metoda li- ječenja i vrlo se uspješno može provesti u supina- cijskom položaju bolesnika.

LITERATURA

- Rose FC. Trigeminal neuralgia. *Arch Neurol* 1999;56:1163-4.
- Andre NA. Observations. *Collegue et de l'Academie Royale de Chirurgie*. Paris: Delaguette; 1756.
- Haines SJ, Jannetta PJ, Zorub DS. Microvascular relations of the trigeminal nerve. An anatomical study with clinical correlation. *J Neurosurg* 1980;52:381-6.
- Zakrzewska JM. Trigeminal neuralgia. *Prim Dent Care* 1997;4:17-9.
- Jannetta PJ. Outcome after microvascular decompression for typical trigeminal neuralgia, hemifacial spasm, tinnitus, disabling positional vertigo, and glossopharyngeal neuralgia (honored guest lecture). *Clin Neurosurg* 1997;44:331-83.
- Devor M, Amir R, Rappaport ZH. Pathophysiology of trigeminal neuralgia: the ignition hypothesis. *Clin J Pain* 2002;18:4-13.
- Patel NK, Aquilina K, Clarke Y, Renowden SA, Coakham HB. How accurate is magnetic resonance angiography in predicting neurovascular compression in patients with trigeminal neuralgia? A prospective, single-blinded comparative study. *Br J Neurosurg* 2003;17:60-4.
- Fukuda H, Ishikawa M, Okumura R. Demonstration of neurovascular compression in trigeminal neuralgia and hemifacial spasm with magnetic resonance imaging: comparison with surgical findings in 60 consecutive cases. *Surg Neurol* 2003;59:93-9; discussion 99-100.
- Yoshino N, Akimoto H, Yamada I, Nagaoka T, Tetsumura A, Kurabayashi T et al. Trigeminal neuralgia: evaluation of neuralgic manifestation and site of neurovascular compression with 3D CISS MR imaging and MR angiography. *Radiology* 2003;228:539-45.
- White JC, Sweet WH. Pain and the neurosurgeon. Springfield(Ill): Charles C. Thomas; 1969.
- Headache Classification subcommittee of the International Headache Society. Cephalalgia; The international classification of headache disorders. 2nd edition, 2004, Volume 24, Supplement 1.
- Chole R, Patil R, Degwekar SS, Bhowate R. Drug Treatment of Trigeminal Neuralgia: A Systematic Review of the Literature. *J Oral Maxillofac Surg* 2007;65:40-5.
- Taha JM, Tew Jr JM, Buncher CR. A prospective 15-year follow up of 154 consecutive patients with trigeminal neuralgia treated by percutaneous stereotactic radiofrequency thermal rhizotomy. *J Neurosurg* 1995;83:989-93.
- Skirving DJ, Dan NG. A 20-year review of percutaneous balloon compression of the trigeminal ganglion. *J Neurosurg* 2000;94:913-7.
- Slettebo H, Hirschberg H, Lindegaard KF. Long-term results after percutaneous retrogasserian glycerol rhizotomy in patients with trigeminal neuralgia. *Acta Neurochir (Wien)* 1993;122:231-5.
- Sanchez-Mejia RO, Limbo M, Cheng JS, Camara J, Ward MM, Barbaro NM. Recurrent or refractory trigeminal neuralgia after microvascular decompression, radiofrequency ablation, or radiosurgery. *Neurosurg Focus* 2005;18:E12.
- Barker II FG, Jannetta PJ, Bissonette DJ, Larkins MV, Jho HD. The long-term outcome of microvascular decompression for trigeminal neuralgia. *N Engl J Med* 1996;334:1077-83.
- Kaye AH. Trigeminal neuralgia: vascular compression theory. In: Grady S (ed.) *Clinical neurosurgery*, vol. 46. Baltimore: Lippincott Williams & Wilkins, 1998:499-506.
- Piatt JH, Wilkins RH. Treatment of tic douloureux and hemifacial spasm by posterior fossa exploration: therapeutic implications of various neurovascular relationships. *Neurosurgery* 1984;14:462-71.
- Kolluri S, Heros RC. Microvascular decompression for trigeminal neuralgia. *Surg Neurol* 1984;22:235-40.
- Bederson JB, Wilson, CB. Evaluation of microvascular decompression and partial sensory rhizotomy in 252 cases of trigeminal neuralgia. *J Neurosurg* 1989;71:359-67.
- Burchiel KJ, Clarke H, Haglund M, Loeser JD. Long term efficacy of microvascular decompression in trigeminal neuralgia. *J Neurosurg* 1988;69:35-8.
- Dandy WE. Concerning the cause of trigeminal neuralgia. *Am J Surg* 1934;24:447-55.
- Apfelbaum R. Neurovascular decompression: the procedure of choice? In: Grady S (ed.) *Clinical neurosurgery*, Vol 46. Baltimore: Lippincott, Williams & Wilkins, 1998:473-98.
- Apfelbaum RI. Surgery for tic douloureux. In: Weiss M (ed.) *Clinical neurosurgery*, vol. 31. Baltimore: Williams & Wilkins, 1983:351-8.