

HISTOLOŠKA PROCJENA CIJELJENJA ZGLOBNE HRSKAVICE UPOTREBOM SEMIKVANTITATIVNE OCJENSKE LJESTVICE

ANDREJA VUKASOVIĆ, ALAN IVKOVIĆ^{1,2}, DAVOR JEŽEK, IVAN CEROVEČKI³, DRAŽEN VNUK⁴,
MARIO KRESZINGER⁴, DAMIR HUDETZ^{1,2} i MARKO PEĆINA³

Zavod za histologiju i embriologiju Medicinskog fakulteta Sveučilišta u Zagrebu, ¹Zavod za ortopediju, Klinička bolnica Sveti Duh, Zagreb, ²Odjel za ortopediju, Specijalna bolnica Sv. Katarina, Zabok, ³Medicinski fakultet Sveučilišta u Zagrebu i ⁴Klinika za kirurgiju, ortopediju i oftalmologiju Veterinarskog fakulteta Sveučilišta u Zagrebu, Zagreb, Hrvatska

Kao avaskularno, alimfatično i aneuravno tkivo sa smanjenom mogućnošću cijeljenja, hijalina hrskavica je zanimljiv predmet istraživanja. Ispitivane su brojne metode kojima bi se potakla regeneracija oštećene hrskavice no niti jedna od njih ne daje idealne rezultate. Rezultate spomenutih metoda potrebno je odgovarajuće ocijeniti. Cilj ove studije bio je analizirati rezultate dobivene primjenom ugrušaka autologne koštane srži prethodno transduciranih faktorom rasta TGF- β 1 na oštećenja zglobne hrskavice. Istraživanje je provedeno na 28 koštano zrelih ovaca koje su slučajnim odabirom podijeljene u 4 skupine te im je kirurški učinjeno oštećenje zglobne hrskavice na nosivoj površini medijalnog kondila bedrene kosti. U oštećenje je zatim transplantiran autologni ugrušak koštane srži transduciran faktorom rasta - TGF- β 1 (skupina TGF), zelenim fluorescentnim proteinom - GFP (skupina GFP), bez genetske promjene (skupina BM) ili nije postavljen nikakav transplantat (skupina NC). Uzorci su pregledani pomoću svjetlosnog mikroskopa i ocijenjeni primjenom vizualno-histološke ocjenske ljestvice Međunarodnog društva za istraživanje hrskavice (ICRS-a). Statistička analiza pokazala je značajnu razliku između skupine TGF i NC. Rezultati pokazuju da je primjenom ove ljestvice moguće dobiti mjerljive histološke rezultate.

Ključne riječi: hijalina hrskavica, reparacija zglobne hrskavice, vizualno-histološka ocjenska ljestvica ICRS-a

Adresa za dopisivanje: Andreja Vukasović, dr. med.
Zavod za histologiju i embriologiju
Medicinski fakultet
Šalata 3
10000 Zagreb, Hrvatska
Tel: +385 1 4566 964
E-pošta: andreja_vukasovic@yahoo.com

UVOD

Hijalina hrskavica visoko je specijalizirano tkivo koje oblaže zglobna tijela sinovijalnih zglobova i omogućava njihovo glatko pokretanje. Zglobna hrskavica je tkivo bez krvne opskrbe, nije inervirana niti ima limfne žile, što znači da ima smanjenu mitotičku aktivnost i smanjenu mogućnost cijeljenja. Hondrociti okruženi izvanstaničnim matriksom zaštićeni su i od imunološkog prepoznavanja. Iako stanice tijekom života stvaraju izvanstanični matriks, na ozljedu ne mogu učinkovito odgovoriti. Na oštećenja hrskavice (koja su ograničena na samu hrskavicu bez prodora u suphondralnu kost) hondrociti reagiraju kratko, slabo i neučinkovito. Kad oštećenje zahvati suphondralnu kost, javlja se upalna reakcija s infiltracijom stanica iz koštane srži i pokušajem cijeljenja oštećenja. Ipak, takvo cijeljenje ne dovodi do regeneracije hijaline hrskavice već do

fibrokartilaginoznog ožiljka koji je svojim biomehaničkim i biološkim svojstvima manje vrijedan od native hijaline hrskavice (1, 2).

Lokalizirana oštećenja hrskavice vrlo su česta u ortopediji i sportskoj medicini. Prema podacima retrospektivne studije na više od 31 000 artroskopija u 63% bolesnika, hrskavična su oštećenja utvrđena u svim dobnim skupinama, i to u prosjeku 2,7 oštećenja na jednom koljenu (3). Druga studija kojom je obuhvaćeno 20 000 artroskopija pokazala je slične rezultate, oštećenja su utvrđena u 60% artroskopijskih bolesnika (4).

Složena i visoko specijalizirana građa normalne hijaline hrskavice čini liječenje hrskavičnih oštećenja velikim izazovom kako za znanstvenike temeljnih znanosti, tako i za kliničare. Pronaći način kojim bi se potakla regeneracija i poboljšao potencijal cije-

ljenja hijaline hrskavice predmet je brojnih istraživanja (5). Trenutačno primjenjivane metode su mikrofrakture (6, 7), mozaikplastika ili osteohondralni transfer (8) te autologna transplantacija hondrocita (ATH) (9-13) ili mezenhimalnih matičnih stanica (14). Otkrićem i postupnom upotrebom različitih čimbenika rasta započeto je sasvim novo razdoblje moderne ortopedije i upravo je upotreba čimbenika rasta u kombinaciji s tkivnim inženjeringom metoda čija primjena u svrhu liječenja hrskavičnih oštećenja najviše obećava (15-19). Iako se direktna primjena čimbenika rasta pokazala učinkovitom, njihova je klinička primjena ograničena prvenstveno poteškoćama u dovođenju i održavanju odgovarajućih koncentracija čimbenika rasta na mjestu cijeljenja hrskavice (20). Pojavom nove tehnologije kojom je omogućen prijenos gena pojavila se jedinstvena mogućnost da se prije navedeni problemi riješe u lokalnoj primjeni čimbenika rasta (21-23). Prema definiciji, genska terapija je tehnika kojom se mijenja stanična genska informacija. To znači da bi u slučaju oštećenja hrskavice trebalo prenijeti genski materijal za kodiranje određenih čimbenika rasta u hondrocite, odnosno progenitorne stanice koje bi potom proizvodile taj specifični čimbenik u terapijski zadovoljavajućim koncentracijama tijekom određenog razdoblja (24-26).

Jedan od važnijih aspekata u istraživanjima vezanima za regeneraciju zglobne hrskavice jest i primjena odgovarajućih metoda u ocjenjivanju novonastalog tkiva. Iako se danas primjenjuju različite metode kojima se ispituju biomehanička ili biokemijska (sadržaj proteoglikana, kolagena, vode i sl.) svojstva, histološka procjena novonastalog tkiva i dalje zauzima centralno mjesto u ovom procesu. Histološka procjena umnogome ovisi o ocjenjivaču, i kao takvu ju je teško kvantificirati, odnosno dobiti relevantne brojčane podatke za statističku analizu. Iz tog je razloga Međunarodno društvo za istraživanje hrskavice (*International Cartilage Research Society - ICRS*) predložilo vizualno-histološku ocjensku ljestvicu kojom je moguće dobiti semikvantitativne podatke (27).

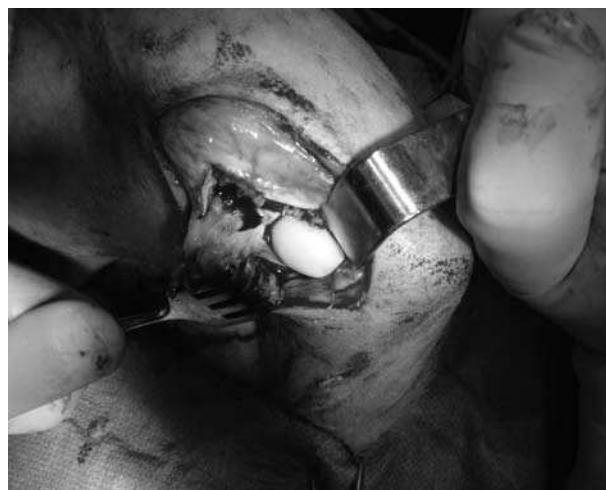CILJ STUDIJE

Cilj naše studije je ocijeniti učinak primjene genetski promijenjenih transplantata autologne koštane srži na cijeljenje oštećenja zglobne hrskavice. Također želimo procijeniti mogućnost primjene semikvantitativne ocjenske ljestvice u analizi uzoraka hrskavičnog tkiva dobivenih iz pretkliničkih studija koje za cilj imaju ispitivanje mogućnosti liječenja oštećenja zglobne hrskavice.

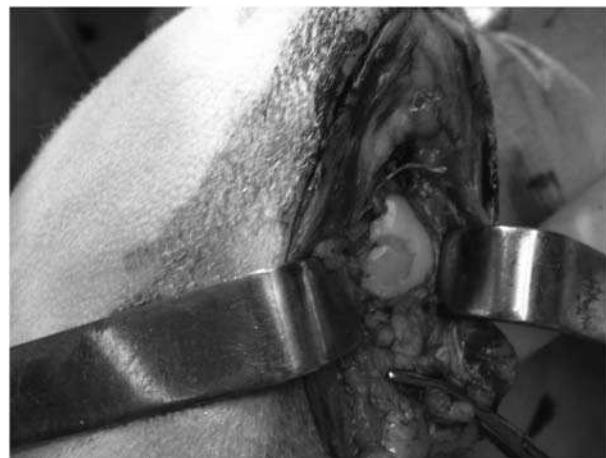MATERIJALI I METODE

Pokusne životinje

Istraživanje, odobreno od Etičkog povjerenstva Medicinskog i Veterinarskog fakulteta Sveučilišta u Zagrebu, provedeno je na 28 ovaca zrele koštane dobi (u dobi 1 do 3 godine). Ovce su operirane u općoj anesteziji na Klinici za kirurgiju, ortopediju i oftalmologiju Veterinarskog fakulteta Sveučilišta u Zagrebu u suradnji s djelatnicima Klinike. U svih životinja učinjena je medijalna parapatelarna artrotomija na desnom koljenu te su prikazana oba kondila bedrene kosti (sl. 1). Standardnim instrumentima za mozaikplastiku (Smith & Nephew Inc., Andover, MA, USA) načinjena su djelomična oštećenja zglobne hrskavice promjera 6,2 mm na nosivoj površini medijalnog kondila bedrene kosti. Oštećenja su načinjena s posebnom pozornošću kako ne bi došlo do oštećenja suphondralne kosti, te da rubovi oštećenja budu čisti i ravni (sl. 2).



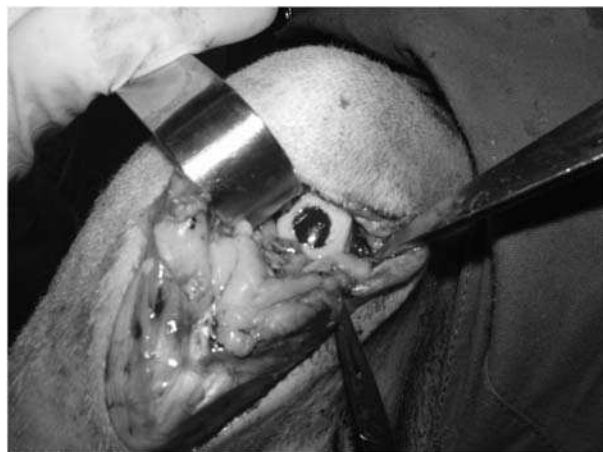
Sl. 1. Kondil bedrene kosti ovce.



Sl. 2. Umjetno stvoreno oštećenje hrskavice na zglobnoj površini kondila bedrene kosti ovce.

Usporedno s izvođenjem artrotomije, uporabom seta Trapsystem®Set (H-S Medical, Inc., Boca Raton, FL, USA) u sterilnim uvjetima, aspirirano je 3 mL koštane srži iz grebena bočne kosti svake anestezirane životinje.

Ovce su slučajnim odabirom podijeljene u 4 skupine (tablica 1). U kontrolnoj skupini nazvanoj BM (n=6) životinjama je transplantiran nepromijenjeni ugrušak autologne koštane srži. Ovcama iz skupine GFP (n=6) transplantiran je autologni ugrušak koštane srži genetski promijenjen da stvara zeleni fluorescentni protein (GFP). Ovcama iz ispitivane skupine TGF (n=10) transplantiran je autologni ugrušak koštane srži genetski promijenjen da stvara transformirajući čimbenik rasta- $\beta 1$ (TGF- β). Životinjama u negativnoj kontrolnoj skupini nazvanoj NC (n=6) nije postavljen nikakav transplantat.



Sl. 3. Ugrušak koštane srži transplantiran na mjesto oštećenja hrskavice kondila bedrene kosti ovce.

Tablica 1.

Pokusne skupine ispitivane u istraživanju

Skupina	Vektor	Gen	Stanice	Namjena
NC	Nema	Nema	Nema	Negativna kontrola
BM	Nema	Nema	Nepromijenjene stanice koštane srži	Pozitivna kontrola (ekvivalent mikrofrakturama)
GFP	Adenovirus	GFP	Genetski promijenjene stanice koštane srži	Pozitivna kontrola (dokaz da transdukcija ne ometa diferencijaciju)
TGF	Adenovirus	TGF- $\beta 1$	Genetski promijenjene stanice koštane srži	Ispitivana skupina

NC – negativna kontrolna skupina u kojoj nije postavljen nikakav transplantat

BM – kontrolna skupina u kojoj je primijenjen nepromijenjeni ugrušak koštane srži

GFP – kontrolna skupina u kojoj je primijenjen ugrušak koštane srži genetski promijenjen da stvara zeleni fluorescentni protein

TGF – ispitivana skupina u kojoj je primijenjen ugrušak koštane srži genetski promijenjen da stvara transformirajući čimbenik rasta - $\beta 1$

Vektori

Prva generacija rekombinantnih vektora rabljenih u ovom istraživanju potječe od replikacijski deficitarnog adenovirusa tipa 5 kojem nedostaju lokusi E1 i E3 (28). Rekombinante adenovirusa i TGF- $\beta 1$ te GFP-a napravljene su rekombinacijom Cre-lox upotrebom sustava Hardyja i sur. (29). Potrebne količine virusne suspenzije odmjerene su i čuvane na -80°C.

Priprema genetski promijenjenog ugruška koštane srži za transplantaciju

Neposredno nakon aspiracije, alikvoti od 250 μ l koštane srži brzo su izmiješani sa 25 μ l suspenzije u kojoj je bilo 1×10^{10} virusnih čestica adenovirusa GFP ili TGF- $\beta 1$. Mješavina je ostavljena da koagulira 5 minuta.

Transplantacija ugruška

Odgovarajući ugrušak koštane srži pažljivo je postavljen na mjesto oštećenja. Nije načinjena nikakva fiksacija ugruška (sl. 3). Nakon 5 minuta provjerena je stabilnost ugruška, a cijeli je zglob ispran fiziološkom otopinom. U negativnoj kontrolnoj skupini oštećenja su ostavljena prazna. Zglobovi su kirurški pažljivo zašiveni po slojevima.

Prikupljanje i priprema uzoraka za histološku procjenu

Šest mjeseci nakon operacije sve životinje eutanazirane su intravenskom primjenom prekomjerne doze barbiturata te je učinjena nekropsija. Oštećenja su pregledana makroskopski te je odstranjen cijeli medijalni kondil bedrene kosti zajedno s oštećenjem. Tijekom postupka tkivo je čuvano u fiziolo-

loškoj otopini s fosfatnim puferom (PBS). Uzorci za histološku obradu dekalificirani su sa 10% etilendi-aminotetraocetnom kiselinom (EDTA), zatim dehidrirani u alkoholu, uklopljeni u parafin te rezani na rezove debljine 5 μ m. Od svakog uzorka napravljena je serija od četiri uzdužna reza za histološku analizu. Korištene su dvije tehnike bojenja: hemalaun-eozin za procjenu morfologije te safranin-O za procjenu izvanstaničnog matriksa. Svakom od tehnika obojena su dva reza.

Histološka procjena

Dobivene rezove svakog pojedinog uzorka pregledali smo pomoću svjetlosnog mikroskopa Nikon Eclipse E200. Ocjenu uzorka donijeli smo s obzirom na sveukupan nalaz na sva 4 reza koristeći vizualno-histološku ocjensku ljestvicu ICRS-a (tablica 2). Ocjenjuje se šest svojstava: površina, izvanstanični matriks, raspodjela stanica, vijabilnost stanične populacije, suphondralna kost te mineralizacija hrskavice. Svako svojstvo ocjenjuje se zasebno. Najvećim brojem bodova (3) ocjenjuje se idealno zacijeljeno tkivo, regeneracija, dok se najmanji broj bodova (0) pridaje najlošije cijeljenom tkivu (27).

Ocjenjivanje su obavila dva neovisna ispitivača metodom slijepog ispitivanja. Dogovorom je određeno da se svakom svojstvu, ako ima različite elemente cijeljenja daje niža ocjena, osim ako se na više od

Tablica 2.

Vizualno-histološka ocjenska ljestvica ICRS-a

Svojstvo	Broj bodova (score)
I. Površina	
Glatka/kontinuirana	3
Diskontinuirana/nepravilna	0
II. Izvanstanični matriks	
Hijalina hrskavica	3
Mješavina: hijalina/ vezivna hrskavica	2
Vezivna hrskavica	1
Vezivno tkivo	0
III. Raspodjela stanica	
Stupići	3
Miješano/stupići-nakupine	2
Nakupine (clusters)	1
Pojedinačne stanice/neorganizirano	0
IV. Vijabilnost stanične populacije	
Pretežito vijabilne (>50%)	3
Djelomično vijabilne (10 – 50%)	1
<10% vijabilne	0
V. Suphondralna kost	
Normalna	3
Povećano remodeliranje	2
Nekroza kosti/granulacijsko tkivo	1
Otkinuta/lomovi/kalus u dnu	0
VI. Mineralizacija hrskavice (kalcificirana hrskavica)	
Normalna	3
Abnormalna/neodgovarajuća lokacija	0

ICRS - International Cartilage Research Society - Međunarodno društvo za istraživanje hrskavice

Tablica 3.

Rezultati bodovanja primjenom vizualno-histološke ocjenske ljestvice ICRS-a: medijani i interkvartilni raspon

ICRS Score (broj bodova)	Ispitivana skupina							
	NC		BM		GF		TGF	
	M	IR	M	IR	M	IR	M	IR
Površina	0,00	0	0,00	0	0,00	0	0,00	0
Izvanstanični matriks	1,50	2	3,00	1	3,00	2	3,00	0
Raspodjela stanica	1,00	0	2,00	0	2,00	2	2,00*	0
Vijabilnost stanične populacije	0,00	1	1,00	3	0,00	0	0,00	0
Suphondralna kost	2,50	1	3,00	0	3,00	3	3,00	0
Mineralizacija hrskavice	1,50	3	3,00	0	3,00	3	3,00	0

*Kruskal-Wallisov i Mann-Whitneyjev test otkrili su statistički značajnu razliku između skupina TGF i NC za raspored stanica ($p=0,002$). Također je primijećena razlika između skupina BM i NC ($p=0,026$), ali statističko značenje je promijenjeno na $p<0,008$ nakon što je primijenjena Bonferronijeva korekcija.

2/3 uzorka nalazi element s većom ocjenom. U tom je slučaju određeno svojstvo ocijenjeno većom ocjenom. Dobiveni podaci obrađeni su statističkim testovima Kruskal-Wallis i Mann Whitney. Vrijed-

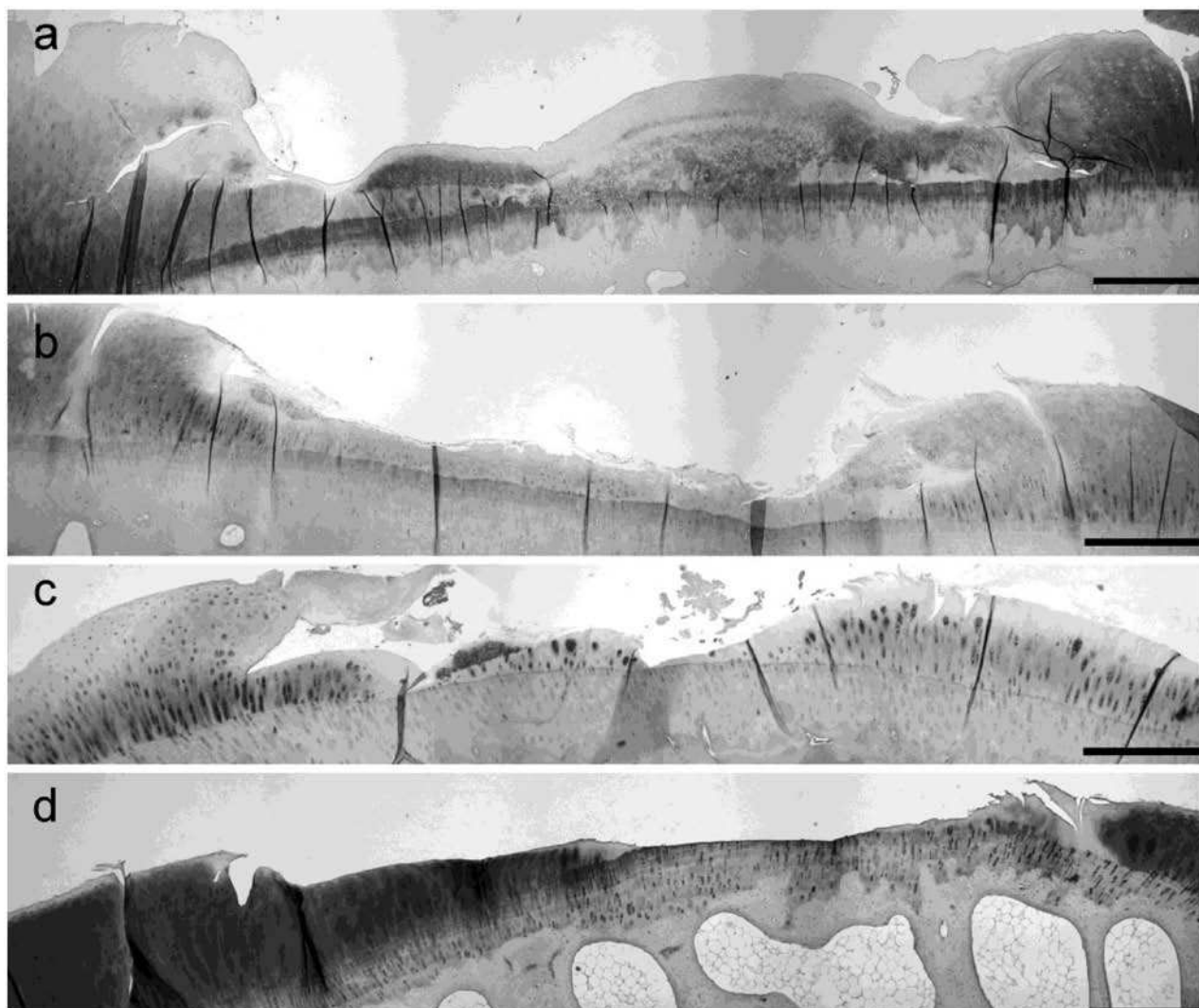
nosti $p < 0,05$ smatrane su statistički značajnima. Korišten je računalni program SPSS 17.0 za Windows (Chicago, IL, SAD).

REZULTATI

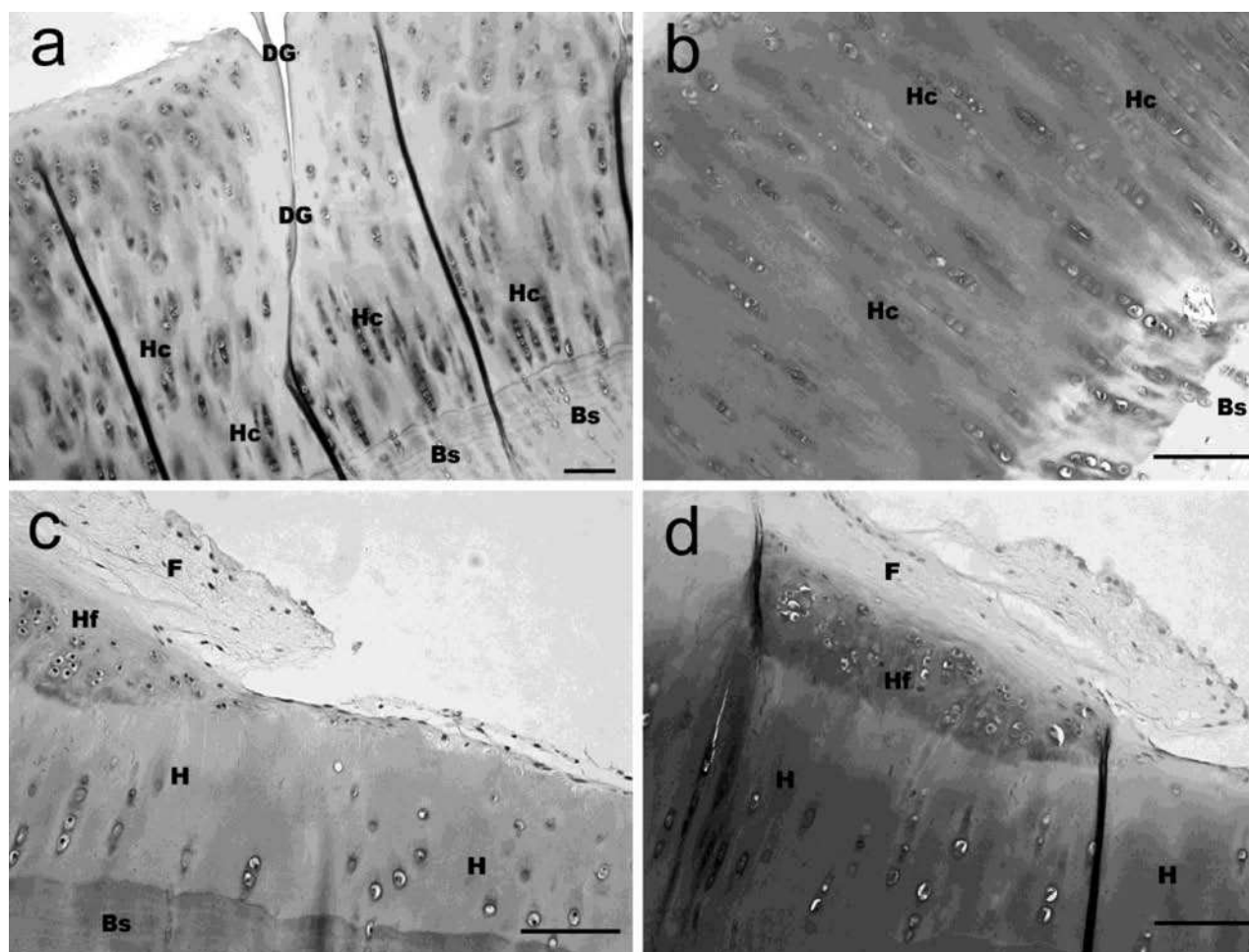
Rezultati našeg istraživanja prikazani su na slikama histoloških preparata (sl. 4 i 5) i u tablici 3. Od ukupno 28 uzoraka ocijenili smo 26. Dva uzorka isključena su iz procjene zbog oštećenja nastalih prilikom histološke obrade. Za usporedbu šest navedenih svojstava između 4 ispitivane skupine koristili smo Kruskal-Wallisov test. Statistički

značajna razlika utvrđena je za raspodjelu stanica. Primjenom Mann Whitneyjevog testa otkrili smo statistički značajnu razliku između skupina TGF i NC ($p=0,002$). Razlika je uočena i između skupina BM i NC ($p=0,026$).

Rezultati istraživača bili su 100% podudarni pa stoga nije bilo potrebe određivati intraopservacijske razlike.



Sl. 4. Uzorak zglobne hrskavice medijalnog kondila bedrene kosti ovce, rez debljine 5 μ m. a) skupina NC: reparacija na mjestu oštećenja pokazuje nastanak vezivne hrskavice. Oštećenje nije u cijelosti ispunjeno tkivom. ICRS score: površina: 0; izvanstanični matriks: 1; raspodjela stanica: 1; vijabilnost stanične populacije: 1; suphondralna kost: 2; mineralizacija hrskavice: 0. b) skupina BM: reparacija na mjestu oštećenja pokazuje nastanak mješavine vezivne i hijaline hrskavice. Oštećenje nije u cijelosti ispunjeno tkivom. ICRS score: površina: 0; izvanstanični matriks: 2; raspodjela stanica: 2; vijabilnost stanične populacije: 0; suphondralna kost: 3; mineralizacija hrskavice: 3. c) skupina GFP: reparacija na mjestu oštećenja pokazuje nastanak hijaline hrskavice. Oštećenje nije u cijelosti ispunjeno tkivom. ICRS score: površina: 0; izvanstanični matriks: 3; raspodjela stanica: 2; vijabilnost stanične populacije: 0; suphondralna kost: 3; mineralizacija hrskavice: 3. d) skupina TGF: regeneracija na mjestu oštećenja pokazuje nastanak hijaline hrskavice sa stanicama organiziranim u stupiće. Oštećenje nije u cijelosti ispunjeno novonastalim tkivom. ICRS score: površina: 0; izvanstanični matriks 3; raspodjela stanica: 2; vijabilnost stanične populacije: 0; suphondralna kost: 3; mineralizacija hrskavice: 3. Bojenje: safranin-0 (a i d) i hemalaun-eozin (b i c); Povećanje: 40x; Mjerilo: 1 mm.



Sl.5. Uzorak zglobne hrskavice medijalnog kondila bedrene kosti ovce, rez debljine 5 μ m. a) i b): skupina TGF: na lijevoj polovici prikazano je zdravo tkivo, a desno područje cijeljenja oštećenja. Regeneracija oštećenja pokazuje hijalinu hrskavicu istovrijednu zdravoj. (DG – pukotina na mjestu kirurškog reza oštećenja; Hc – hijalina hrskavica sa stanicama raspodjeljenim u stupiće; Bs – suphondralna kost). Bojenje: hemalaun-eozin (a) i safranin-O (b); Povećanje: 100x (a) i 200x (b); Mjerilo: 100 μ m. c) i d): skupina BMO vidljivo je cijeljenje stvaranjem hijaline i vezivne hrskavice. (H – hijalina hrskavica; Hf – mješavina hijaline i vezivne hrskavice; F – vezivna hrskavica Bs – suphondralna kost). Bojenje: hemalaun-eozin (c), safranin-O (d); Povećanje: 200x; Mjerilo: 100 μ m.

RASPRAVA

Genska terapija obećavajuća je metoda za liječenje oštećenja zglobne hrskavice. Za ocjenu uspješnosti primjene genske terapije u cijeljenju hijaline hrskavice od velike je važnosti prikaz morfologije. Histološka procjena tkiva deskriptivna je metoda te umnogome ovisi o ocjenjivaču. Kako bismo objektivizirali procjenu morfologije novostvorenog tkiva i statistički analizirali dobivene podatke primijenili smo vizualno-histološku ocjensku ljestvicu ICRS-a. (tablica 2). Dobiveni rezultati pokazuju da je primjenom genske terapije moguće postići bolje cijeljenje hijaline hrskavice osobito što se tiče bitnog svojstva, tj. raspodjele hrskavičnih stanica. U tablici 3 i statističkom obradom podataka iz navedene

tablice pokazano je da između negativne kontrolne skupine i ispitivane skupine u kojoj je primijenjen genetski promijenjen ugrušak koštane srži postoji statistički značajna razlika u množini hrskavičnih stanica u korist ispitivane skupine na razini $p = 0,002$. Naši rezultati o uspješnosti primjene genetski promijenjene koštane srži u cijeljenju oštećenja zglobne hrskavice podudarni su s rezultatima dosadašnjih istraživanja primjene genske terapije u svrhu obnavljanja oštećene hijaline hrskavice (26, 30). Našim istraživanjem potvrdili smo da se primjenom semikvantitativne ocjenske ljestvice, tj. vizualno-histološke ocjenske ljestvice ICRS-a mogu dobiti zadovoljavajući rezultati u ocjeni regeneracije zglobne hrskavice. To se naravno odnosi na histološka svojstva novonastale hrskavice dok se za ispitivanje

ostalnih svojstava (biomehanička i biokemijska svojstva) koriste odgovarajuće specifične metode (26). Želimo, međutim, ukazati i na poteškoće na koje smo naišli tijekom našeg istraživanja.

Prepreke s kojima smo se susreli primjenjujući histološko-ocjensku ljestvicu vezane su uz histološku obradu preparata. Nejednaka obojenost, presavijanje tkiva, lomovi i posljedični gubitak kontinuiteta bili su razlog isključivanja pojedinih uzoraka iz procjene.

Suphondralna kost zahtjevan je materijal za histološku obradu. Prilikom demineralizacije i fiksacije dolazi do gubitka sadržaja izvanstaničnog matriksa te do promjene morfologije stanica (31-33). Promjene u suphondralnoj kosti nađene tijekom naših istraživanja bile su znak da je tijekom operacijskog zahvata došlo do neželjenog odnosno predubokog oštećenja zglobne hrskavice.

Tijekom našeg istraživanja uočili smo i nedostatak semikvantitativne ocjenske ljestvice, a to je prije svega mali broj ocjena za pojedino svojstvo. To svakako pridonosi jednostavnosti ljestvice, ali također otvara veću mogućnost graničnih rezultata koji ne pripadaju ni jednoj postojećoj ocjeni. Poseban problem koji nije obuhvaćen tom procjenskom ljestvicom je integracija novonastalog tkiva u okolno zdravo tkivo što bi se moglo utvrditi polarizacijskim mikroskopom (9). Ljestvicom nije obuhvaćena zrelost hrskavice. Smatramo da bi ocjena zrelosti hrskavice pridonijela većoj vrijednosti procjene za kliničku primjenu.

Na nekim uzorcima naišli smo na velike promjene u suphondralnoj kosti što postavlja pitanje dubine defekta. Iako su oštećenja kirurški načinjena s posebnom pažnjom da se ne ošteti suphondralna kost, možda je do njenog oštećenja došlo poslijepoperativno. Nakon operacije ispitivanim životinjama nije postavljena nikakva imobilizacija te su nakon zahvata bile slobodne u kretanju i opterećivanju operiranog ekstremiteta. Kretanje životinja i nedostatak imobilizacije također su mogući uzrok odvajanja ugruška s mjesta implantacije što je dalo lošije rezultate pri izradi histoloških preparata.

Prednost vizualno-histološke ocjenske ljestvice ICRS-a svakako je njena jednostavnost i laka primjena. Ljestvica je lako razumljiva te za njenu uporabu nije potrebna visoka stručnost i specijalističko znanje. Također, bodovanje je moguće ponoviti neograničeni broj puta. Veća preciznost u ocjenjivanju

može se postići pregledavanjem više histoloških rezova jednog uzorka.

Kako bi se poboljšalo primjenu vizualno-histološke ocjenske ljestvice ICRS-a, smatramo da je potrebno točno odrediti histološku pripremu i bojenje materijala te obratiti više pozornosti obradi kako bi se smanjio broj oštećenja. Predlažemo i da se ljestvica popratni mapom fotografija s bodovima za pojedino svojstvo. Za sada je moguće usporediti vlastite fotografije s fotografijama drugih istraživača koje su uglavnom popraćene subjektivnim opisom. Smatramo i da bi se proširivanjem ljestvice, odnosno povećanjem broja svojstava za ocjenu mogla postići bolja procjena morfologije.

ZAKLJUČAK

Vizualno-histološkom ocjenskom ljestvicom ICRS-a moguće je kvantificirati morfološke podatke i statistički ih analizirati. Vizualno-histološka ocjenska ljestvica jednostavna je, lako primjenjiva i jeftina metoda za procjenu morfologije zglobne hrskavice. Rezultati dobiveni primjenom ove semikvantitativne metode pokazali su da je upotrebom genski promijenjenih stanica moguće potaknuti cijeljenje zglobne hrskavice i rezultati su sukladni rezultatima dosadašnjih istraživanja. Na osnovi dobivenih rezultata smatramo vizualno-histološku ocjensku ljestvicu ICRS vrijednom metodom za procjenu morfologije hrskavice.

L I T E R A T U R A

1. O'Driscoll SW. The healing and regeneration of articular cartilage. *J Bone Joint Surg Am* 1998; 12: 1795-812.
2. Buckwalter JA. Articular cartilage injuries. *Clin Orthop Relat Res* 2002; 402: 21-37.
3. Curl WW, Krome J, Gordon ES i sur. Cartilage injuries: A review of 31,516 knee arthroscopies. *Arthroscopy* 1997; 13: 456-60.
4. Widuchowski W, Widuchowski J, Trzaska T. Articular cartilage defects: study of 25,124 knee arthroscopies. *Knee* 2007; 14: 177-82.
5. Redman SN, Oldfield SF, Archer CW. Current strategies for articular cartilage repair. *Eur Cell Mater* 2005; 9: 23-32.

6. Rodrigo JJ, Steadman JR, Silliman JF, Fulstone HA. Improvement of full thickness chondral defect healing in the human knee after debridement and microfracture using and microfracture using continuous passive motion. *Am J Knee Surg* 1994; 7: 109-16.
7. Steadman JR, Rodkey WG, Singleton SB, Briggs KK. Microfracture technique for full thickness chondral defects: technique and clinical results. *Oper Tech Orthop* 1997; 7: 300-4.
8. Hangody L, Vásárhelyi G, Hangody LR i sur. Autologous osteochondral grafting - technique and long-term results. *Injury* 2008; 39 (Supl. 1): 32-9.
9. Brittberg M, Lindahl A, Nilsson A, Ohlsson C, Isaksson O, Peterson L. Treatment of deep cartilage defects in the knee with autologous chondrocyte transplantation. *New Engl J Med* 1994; 331: 889-95.
10. Richardson JB, Caterson B, Evans EH, Ashton BA, Roberts S. Repair of human articular cartilage after implantation of autologous chondrocytes. *J Bone Joint Surg Br* 1999; 81: 1064-8.
11. Brittberg M. Autologous chondrocyte implantation-technique and long-term follow-up. *Injury* 2008; 39 (Supl. 1): 40-9.
12. Saris DB, Vanlauwe J, Victor J i sur. Characterized chondrocyte implantation results in better structural repair when treating symptomatic cartilage defects of the knee in a randomized controlled trial versus microfracture. *Am J Sports Med* 2008; 36: 235-46.
13. Vukičević S, Jelić M, Hašpl M. Cultivation and implantation of chondrocytes. *Acta Med Croatica* 2007; 61: 453-7.
14. Kurth T, Hedbom E, Shintani N i sur. Chondrogenic potential of human synovial mesenchymal stem cells in alginate. *Osteoarthritis Cartilage* 2007; 15 (10): 1178-89.
15. Grgić M, Jelić M, Bašić V, Bašić N, Pećina M, Vukičević S. Regeneration of articular cartilage defects in rabbits by osteogenic protein-1 (bone morphogenetic protein-7). *Acta Med Croatica* 1997; 51: 23-7.
16. Jelić M, Pećina M, Hašpl M i sur. Regeneration of articular cartilage chondral defects by osteogenic protein-1 (bone morphogenetic protein-7) in sheep. *Growth Factors* 2001; 19: 101-13.
17. Jelić M, Pećina M, Hašpl M, Brkić A, Vukičević S. BMP-s in articular cartilage repair. U: Vukičević S, Sampath KT, ur. Bone morfogenetic proteins. From laboratory to clinical practice. Basel: Birkhauser, 2002, 249-63.
18. Pećina M, Jelić M, Martinović S, Hašpl M, Vukičević S. Articular cartilage repair: the role of bone morphogenetic proteins. *Int Orthop* 2002; 26: 131-6.
19. Steinert AF, Nöth U, Tuan RS. Concepts in gene therapy for cartilage repair. *Injury* 2008; 39 (Supl. 1): 97-113.
20. Lieberman JR, Ghivizzani SC, Evans CH. Gene transfer approaches to the healing of bone and cartilage. *Mol Ther* 2002; 6: 141-47.
21. Evans CH, Ghivizzani SC, Smith P, Shuler FD, Mi Z, Robbins PD. Using gene therapy to protect and restore cartilage. *Clin Orthop* 2000; 379: 214-19.
22. Pećina M, Jelić M, Ivković A, Hudetz D. Gene therapy applications in orthopaedics. *Int Orthop* 2006; 30: 215-6.
23. Pećina M, Vukičević S. Biological aspects of bone, cartilage and tendon regeneration. *Int Orthop* 2007; 31: 719-20.
24. Madry H, Kaul G, Cucchiaroni M i sur. Enhanced repair of articular cartilage defects in vivo by transplanted chondrocytes overexpressing insulin-like growth factor I (IGF-I). *Gene Ther* 2005; 12: 1171-79.
25. Ivković A, Pascher A, Hudetz D i sur. Gene therapy of the musculoskeletal system. *Acta Chir Orthop Traumatol Cech* 2006; 73: 115-22.
26. Ivković A, Pascher A, Hudetz D i sur. Articular cartilage repair by genetically modified bone marrow aspirate in sheep. *Gene Ther* 2010; 17: 779-89.
27. Mainil Varlet P, Aigner T, Brittberg M i sur. Histological assessment of cartilage repair: a report by the Histology Endpoint Committee of the International Cartilage Repair Society (ICRS) *J Bone Joint Surg Am* 2003; 85-A: 45-57.
28. Yeh P, Perricaudet M. Advances in adenoviral vectors: from genetic engineering to their biology. *FASEB* 1997; 11: 615-23.
29. Hardy S, Kitamura M, Harris-Stansil T, Dai Y, Phipps ML. Construction of adenovirus vectors through Cre-lox recombination. *J Virol* 1997; 71: 1842-49.
30. Pascher A, Palmer GD, Steinert A i sur. Gene delivery to cartilage defects using coagulated bone marrow aspirate. *Gene Ther* 2004; 11: 133-41.
31. Kiviranta I, Tammi M, Jurvelin J, Saamanen AM, Helminen HJ. Fixation, decalcification, and tissue processing effects on articular cartilage proteoglycans. *Histochemistry* 1984; 80: 569-73.
32. Eggert FM, Linder JE, Jubb RW. Staining of demineralized cartilage. I. Alcoholic versus aqueous demineralization at neutral and acidic pH. *Histochemistry* 1981; 73: 385-90.
33. Thyberg J. Electron microscopic studies on the initial phases of calcification in guinea pig epiphyseal cartilage. *J Ultrastruct Res* 1974; 46: 206-18.

S U M M A R Y

HISTOLOGIC ASSESSMENT OF TISSUE HEALING OF HYALINE CARTILAGE BY USE OF SEMIQUANTITATIVE EVALUATION SCALE

A. VUKASOVIĆ, A. IVKOVIĆ^{1,2}, D. JEŽEK, I. CEROVEČKI³, D. VNUK⁴, M. KRESZINGER⁴, D. HU-
DETZ^{1,2} and M. PEĆINA³

Department of Histology and Embryology, School of Medicine, University of Zagreb, ¹Department of Orthopedics, Sveti Duh University Hospital, Zagreb, ²Sv. Katarina Special Hospital, Zabok, ³School of Medicine, University of Zagreb and ⁴Department of Surgery, Orthopedics and Ophthalmology, Faculty of Veterinary Medicine, University of Zagreb, Zagreb, Croatia

Introduction: Articular cartilage is an avascular and aneural tissue lacking lymph drainage, hence its inability of spontaneous repair following injury. Thus, it offers an interesting model for scientific research. A number of methods have been suggested to enhance cartilage repair, but none has yet produced significant success. The possible application of the aforementioned methods has brought about the necessity to evaluate their results. The objective of this study was to analyze results of a study of the effects of the use of TGF- β gene transduced bone marrow clot on articular cartilage defects using ICRS visual histological assessment scale.

Methods: The research was conducted on 28 skeletally mature sheep that were randomly assigned to four groups and surgically inflicted femoral chondral defects. The articular surfaces were then treated with TGF- β 1 gene transduced bone marrow clot (TGF group), GFP transduced bone marrow clot (GFP group), untransduced bone marrow clot (BM group) or left untreated (NC group). The analysis was performed by visual examination of cartilage samples and results were obtained using ICRS visual histological assessment scale. The results were subsequently subjected to statistical assessment using Kruskal-Wallis and Mann-Whitney tests.

Results: Kruskal-Wallis test yielded statistically significant difference with respect to cell distribution. Mann-Whitney test showed statistically significant difference between TGF and NC groups ($P=0.002$), as well as between BM and NC groups ($P=0.002$ with Bonferroni correction).

Discussion: Twenty-six of the twenty-eight samples were subjected to histologic and subsequent statistical analysis; two were discarded due to faulty histology technique. Our results indicated a level of certainty as to the positive effect of TGF- β 1 gene transduced bone marrow clot in restoration of articular cartilage defects. However, additional research is necessary in the field. One of the significant drawbacks on histologic assessment of cartilage samples were the errors in histologic preparation, for which some samples had to be discarded and significantly impaired the analytical quality of the others. Defects of structures surrounding the articular cartilage, e.g., subchondral bone or connective tissue, might also impair the quality of histologic analysis. Additional analyses, i.e. polarizing microscopy should be performed to determine the degree of integration of the newly formed tissue with the surrounding cartilage. The semiquantitative ICRS scale, although of great practical value, has limitations as to the objectivity of the assessment, taking into account the analytical ability of the evaluator, as well as the accuracy of semiquantitative analysis in comparison to the methods of quantitative analysis.

Conclusion: Overall results of histologic analysis indicated that the application of TGF- β 1 gene transduced bone marrow clot could have measurable clinical effects on articular cartilage repair. The ICRS visual histological assessment scale is a valuable analytical method for cartilage repair evaluation. In this respect, further analyses of the method value would be of great importance.

Key words: hyaline cartilage, cartilage repair, ICRS visual histological assessment scale