

Osnovna načela snimanja ekstraoralnih fotografija

Sandra Anić - Milošević
Mladen Šlaj
Marina Lapter - Varga

Zavod za ortodonciju
Stomatološkog fakulteta
Sveučilišta u Zagrebu

Sažetak

Moderna stomatologija zahtijeva plan terapije uključujući u to i cijelo pacijentovo lice. Fotografija predstavlja vizualnu referenciju za praćenje promjena koje nastaju tijekom rasta i razvoja, pacijentu omogućuje prikaz vlastitih promjena prije i nakon pojedinog zahvata, a terapeutu daje vizualnu građu koja se može upotrebljavati u nastavne svrhe i kao temelj za daljnja istraživanja. Temelj svake kliničke fotografije podrazumijeva znanje i primjenu tehničkih aspekata fotografije. Fotografije prije i poslije pojedinog zahvata nisu dovoljno pouzdane ako postoji distorzija pojedinih dijelova na jednoj od fotografija. U ovome radu prikazane su najvažnije značajke kod ekstraoralnih frontalnih i lateralnih fotografija koje je potrebno nadzirati ako se želi postići odgovarajuća reprodukcija, primjerice izbor leće, položaj kamere, udaljenost pacijenta i položaj glave. Učinjene su frontalne i lateralne fotografije s različitim položajem glave i kamere kako bi se vidjele razlike na konačnoj fotografiji. Upotrebom lako prepoznatljivih referentnih linija na licu moguće je standardizirati frontalne i lateralne fotografije lica, a samom standardiziranošću medicinske fotografije postaju vriedan dodatak kliničkim kartonima.

Ključne riječi: klinička fotografija, standardizacija.

Acta Stomat Croat
2005; 195-200

STRUČNI RAD
Priljeno: 19. listopada 2004.

Adresa za dopisivanje:

Dr.sc. Sandra Anić -
Milošević
Zavod za ortodonciju
Stomatološki fakultet
Gundulićeva 5, 10 000 Zagreb
e-mail: sanic@sfzg.hr

Uvod

Većina dentofacijalnih promjena prati se uglavnom metodom kefalometrije, u kojoj su strukture mekih česti zabilježene samo u profilu a anteroposteriorni je prikaz onemogućen. Budući da pacijenti ne razumiju vlastiti kefalogram, niti znaju interpretirati kefalometrijsku raščlambu, fotografija predstavlja mnogo konvencionalniju dokumentaciju mekih česti i vizualnu referenciju za praćenje promjena koje nastaju tijekom rasta i razvoja (1). Ona je pouzdan izvor za kvalitativnu ocjenu poslijeoperativnih

rezultata, pacijentu omogućuje prikaz vlastitih promjena prije i nakon pojedinog zahvata, a terapeutu koristi kao vizualna građa u nastavi ili kao temelj za daljnja istraživanja. Sve je veća potreba za takvom vrstom fotodokumentacije u ortodonciji i u mnogim drugim stomatološkim disciplinama (2).

U literaturi je mnogo autora koji potanko opisuju metodu fotografiranja lica. Freehe (3), Gordon i Wander (4), te Bengel (5) daju pregled osnovnih načela fotografije lica, spominju potrebu za standardiziranošću fotografija i navode osnovna načela o poziciji glave, poziciji kamere i osvjetljenju. Williams

(6) opisuje poziciju i osvjetljenje te navodi specifične anatomske referencije za poziciju glave. Larrabee i sur. (7) opisuju fotogrametrijsku metodu, a Farkas, Bryson i Klotz (8) se služe profilnom raščlambom.

Temelj svake kliničke fotografije uključuje potrebne elemente jasnoće, konzistencije i tehničkih vještina. Konzistencija podrazumijeva koncepciju standardiziranja fotografija, što omogućuje njihovu međusobnu usporedbu, osobito kada su učinjene u različitim vremenskim intervalima, a tehnička vještina podrazumijeva znanje i uporabu tehničkih aspekata fotografije (2).

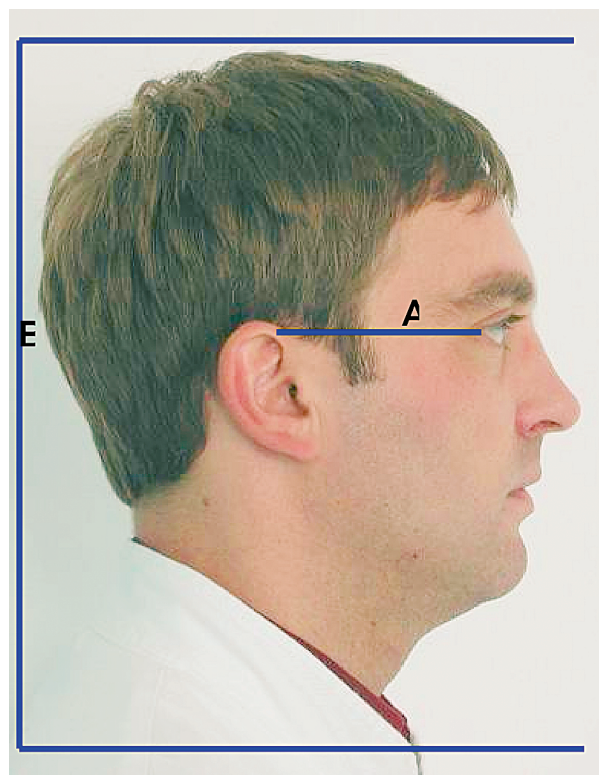
Fotograf bi trebao uzastojati da se pacijent osjeća ugodno za vrijeme fotografiranja, radi bolje kooperativnosti, osobito u djece, koja rijetko mirno sjede. Sve to rezultira i boljom vrsnoćom fotografije. Zato su nužne i vještina i brzina te spretnost kako bi se uhvatio odgovarajući trenutak za fotografiranje (2).

Svrha ovoga rada je razumijevanje osnovnih načela frontalne i lateralne fotografije lica. U ovome radu tendencija je upozoriti na različitosti u udaljenosti, zatim u namještanju glave i kamere prigodom fotografiranja, te na pogreške koje mogu nastati ako se ne držimo standardnoga protokola.

En face i profilna snimka

U ortodontiji se upotrebljavaju tri standardna prikaza fotografije lica. To su: en face, zatim profilna snimka i en face s osmijehom (2).

Kod en face prikaza okvir fotografije u gornjemu dijelu mora obuhvatiti vrh tjemena, a u donjemu dijelu vrat mora biti vidljiv u cijelosti. Kao orijentacija može poslužiti razina udaljenosti između očiju i ušiju i ravnih površina lica, tj. interpupilarna linija mora biti usporedna s vodoravnom ravninom. Udaljenost između vanjskoga canthus oka i linije vlasišta treba biti jednaka na objema stranama. Udaljenost između vanjskoga canthus oka i gornjega ruba uha također mora biti usporedna s vodoravnom ravninom. Ta linija koja je usporedna s Frankfurtom vodoravnicom praktična je, konzistentna, klinička anatomska referencija (8). Obje se linije rabe da bi se utvrdio paralelizam između očiju i vodoravne ravnine kako bi se spriječila nagnutost glave na frontalnom i lateralnom prikazu (9) (slika 1).



Slika 1. Idealan položaj glave kod lateralnoga prikaza. A, spojnica vanjskoga canthus i gornjega dijela uha; B, prikaz onoga što je potrebno vidjeti na lateralnoj fotografiji

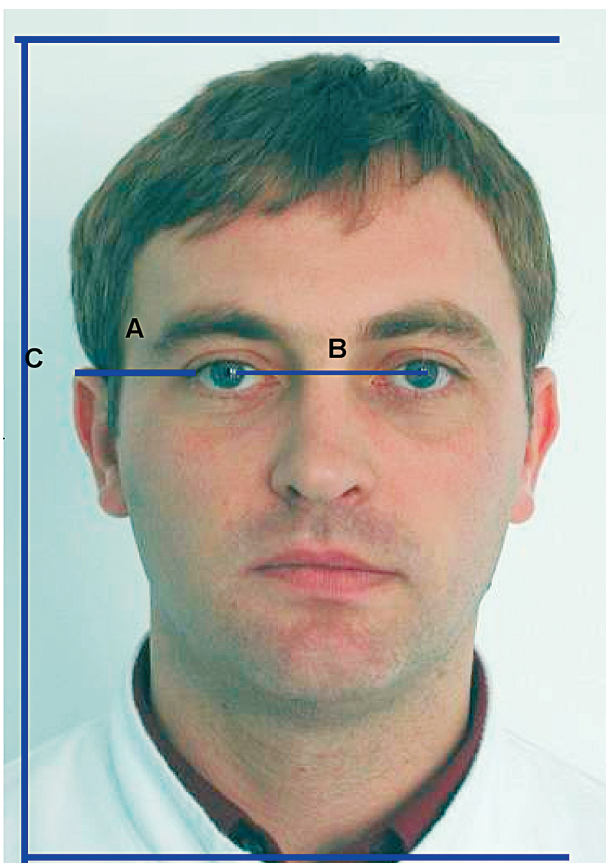Figure 1. Ideal head position for a lateral view. A, outer canthus to superior attachment of ear; B, encompassing area of crown to collarbone

Kod profilnoga prikaza okvir fotografije u gornjemu dijelu obuhvaća vrh tjemena, a u donjemu dijelu vrat također mora biti vidljiv u cijelosti. Udaljenost između vanjskoga canthus oka i gornjega ruba uha treba biti usporedna s vodoravnom ravninom. Na fotografiji treba potpuno biti vidljiv unutarnji i vanjski rub oka te samo jedna strana lica (slika 2). Ako je bilo koji dio suprotne strane lica vidljiv (npr. obrve), to znači da je kamera postavljena preblizu (3, 4).

Fotografija lica sa smiješkom radi se u frontalnom položaju, a pacijent se mora nasmiješiti prirodnim osmijehom (slika 3).

Pozicija glave

Jedna od provjerenih metoda za orijentaciju glave jest "prirodna pozicija glave" koju je u 19. stoljeću



Slika 2. Idealan položaj glave kod frontalnoga prikaza. A, spojnica vanjskoga canthusa i gornjeg dijela uha; B, interpupilarna linija; C, prikaz onoga što je potrebno vidjeti na frontalnoj fotografiji.

Figure 2. Ideal head position for frontal view. A, outer canthus to superior attachment of the ear; B, interpupillary line; C, encompassing area (crown to collarbone)

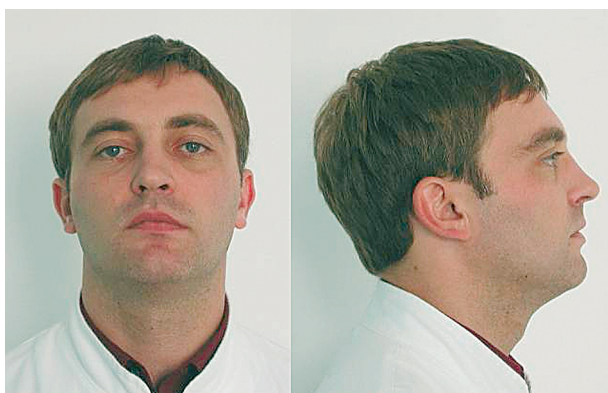definirao Broca kao položaj u kojem se stoji kad je vizualna os u vodoravnoj poziciji (10). Literatura uvelike govori o tome kako je prirodna pozicija glave u korelaciji s kraniofacijalnom morfologijom (11, 12), budućem trendu rasta (13) i respiratornim potrebama (14). Larrabee i sur. su se njome koristili za profilnu raščlambu (7), a Cooke i Wei kombinirali su prirodnu poziciju glave s vodoravnom kod kefalometrijskih raščlamba te zaključili da se radi o vrlo pouzdanoj metodi raščlamba kraniofacijalnog sustava (15). Konceptcija prirodne pozicije glave u ortodonciju je uveden 50-tih godina prošloga stoljeća. Prikazan je kao reproducibilna pozicija te se smatra da je bolje rješenje od intrakranijalnih referentnih linija zbog manje varijabilnosti u odnosu prema pravoj horizontali ili vertikali (16-20). Prirodna pozicija



Slika 3. Prikaz osmijeha
Figure 3. Smile view

glave klinički se postiže tako da se ispitanik prigodom normalnoga, prirodnoga držanja pogleda u zrcalo obješeno na zidu u visini očiju. Zbog toga nije moguće pacijenta fotografirati u dentalnome stolcu, niti u bilo kojem drugom položaju koji nije stojeći (21). Ispitanici se često prigodom fotografiranja namjeste u neprirodnu poziciju, fleksiju ili ekstenziju, a to u dijagnostici daje različite rezultate. Lundström i sur. (16, 18), kako bi izbjegli te probleme, predlažu kao bolju soluciju prirodnu orijentaciju glave. To je pozicija za koju vjeruju da se može postići ako ispitanik gleda u udaljenu točku u visini očiju.

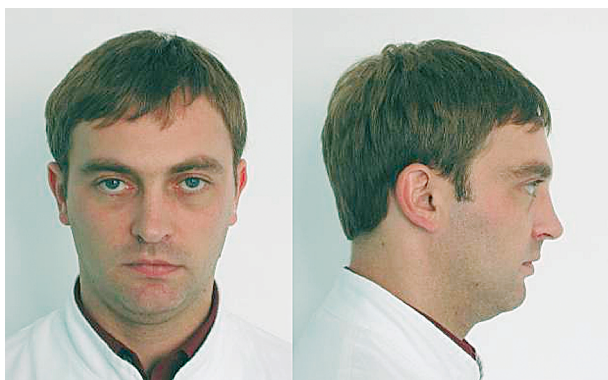Kada konzistentno držanje glave prigodom fotografiranja nije reproducibilno, mogu nastati određene distorzije. Naime, kada je glava pri fotografiranju lagano podignuta (10 stupnjeva iznad FH), čelo i nos mogu izgledati kraći, ravan nos može izgledati kao da ima stanovitu inklinaciju nosne kosti, a brada čak i kad je malena može izgledati kao da je lagano protrudirana. Gornja i donja usna mogu ispasti duže, a vermilion gornje usne smanjen. Takva ekstremno



Slika 4. Frontalni i lateralni prikaz s pomakom glave prema natrag. Brada se čini izbočenom.
Figure 4. Frontal and lateral view by backward tilt of the head. The chin appears prominent

protruzijska pozicija čeljusti s glavom nagnutom prema natrag ostavlja dojam mandibularnoga prognatizma koji se bolje opaža na lateralnoj fotografiji (slika 4).

Slična distorzija u suprotnome smjeru može nastati ako je glava malo spuštена. Tada nos može ispasti duži, gornja i donja usna ispadaju kraće, a vermilion gornje usne je povećan. Širina nosa se malo mijenja, ovisno o poziciji glave, zbog toga što je širina nosa vodoravna mjera te zato manje podložna distorziji nastaloj zbog okomitoga pomaka glave. Takva retrudirana pozicija donje čeljusti s glavom nagnutom prema naprijed naglašava retrognati izgled profila koji je dominantan na lateralnoj fotografiji (slika 5).



Slika 5. Frontalni i lateralni prikaz s pomakom glave prema naprijed. Brada se čini pomaknutom straga.
Figure 5. Frontal and lateral view by forward tilt of the head. The chin appears to be receded

Rotacija glave na frontalnoj fotografiji također utječe na simetriju ostavljajući dojam asimetrije lica (slika 6).



Slika 6. Pomak glave u stranu; prikaz nije simetričan
Figure 6. Lateral head rotation; the view is not symmetrical

Kamera

Ljudski optički sustav mjeri udaljenost s pomoću moždane sposobnosti za mjerenje kuta između očiju koje fokusiraju objekt na daljinu. Fokalna duljina ljudskoga oka iznosi oko 90 mm pa se kod fotografiranja lica rabi leća približno te duljine kako bi se izbjegla distorzija, a fokalna duljina leće između 90 mm i 105 mm prihvatljiva je sve dok je fokalna duljina konzistentna. Uvećanje se namješta na kućištu leće, a konačno fokusiranje učini se odmicanjem i primicanjem kamere gledajući pacijenta kroz vizir. Veličina slike na filmu jedna je desetina bilo čega što se fotografira (2).

Perspektiva je određena udaljenošću između subjekta i ravnine filma. Ako se upotrebljavaju leće različitih fokalnih duljina, udaljenost objekta do kamere biti će određena fokalnom duljinom leće. Općenito,

dobar prikaz onoga što smatramo realnom perspektivom ljudskoga lica omogućuje 105 mm leća. Kod snimanja s objektivima s fiksnom žarišnom duljinom, nakon namještanja udaljenosti snimanja, za objektiv od 105 mm treba snimati s udaljenosti od 3 m, a izoštravanje se provodi primicanjem ili odmicanjem kamere od subjekta.

Širokokutna 55 mm leća daje iskrivljeni prikaz lica jer treba biti fokusirana na udaljenosti koja je preblizu pacijentovu licu. Fotografski se 50-55 mm leća inače klasificira kao "normalna" budući da ima jednak kut pogleda kao ljudsko oko, međutim u perspektivi kod 1-10 povećanja prikazuje "bačvastu" distorziju, kod koje brada i nos izgledaju uvećani uz elongaciju u anteroposteriornu dimenziju te lateralno naglašeno zaobljenje. Ekstremna telefoto leća (300 mm) pak stvara kompresijski tip distorzije, u kojemu ono što je bliže ispada manje stvarajući spljoštenost i smanjujući anteroposteriornu dimenziju.

Idealno je ako je kamera na stativu, jer je tako svaki put kod fotografiranja jednaka udaljenost. Idealna je pozicija kamere kada je linija od sredine leće do očiju usporedna s vodoravnom ravninom i kada je leća centrirana između oba oka.

Kao okomita referencija kod postavljanja kamere u anteroposteriornu poziciju služi se sredina lica. Kod pojedinih facijalnih deformiteta određivanje sredine lica može biti vrlo teško. Kao što je već spomenuto, kada se određuje sredina lica, od pomoći mogu biti: visina obrva, očni kutevi (ili unutarnje komisure, endokantion), nosna krila i vodoravni smjer labijalne fisure (usta), ako su simetrično postavljeni. Primjerice, kod devijacije septuma točka na vrhu nosa (pronasale) i točka na bazi kolumele nosa (subnasale) nisu točno na sredini (2, 21).

Naime, problem nastaje ako kamera nije smještena u određenoj poziciji u odnosu prema pacijentu, što se ne opaža za vrijeme fotografiranja nego tek kada je fotografija gotova. Ako je kamera smještena previsoko, glava će izgledati kao da je nagnuta previše prema naprijed, a donja trećina lica činit će se manjom. Ako je kamera prenisko smještena, glava će izgledati kao da je nagnuta prema natrag, a inače povećana donja trećina lica činit će se kraćom (21) (slika 7).



Slika 7. Nepravilan položaj kamere; kamera prenisko; kamera previsoko

Figure 7. Distorted view caused by incorrect camera position; camera too high; camera too low

Osvjetljenje

S tehničke strane, za izvrsnu je fotografiju prijeko potrebno i dobro osvjetljenje. Vrlo je važno da sustav osvjetljenja bude jednostavan kako bismo ga u različitim vremenskim intervalima mogli reproducirati na isti način, a da on i dalje zadrži svoj standardni izgled. Dva su česta problema koja mogu vrlo lako proizaći iz neprikladne upotrebe osvjetljenja. Prvi je upotreba grubog osvjetljenja koje može zatamniti određeni dio pacijentova lica, obično kao rezultat izravnoga nedifuznog "fleša" koji ima tendenciju da intenzitet tonova učini jednoličnim. Drugi problem nastaje kada je osvjetljenje smješteno tako da iskrivljuje izgled pacijenta. Dva elektronska "fleša" na stativu, namještena pod kutem od 45 stupnjeva tako da stoje malo iznad pacijenta, osiguravaju jednako osvjetljenje na objema stranama lica. Pozadina je također važna, a trebala bi biti bijela papirnata podloga koja omogućuje neutralnu pozadinu.

Pod pojmom standardiziranosti medicinske fotografije podrazumijevaju se snimanje uvijek s iste udaljenosti i s približno iste pozicije. Fotografije u standardnim veličinama kod standardne pozicije glave omogućavaju dodatna mjerenja kraniofacijalnog kompleksa, a samom standardiziranošću medicinske fotografije postaju vrijedan dodatak kliničkim kartonima.

Zaključno se može reći da su u svrhu stomatološke dijagnostike dovoljne slike: en face, en face s osmijehom, te lijevi ili desni profil.

Literatura

1. BISHARA SE, JORGENSEN GJ, JAKOBSEN JR. Changes in facial dimensions assessed from lateral and frontal photographs. Part I-methodology. *Am J Orthod Dentofacial Orthop* 1995; 108: 389-93.
2. FARKAS LG. Anthropometry of the head and face in medicine. New York: Elsevier North Holland Inc, 1981.
3. FREEHE CL. Dental photography. *Funct Orthod* 1985; 2: 34-44.
4. GORDON P, WANDER P. Techniques for dental photography. *Br Dent J* 1987; 162: 307-16.
5. BENGEL W. Standardization in dental photography. *Int Dent J* 1985; 35: 210-7.
6. WILLIAMS R. Positioning and lighting for patient photography. *J Biol Photograph* 1985; 53: 131-43.
7. LARRABEE W, MAUPIN G, SUTTON D. Profile analysis in facial plastic surgery. *Arch Otolaryngol Head Neck Surg* 1985; 111: 682-7.
8. DAVIDSON TM. Photography in facial plastic and reconstructive surgery. *J Biol Photogr Assoc* 1979; 47: 59-67.
9. WILLIAMS R. Positioning and lighting for patient photography. *J Biol Photograph* 1985; 53: 131-43.
10. BROCA M. Sur les projections de la tete, et sur un nouveau procede de cephalometrie. *Bull Soc Anthropol* 1862; 3: 514-44.
11. SOLOW B, TALLGREN A. Natural head position in standing subjects. *Acta Odontol Scand* 1971; 29: 591-607.
12. SOLOW B, TALLGREN A. Dentoalveolar morphology in relation to craniocervical posture. *Angle Orthod* 1977; 47: 157-64.
13. SOLOW B, SIERSBAEK-NIELSEN S. Growth changes in head posture related to craniofacial development. *Am J Orthod* 1986; 89: 132-40.
14. SOLOW B, SIERSBAEK-NIELSEN S, GREVE E. Airway adequacy, head posture, and craniofacial morphology. *Am J Orthod* 1984; 86: 214-23.
15. COOKE MS, WEI SHY. A summary five-factor cephalometric analysis based on natural head posture and true horizontal. *Am J Orthod Dentofacial Orthop* 1988; 93: 213-23.
16. LUNDSTRÖM F, LUNDSTRÖM A. Natural head position as a basis for cephalometric analysis. *Am J Orthod Dentofacial Orthop* 1992; 101: 244-7.
17. MOORREES CFA. Natural head position. In: Jacobson A, Caufield PW., eds, *Introduction to radiographic cephalometry*. Philadelphia: Lea & Febiger; 1985.
18. LUNDSTRÖM A, LUNDSTRÖM F. The Frankfort horizontal as a basis for cephalometric analysis. *Am J Orthod Dentofacial Orthop* 1995; 107: 537-40.
19. BJERIN R. A comparison between the Frankfort horizontal and the sella turcica-nasion line as reference planes in cephalometric analysis. *Acta Odontol Scand* 1957; 15: 1-12.
20. MOORREES CF, KEAN MR. Natural head position: a basic consideration in the interpretation of cephalometric radiographs. *Am J Physiol Anthropol* 1958; 16: 213-34.
21. CLAMAN L, PATTON D, RASHID R. Standardized portrait photography for dental patients. *Am J Orthod Dentofacial Orthop* 1990; 98: 197-05.