

# Osnovne karakteristike mišićno-koštanog ultrazvuka i njegova primjena u reumatologiji

## Basic characteristics of musculoskeletal ultrasound and its application in rheumatology

Nadica Laktašić-Žerjavić

**Sažetak.** Članak daje pregled osnovnih spoznaja važnih u primjeni mišićno-koštanog ultrazvuka kao metode oslikavanja u reumatologiji. Napredak tehnologije u ultrazvučnoj dijagnostici omogućio je visoku osjetljivost i specifičnost dijagnostičkog ultrazvuka u detekciji upale i destruktivnih promjena kod upalnog artritisa. U članku se posebno naglašava primjena dijagnostičkog ultrazvuka nadopunjenog upotrebom doplera u svakodnevnoj kliničkoj praksi liječenja reumatoidnog artritisa, tj. u ranom postavljanju dijagnoze, procjeni aktivnosti upale, donošenju terapijske odluke i praćenju bolesnika s ciljem postizanja remisije bolesti. Također su dane osnovne primjene mišićno-koštanog ultrazvuka u bolesnika sa spondiloartritisom.

**Ključne riječi:** entezitis, osnaženi dopler, reumatoidni artritis, spondiloartritis, ultrazvuk

**Abstract.** In this paper we give some basic information on musculoskeletal ultrasound (MSUS) as a diagnostic imaging method in rheumatology. Through technological advances diagnostic ultrasound has become a highly sensitive and specific method for detecting inflammatory and destructive changes in arthritis. In the article special attention is paid to the diagnostic application of MSUS in clinical practice for an early diagnosis of rheumatoid arthritis and for the assessment of inflammatory activity in order to make therapeutic decision and to attain remission. Also basic information is shown on the application of MSUS in imaging of enthesal inflammation in spondyloarthritis.

**Key words:** enthesitis, power Doppler, rheumatoid arthritis, spondyloarthritis, ultrasonography

Klinika za reumatske bolesti i rehabilitaciju, KBC Zagreb, Zagreb

Prispjelo: 9. 5. 2012.

Prihvaćeno: 4. 9. 2012.

Adresa za dopisivanje:

**\*Prim. dr. sc. Nadica Laktašić-Žerjavić,  
dr. med.**

Klinika za reumatske bolesti i rehabilitaciju,  
KBC Zagreb

Kišpatićeva 12, 10 000 Zagreb

*e-mail:* nadica\_laktasic@yahoo.com

<http://hrcak.srce.hr/medicina>

## UVOD

Dijagnostički ultrazvuk (UZV) neinvazivna je dijagnostička metoda oslikavanja koja ne koristi ionizirajuće zračenje. Zbog sigurnosti za bolesnika, ograničene cijene pretrage, osjetljivosti na promjene i reproducibilnosti postao je neizostavni dio suvremene reumatološke dijagnostike i dobre kliničke prakse. Koristan je u otkrivanju patoloških promjena mekog tkiva oko zgloba i samog zgloba uz prikaz površine kosti. UZV omogućuje

Dijagnostički UZV omogućuje otkrivanje sijela i vrste patoloških promjena pri ozljedama, degenerativnim i upalnim bolestima mišićno-koštanog sustava. U bolesnika s reumatoidnim artritismom otkriva sinovitis već u subkliničkoj fazi, pridonoseći ranom liječenju i boljem ishodu bolesti, te omogućuje procjenu aktivnosti bolesti i učinkovitosti liječenja. Kod spondiloartritisa važan je za prikaz entezitisa.

otkrivanje sijela i vrste patološke promjene pri ozljedama mišićno-koštanog sustava, degenerativnim promjenama te upalnim reumatskim bolestima (reumatoidni artritis – RA, spondiloartritis – SpA). Uz pomoć ultrazvuka vrše se ciljane terapijske i dijagnostičke punkcije te terapijske instilacije lijeka. Kod reumatoidnog artritisa dijagnostički UZV visoke rezolucije nadopunjen osnaženim (*power*) doplerom (PD-UZV) omogućava ranu detekciju sinovitisa (još u subkliničkoj fazi) kroz prikaz izljeva u zglobu, zadebljanja sinovijalne ovojnice zgloba i povećanog protoka u sinovijalnoj ovojnici. Stoga UZV može pomoći u ranom postavljanju dijagnoze i time pridonijeti ranom liječenju te boljem ishodu bolesti. Osjetljiviji je u odnosu na standardni radiogram u detekciji erozija kosti kao ireparabilnih strukturnih promjena zgloba, a nadopunjen osnaženim doplerom (PD) kroz prikaz povećanog protoka na mjestu upale omogućuje procjenu aktivnosti i težine bolesti te praćenje učinkovitosti liječenja<sup>1-7</sup>.

## KAKO NASTAJE ULTRAZVUČNA SLIKA I GDJE SE ŠTO NALAZI NA ULTRAZVUČNOJ SLICI?

Ultrazvuk predstavlja mehaničke valove valne dužine iznad granice čujnosti ljudskog uha (> 20 000

Hz). Najčešće upotrebljavani način prikaza u reumatologiji je B-mod (engl. *brightness mode*). Naziva se još i prikaz u sivoj ljestvici (engl. *grey-scale*). Ultrazvučna sonda generira UZV valove i odašilje ih u tijelo, no ujedno i registrira iz tijela reflektirane UZV valove. Refleksija se zbiva na granici između tkiva. Računalo dobivene informacije iz tkiva pretvara u sliku i prikazuje ih na ekranu monitora. Dakle, pomoću UZV sonde pretražuje se (skenira) određena ravnina u tijelu, a informacija se prikazuje u obliku dvodimenzionalne slike (2D slike) na monitoru. Svaki odjek iz tkiva prikazuje se kao točka čija svjetlina ovisi o jačini odjeka. Tako se nižu redovi točkastih odjeka koji se vraćaju s iste dubine iz tkiva (tj. s istim zakasnjajem) i slažu se u 2D sliku različitih tonova sive boje. Strukture koje se nalaze bliže UZV sondi (bliže površini tkiva) prikazuju se u gornjem dijelu UZV slike, a strukture koje se nalaze udaljenije od UZV sonde (dublje u tkivu) prikazuju se u donjem dijelu UZV slike. Pri prolasku kroz tkivo UZV gubi na svojoj energiji, što predstavlja atenuaciju. Radi atenuacije odjeci iz većih dubina prikazuju se s manjim intenzitetom na ekranu (tj. tamnije), nego istovjetni odjeci koji se vraćaju s manje dubine. Navedena greška umanjuje se pomoću tzv. *time-gain control* funkcije na UZV aparatu. UZV sonde viših frekvencija imaju bolju rezoluciju, no dubina prodiranja im je manja. Obrnuto, UZV sonde s manjom frekvencijom pogodnije su za prikaz dubljih struktura, no njihova rezolucija je manja. U reumatologiji se upotrebljavaju najčešće linearne sonde frekvencije 5 – 20 MHz<sup>1,8</sup>. Pri UZV pretraživanju svaka anatomska struktura mora se prikazati (insonirati) u dvije ravnine okomite jedna na drugu, tj. u uzdužnoj (engl. *longitudinal scan*) i poprečnoj (engl. *transverse scan*) ravnini. EULAR (Europska liga za borbu protiv reumatizma – engl. *European League Against Rheumatism*) je dao jasne smjernice za standardizirani UZV pregled u reumatologiji<sup>9</sup>. Kada je sonda postavljena paralelno s uzdužnom osovinom tijela, anatomske strukture koje se nalaze proksimalno/kranijalno moraju biti prikazane na lijevoj strani ekrana, a kada je sonda postavljena okomito na uzdužnu osovinu tijela, anatomske strukture koje se nalaze medijalno/ulnarно/tibijalno prikazuju se na lijevoj strani ekrana, dok se

strukture koje se nalaze lateralno/radijalno/fibularno prikazuju na desnoj strani ekrana. Standardizacija pretrage znači i da se pojedine strukture prikazuju uvijek na isti način, tj. u točno određenom položaju ultrazvučne sonde i bolesnika uz prikaz koštanih struktura kao smjerokaza ili orijentacijskih točaka (engl. *bony landmarks*). Uz standardiziranost UZV pregleda važna je i sustavnost, tj. za svaki zglobov točno je određen redoslijed pregleda struktura u zglobovu. Navedeno osigurava reproducibilnost pretrage u istog bolesnika, kao i usporedbu s drugim bolesnicima, te povećava osjetljivost i specifičnost metode za detekciju promjena<sup>10,11</sup>.

#### UPOTREBA PD-UZV-A U REUMATOLOGIJI

Danas je UZV pregled u reumatologiji nezamisliv bez doplera (engl. *Doppler mode*). Dopler se bazira na Dopplerovu učinku koji opisuje povećanje frekvencije pri refleksiji UZV-a od objekta koji se kreće prema sondi, i obrnuto, smanjenje frekvencije kada se objekt kreće od sonde. Dopler u boji (engl. *Colour Doppler*; CD) kombinira Dopplerov učinak s prikazom u živom vremenu, tj. informacija s doplera integrira se sa slikom u svojoj ljestvici, a protok je kodiran bojom. Crveni signal označava protok prema sondi, a plavi od sonde. Za detekciju protoka malih brzina u malim krvnim žilama koristi se PD-UZV. Ovdje se protok prikazuje samo jednom bojom (crvenom), neovisno o smjeru protoka u odnosu na sondu. PD-UZV posebno je važan u reumatologiji za detekciju protoka u sinovijalnoj ovojnici zglobova i tetiva, tj. za detekciju sinovitisa. Pri PD-UZV pregledu potrebno je ispravno podesiti osjetljivost aparata na znakove protoka (tzv. *gain*) te imati "mirnu ruku", kako se ne bi pojavio lažno pozitivan potok, i ne pritiskati sondom tkivo, kako bi se izbjegao lažno negativan nalaz protoka. Prikazivanjem protoka na PD-UZV razlikujemo eksudativni od proliferativnog sinovitisa, a uz primjenu PD-UZV-a možemo pratiti učinkovitost liječenja (negativizacija protoka na PD-UZV-u)<sup>1,8,9,12,13</sup>.

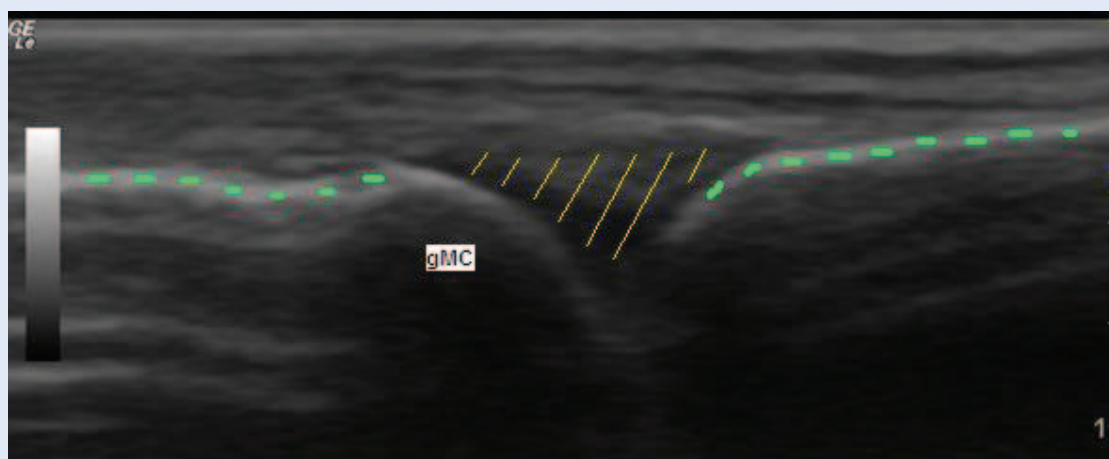
#### ŠTO JE TO EHOGENOST?

Pojedine tkivne strukture imaju različitu gustoću i jačinu točkastih odjeka na sivoj ljestvici UZV slike, odnosno različitu ehogenost. Ehogenost, odnosno

intenzitet ultrazvučnog odjeka pojedine tkivne strukture, može se stupnjevati od anehogenog, hipoehogenog, izoehogenog, hiperehogenog do ehogenog, ovisno u kojoj mjeri pojedina struktura reflektira UZV snop prema UZV sondi. Što je ehogenost neke strukture jača, to ona u većoj mjeri reflektira UZV snop prema sondi i prikazuje se svjetlije na slici. Ehogene strukture u potpunosti blokiraju daljnji prolaz UZV zraka uglavnom refleksijom, pa se prikazuju u potpunosti bijelo na slici (npr. kost, kalcifikati u mekom tkivu i metalna strana tijela). Anehogene strukture dozvoljavaju nesmetani prolaz UZV zraka, stoga se prikazuju jednolično crno na ekranu (npr. hijalina hrskavica, serozni sinovijalni izljev ili svježa krv). Budući da se radi o relativnoj, a ne o apsolutnoj mjeri, dogovorno se ehogenost svih struktura opisuje u odnosu na tkivo jetre. Izoehogene strukture su iste ehogenosti kao i tkivo jetre. Hipoehogene strukture u odnosu na tkivo jetre prikazuju se tamnije na ekranu (npr. mišić), a hiperehogene svjetlije (npr. vezivne strukture kao što su tetiva, ligament, zglobna čahura). Često se pri UZV pregledu ehogenost pojedine strukture opisuje u odnosu na susjedne strukture ili očekivani normalni nalaz, pa su hipoehogene tamnije, a hiperehogene svjetlije u odnosu na susjedne strukture ili normalan nalaz<sup>1,14,15</sup>.

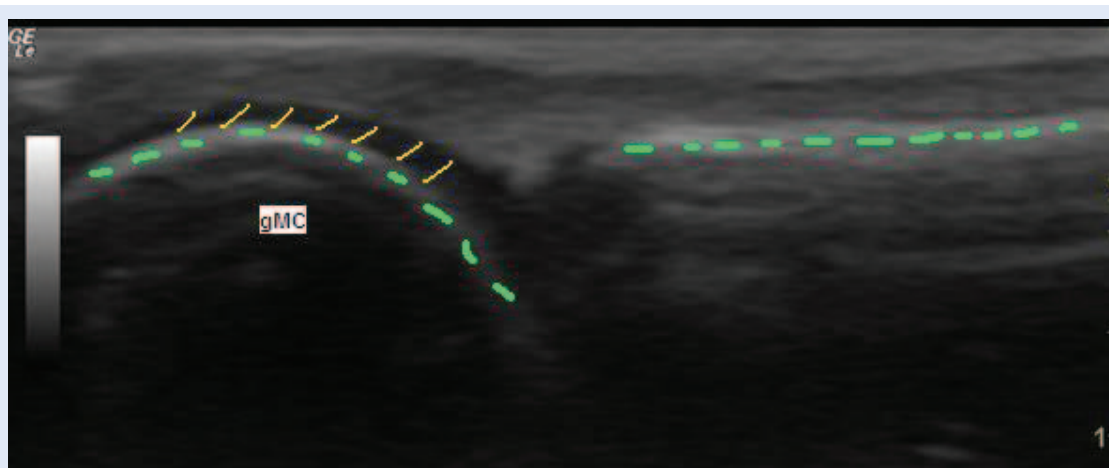
#### KAKO SE POJEDINE ANATOMSKE STRUKTURE PRIKAZUJU NA ULTRAZVUČNOJ SLICI?

*Koža i potkožno tkivo* uvijek predstavljaju prvi sloj na UZV slici, jer je to sloj tkiva koji je najpovršnije smješten, tj. najbliže UZV sondi. Epidermis i dermis prikazuju se kao tanki hiperehogeni sloj, dok se potkožno masno tkivo prikazuje hipoehogeno i prožeto je zakrivljenim hiperehogenim vezivnim pregradama (septima). *Mišić* se prikazuje uglavnom hipoehogeno jer se mišićne niti prikazuju na taj način. Vezivno tkivo oko mišića i unutar mišića (epimizij, perimizij i endomizij) prikazuje se hiperehogeno. Na uzdužnom presjeku mišić je hipoehogen s brojnim paralelnim hiperehogenim linearnim odjecima, dok na poprečnom presjeku hiperehogeni točkasti odjeci odgovaraju perimiziju i krvnim žilama. *Tetive* se prikazuju kao izrazito hiperehogene fibrilarne strukture. U zdravoj tetivi sve fibrile teku paralelno u odnosu na uzdužnu



**Slika 1.** MCP zglob šake – uzdužni prikaz s dorzalne/ekstenzorne strane u položaju ekstenzije zgloba uz uredan nalaz (površina kosti označena kratkim zelenim linijama, zglobni prostor označen dugim žutim linijama, gMC – glavica metakarpalne kosti)

**Figure 1** MCP joint of the hand – normal finding on the dorsal longitudinal scan in extended position of the joint (bone surface marked with short green lines, joint space marked with long yellow lines, gMC – metacarpal head)

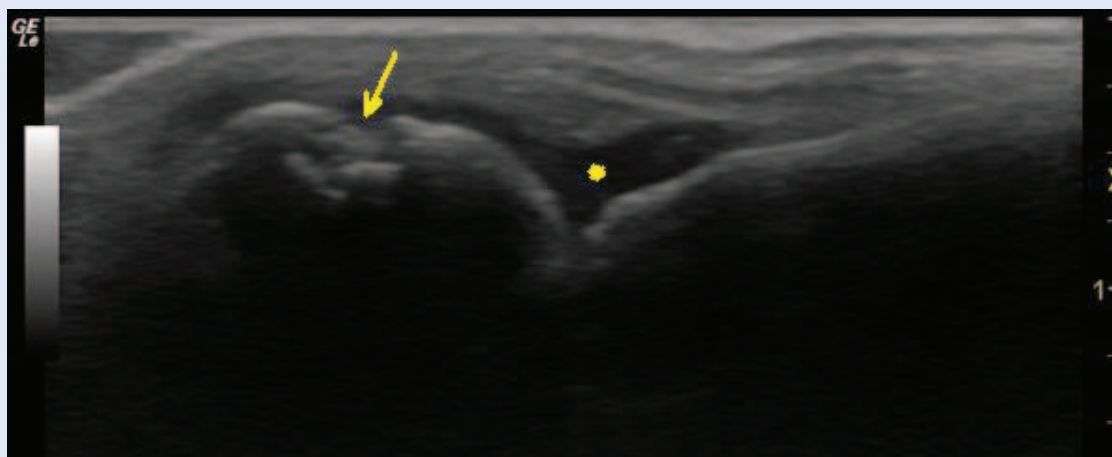


**Slika 2.** MCP zglob šake – uzdužni prikaz s dorzalne/ekstenzorne strane u položaju fleksije zgloba uz uredan nalaz (površina kosti označena zelenim linijama, zglobna hrskavica označena žutim linijama, gMC – glavica metakarpalne kosti)

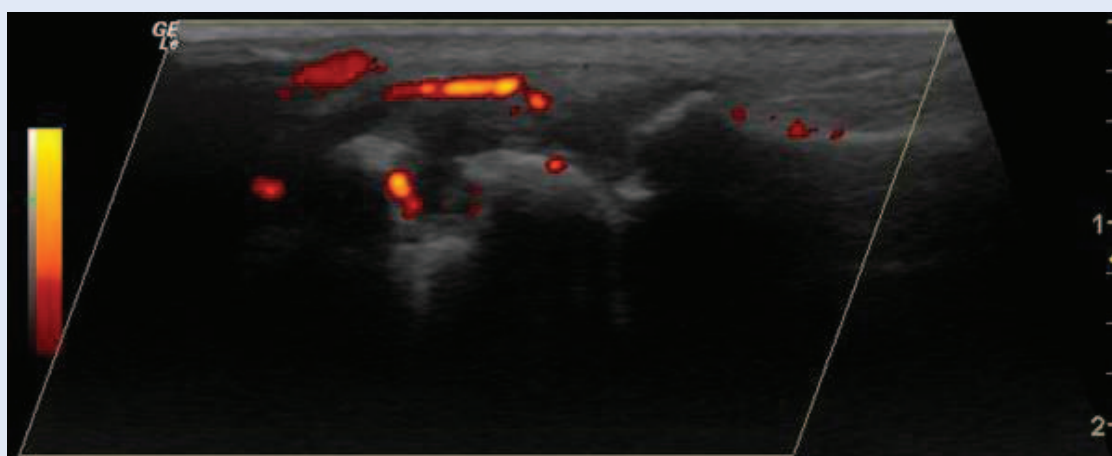
**Figure 2** MCP joint of the hand – normal finding on the dorsal longitudinal scan in flexed position of the joint (bone surface marked with green lines, joint cartilage marked with yellow lines, gMC – metacarpal head)

osovinu tetive, a između tetivnih niti nalazi se vrlo mala količina hipoehogenog tkiva. Oko zdrave tetive u pravilu nema izljeva i rubovi tetive su pravilni. Na poprečnom UZV presjeku tetiva se prikazuje kao okrugla ili ovalna struktura s gustim točkastim uzorkom koji odgovara poprečnom presjeku tetivnih niti. *Sinovijalna ovojnica* u zdravom zglobovima ne prikazuje se pomoću UZV-a jer je tanka i u njoj nema detektibilnog protoka na PD-UZV. *Hijalina hrskavica* prikazuje se anehogeno i homogeno, pravilnih je rubova i prati površinu kosti zglobnog tijela. U zdravoj hrskavici nema va-

skularizacije ili drugih lezija. *Vezivna hrskavica* se za razliku od hijaline prikazuje hiperehogeno (npr. labrum glenoida). *Kost* se prikazuje kao ehogena oštra linija bez prekida u kontinuitetu. Na UZV slici se prikazuje samo površina kosti iza koje nastaje akustična sjena. To je razlog da je kost ograničavajući čimbenik pri ultrazvučnom pregledu, jer se strukture smještene iza kosti i sama unutrašnjost kosti ne vide ultrazvukom, odnosno nalaze se u području akustične sjene. *Burza* se najčešće normalno ne prikazuje na UZV. Ako se prikaže, normalna burza ima hiperehogeni vezivni zid



**Slika 3.** MCP zglob šake – uzdužni prikaz s dorzalne/ekstenzorne strane u položaju fleksije zgloba uz prikaz manjeg izljeva u zglobu i erozije glavice MC kosti (erozija kosti označena strelicom, izljev u zglobu označen zvjezdicom)  
**Figure 3** MCP joint of the hand – finding of the bone erosion and joint effusion on the dorsal longitudinal scan in flexed position of the joint (bone erosion marked with arrow, joint effusion marked with an asterisk)



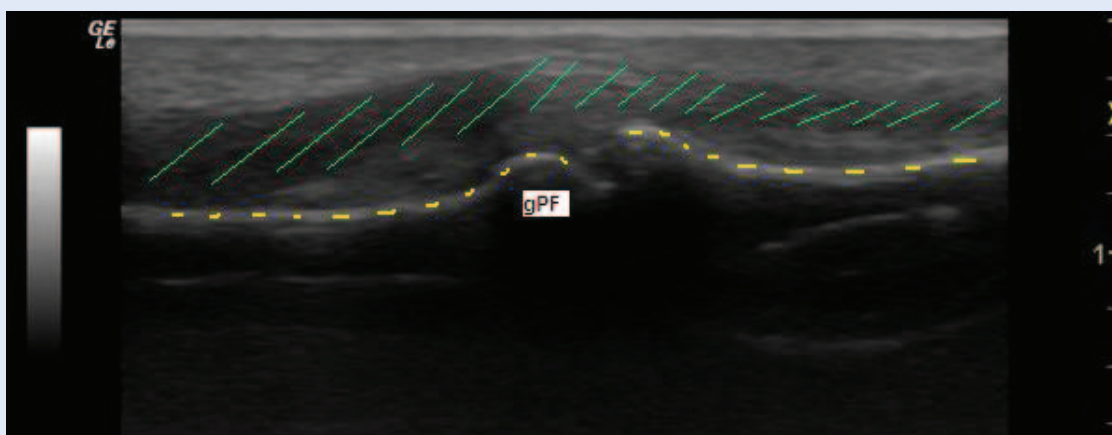
**Slika 4.** MCP zglob šake – uzdužni prikaz s dorzalne/ekstenzorne strane zgloba uz prikaz protoka na PD 2. stupnja  
**Figure 4** MCP joint of the hand – finding of the PD grade 2 synovitis on the dorsal longitudinal scan of the joint

unutar kojeg se nalazi tek tanki anehogen i homogen sloj tekućine debljine 1 – 2 mm. *Krvne žile* se prikazuju kao kompresibilne hipo ili anehogene cjevaste (tubularne) strukture. Protok u krvnim žilama može se jasno prikazati na CD/PD i time ih razlikovati od cističnih struktura. Arterije usprkos kompresiji pulsiraju, dok vene pokazuju jednoličan protok. Obično ih prati i živac<sup>1,15</sup>.

#### KAKO SE PRIKAŽUJU OSNOVNI PATOLOŠKI PROCESI U REUMATOLOGIJI?

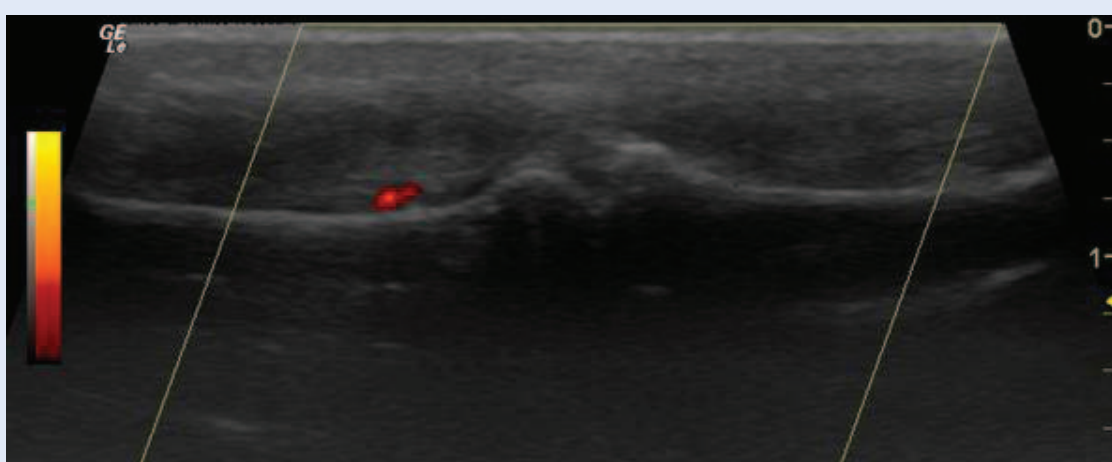
UZV tehnika pregleda zglobova u reumatologiji uključuje pregled anatomskih struktura u B-modu (sivoj ljestvici) i detekciju protoka pomoću doplerskih modaliteta, primarno PD-UZV. UZV je

osjetljiv instrument za detekciju promjena u oko-zglobnim i zglobnim mekotkivnim strukturama, kao i na površini kosti. Radna skupina za procjenu ishoda u reumatologiji, odnosno OMERACT UZV radna skupina (engl. OMERACT – *The Outcome Measures in Rheumatology Ultrasound Group; The OMERACT US group*) publicirala je 2005. godine konsenzus kojim su jasno definirani osnovni patološki procesi u upalnom artritisu<sup>16</sup>. *Izljev* je definiran kao abnormalan hipoehogeni ili anehogeni intraartikularni sadržaj koji je pomičan i kompresibilan, bez PD-UZV signala. *Sinovijalna hipertrofija* predstavlja abnormalano hipoehogeno intraartikularno tkivo koje nije pomično, slabo je kompresibilno i unutar kojeg se može prikazati



**Slika 5.** PIP zglob šake – uzdužni prikaz s palmarne/fleksorne strane uz uredan nalaz (površina kosti označena kratkim žutim linijama, fleksorna tetiva označena dugim zelenim linijama, gPF – glavica proksimalne falange)

**Figure 5** PIP joint of the hand – normal finding on the palmar longitudinal scan of the joint (bone surface marked with short yellow lines, flexor tendon marked with long green lines, gPF – head of the proximal phalanx)



**Slika 6.** PIP zglob šake – uzdužni prikaz s palmarne/fleksorne strane uz prikaz minimalne količine izljeva u zglobu i protoka na PD 1. stupnja

**Figure 6** PIP joint of the hand – finding of the PD grade 1 synovitis on the palmar longitudinal scan of the joint

PD-UZV signal. *Tenosinovitis* je hipoehogeno ili anehogeno zadebljano tkivo, s ili bez prisutnosti izljeva između tetive i ovojnice tetive koje se prikazuje na dvije okomite ravnine i može pokazivati znakove protoka na PD-UZV. *Entezopatija* predstavlja gubitak normalne fibrilarne strukture tetive (ili ligamenta) koja je hipoehogena i/ili zadebljana na pripoju za kost, što se potvrđuje u dvije okomite ravnine te može pokazivati znakove protoka na PD-UZV, dok koštane promjene uključuju entezofite, erozije ili nepravilnosti površine kosti. Ponekad se prikazuju i hiperehogena žarišta unutar tetive koja predstavljaju kalcifikacije. *Erozija* je intraartikularni prekid kontinuiteta površine kosti koji se prikazuje u dvije okomite ravnine<sup>16</sup>.

#### DIJAGNOSTIČKI UZV KOD REUMATOIDNOG ARTRITISA

UZV je koristan u dijagnostici i praćenju bolesnika s reumatoidnim artritisom. Osjetljivost UZV u detekciji sinovijalne upale može se značajno unaprijediti korištenjem PD-UZV, radi prikaza protoka u sinoviji. Angiogeneza i hipervaskularizacija sinovijalne membrane predstavljaju glavni patološki mehanizam odgovoran za invazivna svojstva reumatoidnog panusa<sup>17-19</sup>, stoga postoji jasan odnos između aktivnosti upale i sinovijalne vaskularizacije, što čini procjenu protoka PD-UZV pouzdanim načinom procjene aktivnosti sinovitisa<sup>20</sup>. Pri pregledu potrebno je koristiti linearnu sondu visoke

rezolucije i frekvencije od najmanje 10 MHz, uz mogućnost korištenja PD-UZV. UZV pregled u RA važan je za postavljanje dijagnoze (posebno u ranoj fazi bolesti), procjenu aktivnosti bolesti, odnosno praćenje učinkovitosti različitih modaliteta terapije (sustavne terapije standardnim i biološkim bolest modificirajućim lijekovima kao i intraartikularne primjene glukokortikoida), procjenu ishoda bolesti (radiološke progresije) te za potvrdu remisije bolesti<sup>21-25</sup>.

Stoga PD-UZV može pomoći u svakodnevnoj kliničkoj praksi pri postavljanju dijagnoze RA, donošenju terapijske odluke i praćenju bolesnika s reumatoidnim artritismom s ciljem postizanja remisije bolesti, potvrđivanja remisije bolesti i procjeni ishoda bolesti. No nema opće prihvaćenog UZV protokola za pregled zglobova kod RA<sup>26</sup>. Uobičajeno se UZV-om vrši procjena ručnih (RC) zglobova, metakarpofalangealnih (MCP) zglobova šaka, proksimalnih interfalangealnih (PIP) zglobova šaka i metatarzofalangealnih (MTP) zglobova stopala, kako u ranoj, tako i u etabliranoj bolesti. Standardizirani UZV prikaz navedenih zglobova uključuje točno pozicioniranje sonde i bolesnika pri pregledu te sistematičnost pregleda zglobova. Za pregled RC zgloba najčešće se koristi sagitalni uzdužni prikaz s dorzalne/ekstenzorne strane zgloba u ravnini s 3. metakarpalnom kosti. Sagitalni uzdužni prikaz s dorzalne/ekstenzorne i palmarne/fleksorne strane MCP zgloba u položaju ekstenzije zgloba koristi se za prikaz izljeva i sinovijalne hipertrofije te protoka na PD, dok se prikazom s dorzalne/ekstenzorne strane u položaju fleksije zgloba može bolje detektirati prisutnost erozija u zglobu. Sagitalni uzdužni prikaz PIP zgloba u položaju ekstenzije zgloba može se vršiti s dorzalne/ekstenzorne strane ili s palmarne/fleksorne strane. Istraživanja ukazuju da je prikaz MCP i PIP zgloba s fleksorne/palmarne strane osjetljiviji za prikaz sinovitisa<sup>27</sup>. Sagitalni uzdužni prikaz s dorzalne/ekstenzorne strane i/ili plantarne/fleksorne strane MTP zgloba u položaju ekstenzije zgloba koristi se za prikaz izljeva i sinovijalne hipertrofije te protoka na PD-UZV. Erozijske se bolje vizualiziraju s plantarne strane. Pri pregledu MTP zgloba 5. prsta za punu evaluaciju potrebno je zglob pregledati sa svih strana posebice radi detekcije erozija. Također, ponekad je radi dorzal-

ne subluksacije MTP zglobova UZV pregled moguće učiniti jedino s plantarne/fleksorne strane. Kako je pregled svih navedenih zglobova vremenski zahtjevan, osmišljeni su različiti UZV protokoli i bodovni sustavi kojima se pokušao broj pregledanih zglobova smanjiti na reprezentativan broj koji će biti dovoljno osjetljiv za detekciju sinovitisa i dobro korelirati s općom aktivnosti bolesti te biti pogodan za primjenu u svakodnevnoj kliničkoj praksi<sup>21,28-30</sup>.

U navedenim UZV protokolima i bodovnim sustavima sinovitis se procjenjuje semikvantitativno, kako na sivoj ljestvici, tako i pomoću PD-UZV (PD-UZV sinovitis stupanj 0 – 3; 0 – odsutan, nema signala; 1 – blagi sinovitis, prikaz jednog ili nekoliko pojedinačnih signala; 2 – umjereni sinovitis, konfluirajući signali; 3 – teški sinovitis, signali prisutni u više od 50 % površine zgloba)<sup>21,28-30</sup>. Erozijske i tenosinovitis najčešće se ocjenjuju kao prisutni ili odsutni. Pri postavljanju dijagnoze u ranoj fazi bolesti bez obzira na postojeće UZV bodovne sustave svakako je uputno pregledati trenutno bolne i otečene zglobove. Naredo i suradnici, predložili su pojednostavljeni 12-zglobni PD-UZV protokol za procjenu opće upalne aktivnosti u RA, koji uključuje oba ručna zgloba, 2. i 3. MCP i PIP zglob šaka te oba koljena<sup>29</sup>. Nedostatak ovog protokola je što ne uključuje MTP zglobove od kojih je čini se najvažnije pregledati 2. i 5. MTP zglob<sup>29,31</sup>. Backhaus i suradnici predložili su još pojednostavljeniji 7-zglobni PD-UZV protokol (tzv. Njemački UZV7 protokol; engl. *German US7 score*) koji uključuje pregled RC zgloba, 2. i 3. MCP i PIP zgloba te 2. i 5. MTP zgloba, no samo na klinički dominantno zahvaćenoj šaci i stopalu<sup>32,33</sup>. Autori navode da je za njegovo izvođenje potrebno do 20 minuta. Navedeni indeks pogodan je u svakodnevnoj kliničkoj praksi. Dobro korelira s aktivnosti bolesti (Sedimentacijom eritrocita, SE; C-reaktivnim proteinom, CRP; indeksom aktivnosti bolesti 28, engl. *Disease Activity Score 28*; DAS28), te omogućuje praćenje učinkovitosti terapije<sup>32,33</sup>. U istraživanjima PD-UZV procjena aktivnosti bolesti pokazuje statistički značajno bolju povezanost s radiografskom progresijom (napredovanjem erozivnih promjena zglobova) u odnosu na klinički pregled i laboratorijske pokazatelje upalne aktivnosti (SE, CRP, DAS28), čime PD-UZV

predstavlja osjetljivu i pouzdanu metodu u procjeni ishoda i dugoročnom praćenju bolesnika s reumatoidnim artritisom<sup>23</sup>. Također UZV pregled uz aplikaciju PD-a važan je u diferencijaciji između aktivne i inaktivne upale u bolesnika s kliničkom remisijom bolesti te se time uvodi i pojam ultrazvučne remisije bolesti<sup>24,34</sup>. Usporedba između UZV-a i drugih dijagnostičkih metoda, klasičnog radiograma, kompjutorizirane tomografije, magnetske rezonancije te scintigrafije kosti tehnicijem potvrdila je vrijednost UZV-a u detekciji sinovijalne upale uz značajno poboljšanje senzitivnosti i specifičnosti korištenjem doplerske tehnologije<sup>35-37</sup>. PD-UZV i MR nedvojbeno su značajno osjetljiviji u detekciji sinovitisa i erozija u odnosu na klinički pregled i konvencionalne RTG snimke. Istraživanja ukazuju da je osjetljivost PD-UZV-a i MR-a podjednaka u detekciji sinovitisa<sup>36</sup>, stoga je u slučaju urednog konvencionalnog RTG nalaza za potvrdu ili isključenje dijagnoze upalnog artritisa neophodno učiniti PD-UZV pregled. Na slikama 1 do 6 prikazan je UZV nalaz MCP i PIP zglobova šaka uz prikaz urednog nalaza i osnovnih patoloških promjena (izljeva, erozija i pozitivnog protoka na PD).

#### ULTRAZVUČNI PRIKAZ ENTEZITISA U SPONDILOARTRITISU

UZV omogućuje prikaz osnovnih patoloških promjena u SpA, tj. prikaz entezitisa, erozija kosti, sinovitisa, burzitisa i tenosinovitisa. UZV ne može prikazati osteitis koji je također važna patološka promjena u SpA jer se UZV-om ne prikazuju promjene ispod površine kosti. UZV prikaz erozija kosti, sinovitisa, burzitisa i tenosinovitisa ne razlikuje se između RA i SpA. Glavna razlika na osnovi koje se ove dvije bolesti ultrazvučno razlikuju je entezitis. Kod entezitisa na svojoj ljestvici prikazuju se akutne i kronične upalne promjene te strukturno oštećenje enteze. Prikazuju se gubitak normalne fibrilarne strukture tetive koji može biti praćen zadebljanjem tetive, zatim intersticijske promjene u tetivi u vidu kalcifikacija i fibroznih promjena te promjene na periostu u obliku erozija i entezofita. Pomoću PD-UZV-a prikazuje se abnormalna vaskularizacija enteze u području insercije za kost, što je ujedno i glavna razlika između upalnih i degenerativnih promjena enteze (ente-

zitis vs. entezopatija)<sup>38</sup>. Još uvijek nije razvijen općeprihvaćen bodovni sustav za procjenu entezitisa u SpA. Čini se najboljom kombinacija semikvantitativne procjene strukturnih i upalnih promjena na svojoj ljestvici i PD uz potrebu odabira entezi za evaluaciju<sup>38,39</sup>. Pri odabiru može se orijentirati prema bolesniku u smislu pregleda trenutno bolnih i/ili otečenih enteza ili gledati reprezentativne enteze za SpA. Također nije jasna i uloga UZV procjene entezitisa u predviđanju ishoda SpA<sup>38,39</sup>.

#### ZAKLJUČAK

Dijagnostički UZV nadopunjen PD-UZV-om predstavlja dragocjenu dijagnostičku metodu oslikavanja u reumatologiji, te nalazi svoju primjenu u svakodnevnoj kliničkoj praksi dijagnostike i liječenja reumatskih bolesti, uključujući upalni artritis.

#### LITERATURA

1. Wakefield RJ, D'Agostino MA. *Essential applications of musculoskeletal ultrasound in rheumatology*. Expert Consult Premium Edition. Philadelphia: EULAR Saunders Elsevier; 2010;370.
2. Hayashi D, Guermazi A, Hunter DJ. Osteoarthritis year 2010 in review: imaging. *Osteoarthritis Cartilage* 2011;19:354-60.
3. Fornage BD. The case for ultrasound of muscles and tendons. *Semin Musculoskelet Radiology* 2000;4:375-91.
4. Bruyn GAW, Schmidt WA. How to perform ultrasound-guided injections. *Best Pract Res Clin Rheumatol* 2009; 23:269-79.
5. Backhaus M. Ultrasound and structural changes in inflammatory arthritis: synovitis and tenosynovitis. *Ann N Y Acad Sci* 2009;1154:139-51.
6. Farrant MJ, O'Connor PJ, Grainger AJ. *Advanced imaging in rheumatoid arthritis*. Part 1, synovitis. *Skeletal Radiol* 2007;36:269-79.
7. D'Agostino MA. Ultrasound imaging in spondyloarthropathies. *Best Pract Res Clin Rheumatol* 2010;24:693-700.
8. Schmidt WA, Backhaus M. What the practising rheumatologist needs to know about the technical fundamentals of ultrasonography. *Best Pract Res Clin Rheumatol* 2008;22:981-99.
9. Backhaus M, Burmester GR, Gerber T, Grassi W, Mac-hold KP, Swen WA et al. Guidelines for musculoskeletal ultrasound in rheumatology. *Ann Rheum Dis* 2001;60: 641-9.
10. Laktašić-Zerjavić N, Perić P. Standardised ultrasound scanning of the shoulder – normal and basic pathological findings. *Reumatizam* 2010;57:54-61.
11. Laktašić-Zerjavić N. Standardised ultrasound scanning of the elbow. *Reumatizam* 2010;57:62-7.
12. McNally EG. Ultrasound of the small joints of the hands and feet: current status. *Skeletal Radiol* 2008;37: 99-113.



13. Iagnocco A, Epis O, Delle Sedie A. Ultrasound imaging for the rheumatologist. XVII. Role of colour Doppler and power Doppler. *Clin Exp Rheumatol* 2008;26:759-62.
14. Ihnatsenka B, Boezaart AP. Ultrasound: Basic understanding and learning the language. *Int J Shoulder Surg* 2010;4:55-62.
15. Laktašić-Zerjavić N, Perić P. Ultrasonographic semiology-correlation between anatomy and sonography of musculoskeletal tissue. *Reumatizam* 2011;58:85-93.
16. Wakefield RJ, Balint PV, Szkudlarek M. Musculoskeletal ultrasound including definitions for ultrasonographic pathology. *J Rheumatol* 2005;32:2485-7.
17. Pap T, Distler O. Linking angiogenesis to bone destruction in arthritis. *Arthritis Rheum* 2005;52:1346-8.
18. FitzGerald O, Bresnihan B. Synovial membrane cellularity and vascularity. *Ann Rheum Dis* 1995;54:511-5.
19. Koch AE. Angiogenesis: implications for rheumatoid arthritis. *Arthritis Rheum* 1998;41:951-62.
20. Lindblad S, Hedfors E. Intraarticular variation in synovitis: local macroscopic and microscopic signs of inflammatory activity are significantly correlated. *Arthritis Rheum* 1985;28:977-86.
21. Ellegaard K, Torp-Pedersen S, Terslev L, Danneskiold-Samsoe B, Henriksen M, Bliddal H. Ultrasound colour Doppler measurements in a single joint as measure of disease activity in patients with rheumatoid arthritis – assessment of concurrent validity. *Rheumatology* 2009;48:254-7.
22. Iagnocco A, Filippucci E, Perella C. Clinical and ultrasonographic monitoring of response to adalimumab treatment in rheumatoid arthritis. *J Rheumatol* 2008;35:35-40.
23. Naredo E, Collado P, Cruz A. Longitudinal power Doppler ultrasonographic assessment of joint inflammatory activity in early rheumatoid arthritis: predictive value in disease activity and radiologic progression. *Arthritis Rheum* 2007;57:116-24.
24. Saleem B, Brown AK, Keen H. Should imaging be a component of rheumatoid arthritis remission criteria? A comparison between traditional and modified composite remission scores and imaging assessments. *Ann Rheum Dis* 2011;70:792-8.
25. Perić P, Laktašić-Zerjavić N. The value of sonography and power Doppler in the detection of early arthritis. *Reumatizam* 2011;58:94-104.
26. Dougados M, Jousse Jolin S, Mistretta F. Evaluation of several ultrasonography scoring systems of synovitis and comparison to clinical examination: Results from a prospective multicenter study of Rheumatoid Arthritis. *Ann Rheum Dis* 2010;69:828-33.
27. Vlad V, Berghea F, Libianu S. Ultrasound in rheumatoid arthritis: volar versus dorsal synovitis evaluation and scoring. *BMC Musculoskelet Disord* 2011;12:124.
28. Stone M, Bergin D, Whelan B, Maher M, Murray J, McCarthy C et al. Power Doppler ultrasound assessment of rheumatoid hand synovitis. *J Rheumatol* 2001;28:1979-82.
29. Naredo E, Rodríguez M, Campos C. Validity, reproducibility, and responsiveness of a twelve-joint simplified power Doppler ultrasonographic assessment of joint inflammation in rheumatoid arthritis. *Arthritis Rheum* 2008;59:515-22.
30. Ellegaard K, Torp-Pedersen S, Terslev L, Danneskiold-Samsoe B, Henriksen M, Bliddal H et al. Ultrasound colour Doppler measurements in a single joint as measure of disease activity in patients with rheumatoid arthritis assessment of concurrent validity. *Rheumatology* 2009;48:254-7.
31. Naredo E, Bonilla G, Gamero F. Assessment of inflammatory activity in rheumatoid arthritis: A comparative study of clinical evaluation with grey scale and power Doppler ultrasonography. *Ann Rheum Dis* 2005;64:375-81.
32. Backhaus M, Ohrndorf S, Kellner H. Evaluation of a novel 7-joint ultrasound score in daily rheumatologic practice: a pilot project. *Arthritis Rheum* 2009;61:1194-201.
33. Van der Heijde DM, van 't Hof M, van Riel PL, van de Putte LB. Development of a disease activity score based on judgment in clinical practice by rheumatologists. *J Rheumatol* 1993;20:579-81.
34. Smolen JS, Aletaha D. Monitoring rheumatoid arthritis. *Curr Opin Rheumatol* 2011;23:252-8.
35. Backhaus M, Kamradt T, Sandrock D. Arthritis of the finger joints: a comprehensive approach comparing conventional radiography, scintigraphy, ultrasound, and contrast-enhanced magnetic resonance imaging. *Arthritis Rheum* 1999;42:1232-45.
36. Terslev L, Torp-Pedersen S, Savnik A. Doppler ultrasound and magnetic resonance imaging of synovial inflammation of the hand in rheumatoid arthritis: a comparative study. *Arthritis Rheum* 2003;48:2434-41.
37. Szkudlarek M, Narvestad E, Klarlund M, Court-Payen M, Thomsen HS, Ostergaard M. Ultrasonography of the metatarsophalangeal joints in rheumatoid arthritis: comparison with magnetic resonance imaging, conventional radiography, and clinical examination. *Arthritis Rheum* 2004;50:2103-12.
38. D'Agostino MA. Ultrasound imaging in spondyloarthropathies. *Best Pract Res Clin Rheumatol* 2010;24:693-700.
39. D'Agostino MA, Said-Nahal R, Hacquard-Bouder C. Assessment of peripheral enthesitis in spondyloarthropathies by ultrasonography combined with power Doppler: a cross-sectional study. *Arthritis Rheum* 2003;48:523-33.