

# Klinička primjena ekstrakorporalnog udarnog vala u liječenju kalcificirajućeg tendinitisa ramena: fokusirani vs. radijalni udarni val

## Clinical application of extracorporeal shock wave therapy in the treatment of shoulder calcific tendinitis: focal vs. radial shock waves

Viviana Avancini-Dobrović<sup>1\*</sup>, Ivan Pavlović<sup>2</sup>, Ljubinka Frlan-Vrgoč<sup>1</sup>, Tea Schnurrer-Luke-Vrbanić<sup>1</sup>

<sup>1</sup>Centar za fizikalnu i rehabilitacijsku medicinu, KBC Rijeka, Rijeka

<sup>2</sup>Klinički zavod za radiologiju, KBC Rijeka, Rijeka

Prispjelo: 16. 1. 2012.

Prihvaćeno: 8. 5. 2012.

Adresa za dopisivanje:

**Mr. sc. Viviana Avancini-Dobrović, dr. med.**

Centar za fizikalnu i rehabilitacijsku medicinu, KBC Rijeka

Tome Strižića 3, 51 000 Rijeka

e-mail: fizikalna@kbc-rijeka.hr

<http://hrcak.srce.hr/medicina>

**Sažetak. Cilj:** Usporedba učinkovitosti radijalnoga (RUV) i fokusiranoga udarnoga vala (FUV) u liječenju kalcificirajućega tendinitisa ramena. Kalcificirajući tendinitis rotatorne manžete ramena čest je problem u fizijatriji i ortopediji. Lezija se često nalazi u tetivi supraspinatusa, blizu inercije mišića, u tzv. kritičnoj zoni. Bolesnici su uglavnom liječeni konzervativno nesteroidnim antireumaticima i analgeticima, lokalnim infiltracijama, fizikalnom terapijom te rjeđe kirurškim zahvatima. Bolno rame dovodi do funkcijske onesposobljenosti te ponekad do nekontroliranog uzimanja lijekova. Posljednjih dvadesetak godina u fizikalnoj terapiji sve se češće upotrebljava udarni val u liječenju kalcificirajućih tendinopatija. **Metode:** Ispitali smo djelovanje RUV-a i FUV-a na 60 bolesnika s kalcificirajućim tendinitisom ramena, podijeljenih u dvije skupine po 30 ispitanika. Uz udarni val primijenjena je krioterapija i medicinske vježbe. Bolesnici su pregledani prije početka terapije, po završenoj terapiji i nakon 6 mjeseci. Uzete su mjere opsega pokreta (MOP) i subjektivna procjena bola prema tzv. vizualno-analognoj ljestvici bola (VAS). Radiološko snimanje učinjeno je prije provođenja terapije i 6 mjeseci nakon terapije. **Rezultati:** Studija je pokazala učinkovitost terapije udarnim valom. Razina statističke značajnosti određena je ONE way ANOVA testom. **Rasprava:** Liječenje udarnim valom u bolesnika s kalcificirajućim tendinitisom rotatorne manžete dovodi do povećanja opsega pokreta i smanjenja bolnog podražaja. Radiološki je dokazano smanjenje veličine kalcifikacija nakon liječenja RUV-om i FUV-om, a kod određenoga broja bolesnika koji su tretirani FUV-om došlo je do potpune regresije kalcifikata. Samo kod FUV-a došlo je do statistički značajnoga smanjenja gustoće kalcifikata. **Zaključak:** U liječenju kalcificirajućeg tendinitisa ramena dokazana je učinkovitost obiju vrsti udarnog vala, sa statistički značajno boljim rezultatima FUV-a.

**Ključne riječi:** kalcificirajuća tendinopatija, rame, terapija udarnim valom

**Abstract. Aim:** Comparison of effectiveness focal versus radial extracorporeal shock wave therapy in the treatment of shoulder calcific tendinitis. Shoulder calcified lesions of the rotator cuff are a common problem in physiatric and orthopedic practice. The lesions are mostly located in the supraspinatus tendon, close to the insertion area in the critical zone. Patients are usually treated conservatively by nonsteroid antiinflammator drugs, analgesic drugs, local injections, physiotherapy and rarely by applying surgical procedures. Painful shoulder gives rise to functional disabilities and may sometimes lead to pharmacological overuse. In the last twenty years, extracorporeal shock wave therapy (ESWT) has been frequently used in the treatment of calcified tendinopathies. **Methods:** We have evaluated the effectiveness of radial and focused ESWT on the group of 60 patients with calcific tendinitis of the shoulder, divided into two groups of 30 patients. Cryotherapy, medical exercises and ESWT were applied. Patients were examined before the beginning of the treatment, immediately after the treatment and 6 months later. The treatment included measurement of the range of motion (ROM) and subjective assessment of pain intensity with visual analogue scale (VAS). X-ray was done before and 6 month after treatment. **Results:** The study has shown the efficiency of the treatment with ESWT. The level of statistical significance was determined with ONE way ANOVA test. **Discussion:** ESWT applied to patients

with shoulder calcific lesions of the rotator cuff resulted in pain relief and increase in the range of motion. As shown by X-ray, these results were followed by decrease in the size of the rotator cuff calcifications after treatment by radial and focused ESWT. In some patients treated with focused ESWT a complete regression of calcification was observed. Only in patients treated with focused ESWT a statistical significant decrease of calcifications density was observed. **Conclusion:** In the treatment of shoulder calcific tendinitis the effectiveness of both types of shock waves has been proved, with statistically significantly better results from the focused shock wave.

**Key words:** calcified tendinopathies, extracorporeal shock wave therapy, shoulder

## UVOD

Kalcificirajući tendinitis ramena čest je poremećaj koji se očituje nakupljanjem kalcijeva hidroksiapatita u području hvatišta tetiva rotatorne manžete ramena za kost. Lezija se često nalazi u tetivi supraspinatusa, blizu insercije u tzv. kritičnoj zoni<sup>1-3</sup>. Etiologija nije poznata. Češće se javlja u žena. Incidencija varira od 2,5 % do 20 % asimptomatskih bolesnika i oko 50 % bolesnika s bolnim ramenom. Prosječna životna dob oboljelih je između 40 i 50 godina<sup>3,4</sup>. Kao posljedica izbijanja kalcifikata na burzalnu stranu dolazi do parcijalne rupture rotatorne manžete, dok je potpuna ruptura rotatorne manžete nešto rjeđa. Patogeneza bolesti je nepoznata. U početnom stupnju formiranja depozita kalcija bolesnik može biti bez simptoma ili se žali na bol i lokalnu osjetljivost. Kalcijeve soli mogu se resorbirati ili povećati novim naslagama. Zbog iritacije okolnih tkiva povećanim masama kalcijevih soli javlja se bolni podražaj, koji može biti izrazito velikog intenziteta. Bol često nastaje naglo nakon minimalne traume ili opterećenja, te se širi u područje hvatišta deltoidnoga mišića i smanjuje pokretljivost ramena. Za vrijeme resorpcije kalcifikata nastaje vaskularna proliferacija uz porast intratendinoznoga tlaka, što također uzrokuje bol. Dodatni je bol zbog povećanja volumena tetive koja se sada sudara s korakoakromijalnim lukom. Radio-loška snimka pokazuje depozit kalcija koji nije u dodiru s kosti, različita je intenziteta i različite veličine. Bolesnici su uglavnom liječeni konzervativno, fizikalnom terapijom, analgeticima i lokalnim infiltracijama<sup>3,4</sup>.

Početkom devedesetih godina u liječenju raznih kroničnih stanja na mekim tkivima lokomotorno-

ga sustava počeo se primjenjivati udarni val (UV; engl. *Extracorporeal shockwave therapy* – ESWT). Dahmen je 1992. prvi opisao UV u liječenju kalcificirajućih tendinopatija<sup>5</sup>. UV je najčešće primjenjivan kod bolnoga ramena (sindrom rotatorne manžete, kalcificirajući tendinitis), epikondilitisa lakta, plantarnoga fascitisa, petnoga trna, upale Ahilove tetive<sup>6-11</sup>. Puls tlaka velike amplitude generira se izvan bolesnikova tijela, a njegova se energija koncentrira na ciljano područje u tijelu. Aplikatori UV-a mogu biti fokusirani (FUV) ili radi-

U bolesnika s kalcificirajućim tendinitisom ramena, nakon provedene terapije fokusiranim i radijalnim udarnim valom, dokazano je statistički značajno, kratkoročno i dugoročno poboljšanje u smanjenju bolnog podražaja, te u povećanju opsega pokreta ramenog zgloba.

jalni (RUV). Kinetička energija pretvara se u akustičnu energiju valova visoke amplitude, kratkoga trajanja i nagloga povećanja tlaka.

FUV konvergiraju u jednu središnju točku zvanu žarište ili *spot* (točka) u kojoj se očituje maksimalna tlačna energija. Dubina prodiranja može se precizno odrediti u zoni između 5 – 60 mm ispod površine kože, a ovisi o promjeru aplikatora i frekvenciji. Osnovni terapijski parametri FUV-a su: gustoća energije, broj udara tijekom jedne aplikacije i frekvencija. Najvažniji terapijski parametar predstavlja gustoća energije<sup>1</sup>.

Kod nefokusiranih udarnih valova ili RUV-a energija se s površine aplikatora radijalno širi u tkivo. Nadalje, najveća je energija na površini aplikatora, te se najjače osjeća na koži i u potkožnom tkivu, s proporcionalnim slabljenjem do najvećega dosega u dubinu od 35 mm. Radijalnom primjenom ne iskorištavaju se toliko destruktivne sposobnosti udarnoga vala, koliko trofičke sposobnosti i izazivanje hiperemije. Cilj tretmana je pojačanje vaskularizacije i pospješene prirodno-*wash-outa* organizma. Osnovni terapijski parametri koji se određuju kod RUV-a su: pritisak koji aplikator generira na tkivo, izražen u barima, broj udara tijekom jedne aplikacije i frekvencija izbijanja. Najvažniji terapijski parametar predstavlja tlak.

Pozitivan val odgovoran je za direktno djelovanje UV-a i očituje se u području tkiva različitih gustoća, kao što su meka tkiva i mineralizirana tkiva. Budući da kalcifikati ne posjeduju organiziranu strukturu tipa protein-minerali, oni su fragilniji od koštanoga tkiva. Visoki tlak i kratko vrijeme uspinjanja uzrokuju vrlo veliku napetost na površini, te se struktura materijala lomi. Negativan val korespondira s lokalnom redukcijom tlaka, te nastaju kavitacijski mjehuri. Pritisak i energija u mjehuru snažno narastu, te dolazi do prskanja mjehura. Ti kolapsi generiraju nove udarne valove. Interakcija između udarnih valova i mjehura naslonjenih na površinu tkiva generiraju mlazove tekućine (*water jets*). Tako kreirani mlazovi tekućine u dodiru s površinom materijala ili tkiva kreiraju otvore u površini<sup>12,13</sup>. Najčešće spominjani biološki učinci djelovanja UV su reakcijska hiperemija, angiogeneza, stimulacija fibroblasta, tenocita, osteoblasta i hondrocita, te mehanizam mehanodestrukcije<sup>14,15</sup>. Zbog hiperemije i neoangiogeneze olakšana je reapsorpcija kalcifikata. Osim mehanodestrukcije, kod RUV-a dolazi do pojačane hiperemije i mikrocirkulacije, što olakšava prirodni *wash-out* organizma<sup>12</sup>. Analgetski učinak udarnoga vala objašnjava se hiperstimulacijskom analgezijom. Posljednjih godina pojavljuju se i studije koje dokazuju pozitivno djelovanje udarnoga vala na koštano cijeljenje, ali uglavnom na eksperimentalnim životinjama<sup>16-18</sup>.

#### MATERIJALI I METODE

Ispitana je skupina od 60 bolesnika s kalcificirajućim tendinitisom ramena, podijeljenih u dvije skupine po 30 ispitanika.

Skupinu 1 čini 30 bolesnika u dobi od 28 do 58 godina, prosječne životne dobi od 52,2 godine, a tretirana je RUV-om (BTL-5000®, Columbia, USA, ISO and CE certified, approved by the US FDA). Korištena je frekvencija 10 Hz, tlak 3 bara, broj udara 2000, s 3 – 5 tretmana u razmaku od tjedan dana. Osim RUV-a provedene su medicinske vježbe i krioterapija.

Skupinu 2 čini 30 bolesnika u dobi od 33 do 58 godina, prosječne životne dobi od 54,8 godina, a tretirana je FUV-om (STORZ MEDICAL DUOLITH® SD1). Korištena je frekvencija od 6 Hz, gustoća energije 0,10 mJ/mm<sup>2</sup>, broj udara 1 000, 3 – 5 tre-

tmata u razmaku od tjedan dana. Osim FUV-a provedene su medicinske vježbe i krioterapija. Bolesnici su pregledani prije početka terapije, po završenoj terapiji i nakon 6 mjeseci. Uzete su mjere opsega pokreta (MOP): elevacija u zglobovima ramenoga obruča u skapularnoj ravnini, te vanjska i unutarnja rotacija ramenog zgloba. Subjektivna procjena osjećaja bola analizirana je prema tzv. vizualno-analognoj ljestvici (skali) bola, izraženo u centimetrima (VAS bola, cm): od 0 cm – bez bola do 10 cm – maksimalni bol<sup>19,20</sup>. Učinjeno je radiološko snimanje prije terapije i 6 mjeseci nakon terapije. Uspjeh liječenja UV-om pratio se mjerenjem veličine i gustoće kalcifikata. Veličina kalcifikacija ocijenjena je po Bosworthu na sljedeći način: a) mala veličina – promjera < 0,5 cm; b) srednja veličina – promjera 0,5 – 1,5 cm; c) velika – promjera > 1,5 cm<sup>21</sup>. Gustoća kalcifikacija ocijenjena je po Gaertneru na sljedeći način: a) istaknut/gust kalcifikat; b) kalcifikat slabe gustoće s jasnim konturama; c) kalcifikat slabe gustoće/prozračan<sup>21</sup>.

#### Statistička analiza

Prikupljeni podaci obrađeni su pomoću programa za statističku obradu podataka Statistica 9.1. (StatSoft Inc., Tulsa, USA). Za prikaz srednjih vrijednosti dobi, VAS-a bola i opsega pokreta korištena je aritmetička sredina i standardna devijacija. U komparacijskoj analizi korištena je ANOVA za ponavljana mjerenja (engl. *Repeated measures ANOVA*) i Wilcoxonov test. Rezultati su smatrani statistički značajnima na razini  $P < 0,05$ .

#### REZULTATI

Srednja životna dob bolesnika s kalcificirajućim tendinitisom ramena koji su sudjelovali u ovom ispitivanju bila je u prvoj skupini 52,2 ± 10,3 godine, a u drugoj skupini 54,8 ± 13,3 godine. Većina bolesnika je ženskoga spola, u prvoj skupini 67 %, u drugoj skupini 73 %. U naših ispitanika kalcificirajući tendinitis češće je zahvaćao desno rame, u prvoj skupini u 60 % bolesnika, a u drugoj skupini u 53 % bolesnika.

Subjektivna procjena osjećaja bola prema VAS-u za RUV pokazala je statistički značajnu regresiju bola. Na početku terapije srednja vrijednost VAS-a je 4,7 ± 2 cm, nakon terapije iznosi 2,6 ± 1,9 cm,

a šest mjeseci nakon terapije iznosi  $2,4 \pm 2,3$  cm. Navedeno je statistički značajno na razini  $P < 0,001$ . Kod primjene FUV-a subjektivna procjena osjećaja bola prema VAS-u pokazala je statistički značajnu regresiju bola, s prosječno  $6,2 \pm 1,8$  cm prije terapije na  $3,5 \pm 1,6$  cm nakon terapije, te na  $1,4 \pm 1,9$  cm šest mjeseci nakon terapije, što je statistički značajno na razini  $P < 0,001$  (slika 1).

Po provedenoj terapiji i kod RUV-a i FUV-a došlo je do poboljšanja opsega pokreta u zglobovima ramenoga obruča, u pokretu elevacije ruke u skapularnoj ravnini. Također je došlo do poboljšanja opsega pokreta unutarnje i vanjske rotacije u ramenom zglobu. Poboljšanje svih mjerenih pokreta potvrđeno je sa statistički značajnim porastom na razini  $P < 0,001$  (slika 2), no bolji rezultati postignuti su kod primjene FUV-a.

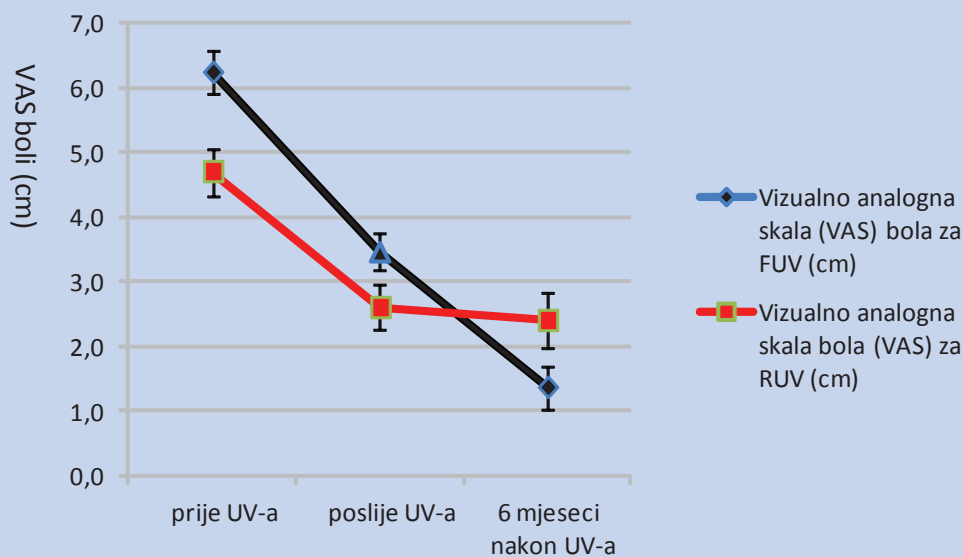
Konačno, veličina kalcifikacija ocijenjena po Bosworthu rezultirala je statistički značajnim smanjenjem kalcifikata kod liječenja s RUV-om i FUV-om, od srednje vrijednosti prije terapije 2(b) na 1(a) nakon 6 mjeseci, što predstavlja statističku značajnost na razini  $P < 0,001$  (slika 3 i 4).

Gustoća kalcifikacija ocijenjena po Gaertneru pokazala je smanjenje gustoće kalcifikata kod FUV-a, od srednje vrijednosti prije terapije 1(a) na 2(b) nakon 6 mjeseci, što je statistički značajno na ra-

zini  $P < 0,001$ , dok smo nakon primjene RUV-a dokazali povećanu gustoću uz smanjenu veličinu kalcifikata (slika 3 i 4).

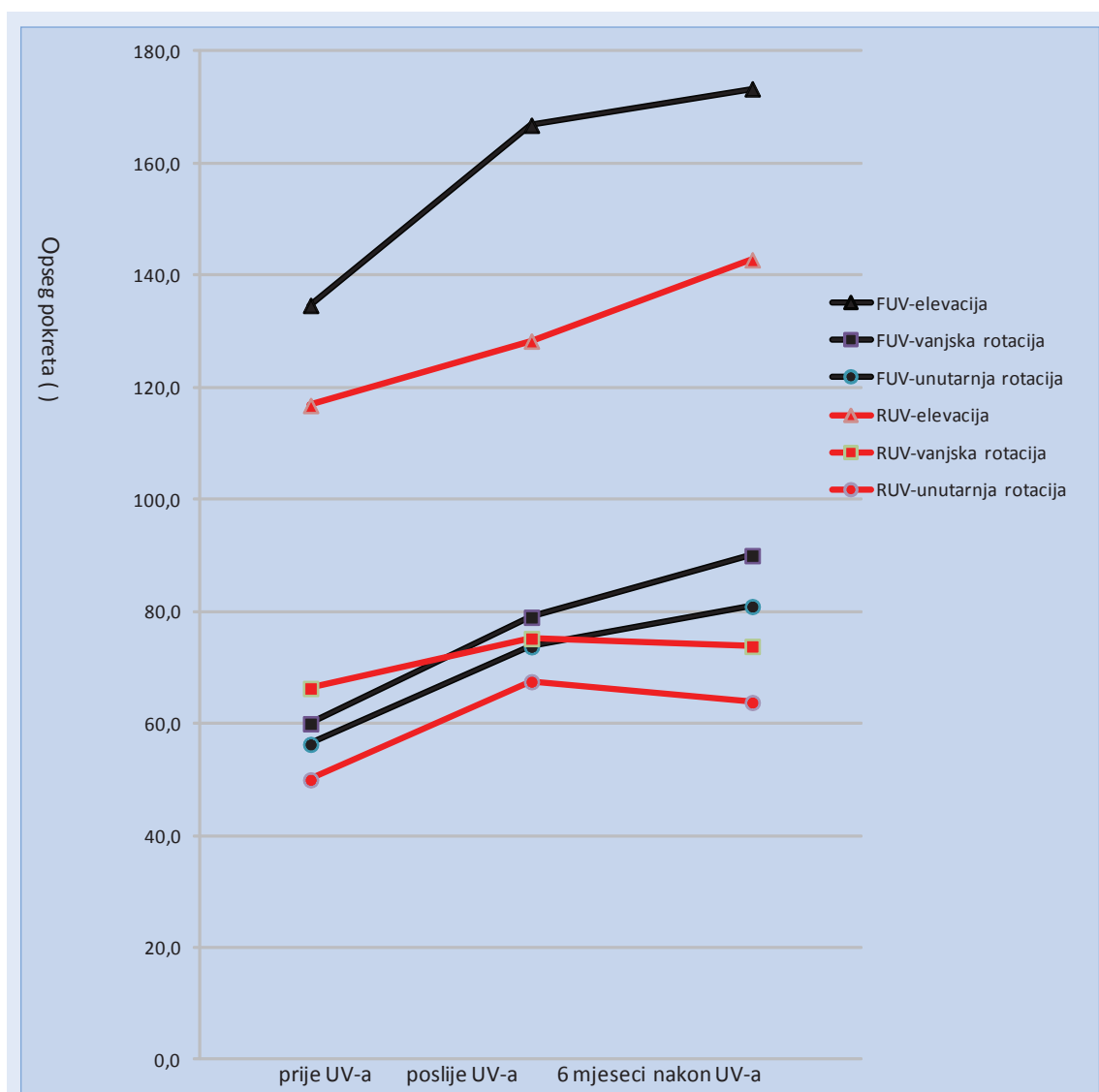
## RASPRAVA

Bolesnici s kalcificirajućim tendinitisom rotatorne manžete uglavnom su liječeni konzervativno nesteroidnim antireumaticima i analgeticima, fizikalnom terapijom, te topičkim aplikacijama kortikosteroida. Kada bol postane kroničan ili ponavljajući, nakon konzervativnoga liječenja, pristupa se artroskopiji ili otvorenim kirurškim zahvatima, s ciljem odstranjenja depozita kalcija, a ponekad se učini i subakromijalna dekompresija. Kao alternativa spomenutim postupcima UV se pokazao kao djelotvorna metoda liječenja kalcificirajućih tendinopatija ramena, prije kirurškoga zahvata<sup>22</sup>. Mehanizam djelovanja udarnih valova nije u potpunosti razjašnjen. Neki autori objašnjavaju njegovo analgetsko djelovanje preko zatvaranja vrata bolnom podražaju na razini leđne moždine (*gate control* teorija) stimulacijom perifernih osjetnih živaca. *In vitro* studije pokazale su kako gustoća energije niža od  $0,12$  mJ/mm<sup>2</sup> uzrokuje unutarstanična oštećenja, što rezultira povećanom permeabilnošću membrane<sup>23,24</sup>. To može uzrokovati depolarizaciju živaca. Dokazano je



**Slika 1.** Vizualno-analognu ljestvicu bola VAS (cm), prije i nakon terapije radijalnim udarnim valom (RUV) i fokusiranim udarnim valom (FUV), sa statistički značajnom razlikom ( $P < 0,001$ )

**Figure 1** Pain visual analogue scale (cm), before and after radial extracorporeal shock wave therapy (rESWT) and focal extracorporeal shock wave therapy (fESWT), with statistical significance ( $P < 0,001$ )



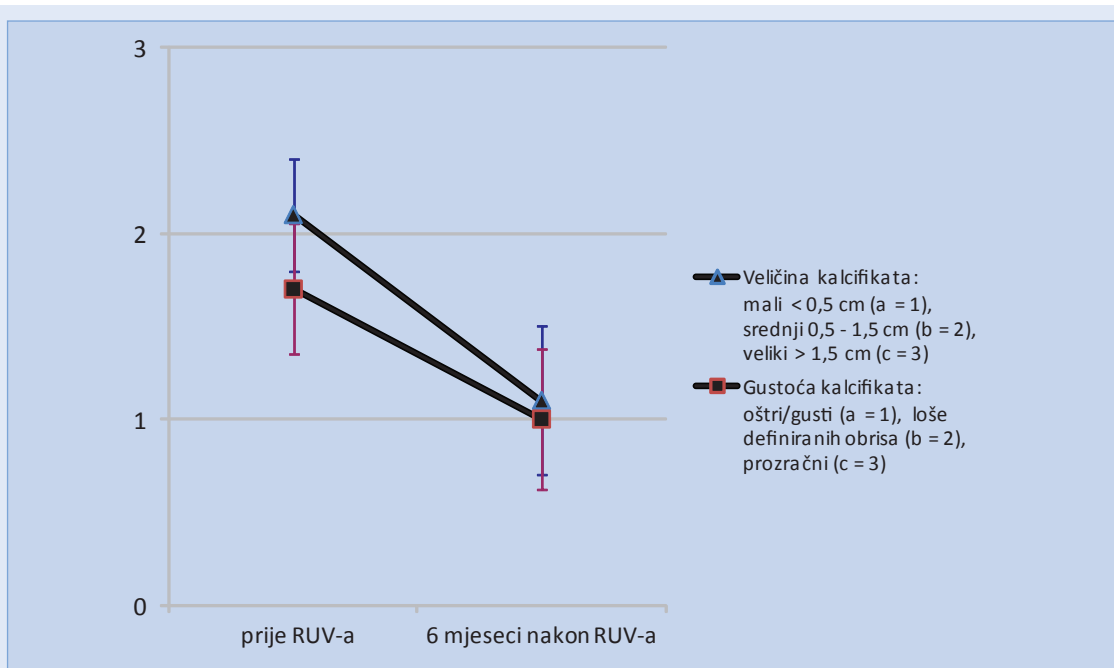
**Slika 2.** Mjere opsega pokreta elevacije, unutarnje i vanjske rotacije u ramenom zglobu, prije i nakon terapije radijalnim (RUV) i fokusiranim udarnim valom (FUV), sa statistički značajnom razlikom ( $P < 0,001$ )

**Figure 2** Range of movement in elevation, internal and external rotation of shoulder joint, before and after radial extracorporeal shock wave therapy (rESWT) and focal extracorporeal shock wave therapy (fESWT), with statistical significance ( $P < 0,001$ )

kako UV utječe i na druge stanice, poput neutrofila. Lokalno oštećenje stanica uzrokuje citokini-ma posredovanu povećanu vaskularizaciju<sup>25</sup>. Postoje histološki dokazi direktnoga učinka UV-a na vaskularni endotel<sup>26</sup>. Od 1992. godine, kada je Dahmen prvi opisao liječenje kalcificirajuće tendinopatije s UV-om, mnogo je studija dokazalo pojavu mehaničke destrukcije kalcifikacija na ramenu, s olakšanom reapsorpcijom putem hipereimije i neoangiogeneze<sup>5,12,14,15,27,28</sup>.

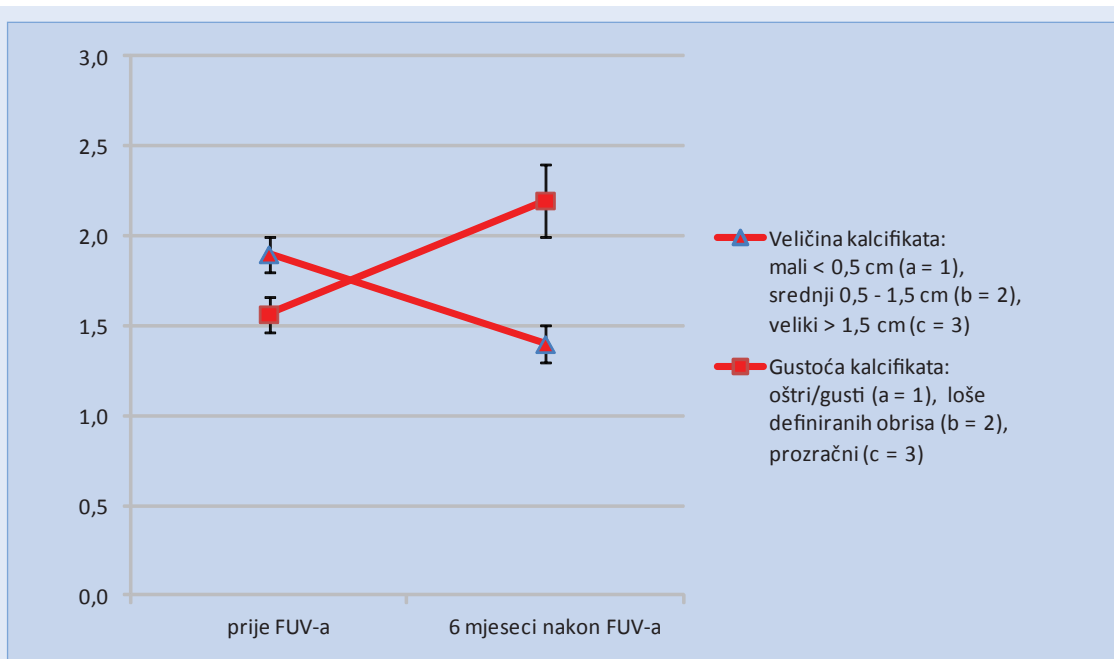
No po našim saznanjima, kao i u radu Storeheima i skupine autora, do danas ima malo randomizira-

nih i kontroliranih studija o mogućim neposrednim i dugotrajnim učincima RUV-a, ali je potvrđen njegov pozitivan učinak na kalcificirajuće tendinopatije ramena<sup>29-31</sup>. Nadalje, nema objavljenih istraživanja o usporedbi djelovanja RUV-a i FUV-a na kalcificirajuće tendinopatije<sup>29</sup>. U našem ispitivanju, rezultate smo dobili nakon 3 do 5 tretmana s RUV-om i FUV-om, u razmaku od po tjedan dana. Terapija UV-om dovela je do vrlo dobre i brze regresije bola kod RUV-a i FUV-a, što odgovara rezultatima u drugim objavljenim istraživanjima<sup>29-31</sup>, no valja napomenuti da je kod FUV-a



**Slika 3.** Veličina kalcifikacija, ocijenjena po Bosworthu, te gustoća kalcifikacija, ocijenjena po Gaertneru, prije i nakon liječenja radijalnim (RUV) udarnim valom, sa statistički značajnim smanjenjem veličine kalcifikata ( $P < 0,001$ )

**Figure 3** Calcified deposit size, according to Bosworth and calcified deposit intensity, according to Gaertner, before and after radial extracorporeal shock wave therapy (rESWT) with statistically significance decrease in the calcified deposit size ( $P < 0,001$ )



**Slika 4.** Veličina kalcifikacija, ocijenjena po Bosworthu, te gustoća kalcifikacija, ocijenjena po Gaertneru, prije i nakon liječenja fokusiranim (FUV) udarnim valom, sa statistički značajnom promjenom obaju rezultata ( $P < 0,001$ )

**Figure 4** Calcified deposit size, according to Bosworth and calcified deposit intensity, according to Gaertner, before and after focal extracorporeal shock wave therapy (fESWT) with statistically significance decrease in both results ( $P < 0,001$ )



nakon 6 mjeseci supresija bola bila bolje izražena. Osim toga, kako tijekom, tako i nakon tretmana, nismo zabilježili komplikacije ili nepoželjne nuspojave. Zahvaljujući smanjenju bola, došlo je do statistički značajnoga povećanja opsega pokreta i poboljšanja funkcije zglobova ramenoga obruča, što je također potvrđeno i u preglednoj studiji Leeja i skupine autora, s potvrđenim dobrim učinkom i jednu godinu od aplikacije UV-a (razina dokaza dobre kliničke prakse B)<sup>31</sup>. Navedeno dokazuje njegovu kratkoročnu, brzu, ali i dugoročnu

Usporedbom radiološke obrade prije započinjanja terapije udarnim valom, te 6 mjeseci nakon provedene terapije udarnim valom, uočava se statistički značajno smanjenje veličine kalcifikata. Samo kod fokusiranog udarnog vala došlo je do statistički značajnog smanjenja gustoće kalcifikata, a kod nekih bolesnika i do potpune resorpcije kalcifikata, što potvrđuje njegovu bolju učinkovitost u liječenju kalcificirajućeg tendinitisa ramena u usporedbi s radijalnim udarnim valom.

učinkovitost u vezi sa svim mjerenim parametrima. Radiološkom obradom 6 mjeseci po liječenju UV-om dokazali smo statistički značajno smanjenje veličine kalcifikata nakon primjene obje vrste UV-a. Kod jednog dijela bolesnika koji su tretirani FUV-om došlo je do potpune regresije kalcifikata. Samo kod FUV-a došlo je do statistički značajnoga smanjenja gustoće kalcifikata. Liječenje RUV-om rezultiralo je smanjenom veličinom kalcifikata, ali i njihovom povećanom gustoćom, što dokazuje kako se kompaktniji i gušći kalcifikati RUV-om ne mogu potpuno razoriti i ukloniti. Poznato je kako se RUV širi radijalno u dubinu, te je njegovo mehaničko, destruktivno djelovanje bilo vjerojatno jače na površinske dijelove kalcifikata koji su i rahlije konzistencije. Zbog pojačane vaskularizacije i hiperemije, pospješeno je prirodni *wash-out* organizma, čime su isplavljeni rahliji, "pahuljasti", vanjski dijelovi kalcifikata, a zaostao je centralni, čvršći dio, no samim smanjenjem kalcifikata smanjuje se iritacija okolnih tkiva te se smanjuje i bol, a kao posljedica povećava pokretljivost.

## ZAKLJUČAK

Nakon terapije UV-om uočava se poboljšanje neposredno nakon tretmana, što se smatra kratkoročnim, neposrednim učinkom, no i nakon 6 mjeseci prikaže se dobrobit liječenja kao dugoročni učinak UV-a. Dokazano je kako je liječenje kalcificirajućega tendinitisa rotatorne manžete s UV-om uspješno, bez nepoželjnih nuspojava i jeftinije nego kirurška intervencija, uz pozitivne kratkoročne i dugoročne učinke.

Iako su rezultati naše studije ohrabrujući, potrebne su druge studije, s većim brojem ispitanika, uz usporedbu s drugim metodama fizikalne terapije, te s placebo kontrolnom skupinom. Također je potrebno usporediti djelovanje različitih intenziteta FUV-a i RUV-a na kalcificirajući tendinitis ramena.

Zaključno, na temelju dobivenih radioloških rezultata, udarni val, pogotovo FUV, učinkovita je neinvazivna metoda liječenja kalcificirajućih tendinitisa rotatorne manžete i izbor je terapije prije odluke o kirurškom zahvatu.

## LITERATURA

1. Pećina M. *Ortopedija*. Zagreb: Naklada Ljevak, 2004;168.
2. Jajić I. *Reumatologija*. Zagreb: Medicinska knjiga, 1995; 643.
3. Mc Keadry RJR, Uhthoff HK, Sarkar K, Hyslop P. Calcifying tendinitis of the shoulder: prognostic value of clinical, histologic and radiographic features in 57 surgically treated cases. *J Rheumatol* 1982;9:75.
4. Vebostad A. Calcific tendinitis in the shoulder region: a review of 43 operated shoulders. *Acta Orthop Scand* 1975;46:205.
5. Dahmen GP, Meiss L, Nam VC, Skruodis B. Extracorporeale Strosswelln-therapie (ESWT) im knochennahen Weichteilbereich an der Schulter. *Extracta Orthop* 1992;11: 25-7.
6. Gärtner J, Hejer A. Calcific tendinitis of the shoulder. *Orthopade Jun* 1995;24:284-302.
7. Hammer DS, Rupp S, Ensslin S, Kohn D, Seil R. Extracorporeal shock waves in patient with tennis elbow and pain hell. *Arch Orthop Trauma Surg* 2000;120:304-7.
8. Rompe JD, Zoellner J, Nafe B. Shock wave therapy versus conventional surgery in the treatment of calcifying tendinitis of the shoulder. *Clin Orthop relat Res* 2001;387:72-82. Rompe JD. Shock wave therapy for calcific tendinitis of the shoulder: a prospective clinical study with two-year follow-up. *Am J Sports Med* 2003;31:1049-50.
9. Spacca G, Negozone S, Cacchio A. Terapia con onde d'urto radiali nell' epicondilitis laterale: studio prospettico randomizzato e controllato in singolo cieco. *Eur Med Phys* 2005;(Suppl 1):36-41.

10. Speed CA, Richards C, Nichols D, Burnet S, Wies JT, Humphreys H et al. ESWT for tendonitis of the rotator cuff. A double blind, randomised, control trial. *J Bone Joint Surg Br.* 2002;84 (4):509-12.
11. Zati A, Valent A. *Terapia Fisica. Nuove tecnologie in Medicina Riabilitativa.* Onde d'urto focalizzate (Extracorporeal shock wave therapy). Onde d'urto radiali (Radial shock wave therapy). *Minerva Medica*, 2010; 90-105.
12. Maier M, Ueberle F, Rupprecht G. Physical parameters of extracorporeal shock waves. *Biomed tech Berlin* 1998;43:269-74.
13. Wang CJ, Wang FS, Yang KD. Biological effects of extracorporeal shockwave in bone healing: a study in rabbits. *Arch Orthop Trauma Surg* 2008;128: 879-84.
14. Delius M, Draenert K, Al Diek Y, Draenert Y. Biological effects of shock waves: in vivo effects of high energy pulses on rabbit bone. *Ultrasound Med Biol* 1995;21: 1219-25.
15. Hsu RW, Tai CL, Chen CY, Hsu WH, Hsueh S. Enhancing mechanical strength during early fracture healing via shockwave treatment: an animal study. *Clinical Biomechanics* 2003;18:33-9.
16. Rompe JD, Rosendahl T, Schöllner C, Theis C. High-energy extracorporeal shock wave treatment of nonunions. *Clinical orthopaedics and related research* 2001;387:102-11.
17. Wang CJ, Liu HC, Fu TH. The effects of extracorporeal shockwave on acute high-energy long bone fractures of the lower extremity. *Arch Orthop Trauma Surg* 2007;127:137-42.
18. Carlsson AM. Assessment of chronic pain. I. Aspects of the reliability and validity of the visual analogue scale. *Pain* 1983;16:87-101.
19. Collins SL, Moore RA, Mc Quay HJ. The visual analogue pain intensity scale: what is moderate pain in millimetres?. *Pain* 1997;72:95-7.
20. Habermeyer P, Magosch P, Luz V, Lichtenberg S. Three-dimensional glenoid deformity in patients with osteoarthritis: a radiographic analysis. Classifications and scores of the shoulder. *J Bone Joint Surg Am* 2006;88:1301-7.
21. Costa ML, Shepstone L, Donell ST, Thomas TL. Shock wave therapy for chronic Achilles tendon pain: a randomized placebo-controlled trial. *Clin Orthop relat Res* 2005;440:199.
22. Russo S, Gigliotti S, De Durante C. *ShockWave therapy in Orthopedics.* Giuseppe de Nicola Editore Naples, 1996.
23. Steinbach P, Hofstädter F, Nicolai H, Rössler W, Wieland W. In vitro investigations on cellular damage induced by high energy shock waves. *Ultrasound Med Biol* 1992;18:691-9.
24. Haupt G. Use of extracorporeal shock waves in the treatment of pseudarthrosis, tendinopathy and other orthopedic diseases. *J Urol* 1997;158:4-11.
25. Ogden JA, Alvarez RG, Levitt R, Marlow M. Shock wave therapy (Orthotripsy) in musculoskeletal disorders. *Clin Orthop Relat Res* 2001;387:22-40.
26. Hsu CJ, Wang DY, Tseng KF, Fong YC, Hsu HC, Jim YF. Extracorporeal shock wave therapy for calcifying tendinitis of the shoulder. *J Shoulder Elbow Surg* 2008;17: 55-9.
27. Daecke W, Kusnierczak D, Loew M. Extracorporeal shockwave therapy (ESWT) in tendinosis calcarea of the rotator cuff. Long-term results and efficacy. *Orthopade* 2002;31:645-51.
28. Storheim K, Gjersing L, Bølstad K, Risberg MA. Extracorporeal shock wave therapy (ESWT) and radial extracorporeal shock wave therapy (rESWT) in chronic musculoskeletal pain. *Tidsskr Nor Laegeforen* 2010;130:2360-4.
29. Avancini-Dobrović V, Frlan-Vrgoč L, Stamenković D, Pavlović I, Vrbanić TS. Radial extracorporeal shock wave therapy in the treatment of shoulder calcific tendinitis. *Coll Antropol* 2011;35 Suppl 2:221-5.
30. Lee SY, Cheng B, Grimmer-Somers K. The midterm effectiveness of extracorporeal shock wave therapy in the management of chronic calcific shoulder tendinitis. *J Shoulder Elbow Surg* 2011;20:845-54.