

Gubitak tvrdih tkiva zubnoga vrata

Silvana Jukić
Vlatko Pandurić
Ivana Miletić
Jozo Šutalo

Zavod za bolesti zubi
Stomatološkog fakulteta
Sveučilišta u Zagrebu

Sažetak

Zubni vrat posebno je osjetljivo područje gdje se očituju razni patogeni procesi. Gubitak tvrdih tkiva zubnoga vrata dijeli se prema etiologiji na: karijes, eroziju, abraziju i abfrakciju. U radu je prikazan način nastanka svake od tih lezija, njihov klinički izgled i terapijski pristup. Naglašena je važnost preventivnoga djelovanja stomatologa sa svrhom da se smanji čestota cervikalnih lezija.

Ključne riječi: zubni vrat, karijes, abrazija, erozija, abfrakcija

Acta Stomatol Croat
1999; 87—93

STRUČNI RAD
Primljeno: 13. siječnja 1998.

Adresa za dopisivanje:
Silvana Jukić
Zavod za bolesti zubi, Stomatološki fakultet Sveučilišta u Zagrebu
Gundulićeva 5
10000 Zagreb

Uvod

Područje zubnoga vrata (*collum dentis*) mjesto je gdje kruna zuba prelazi u korijen. Ono je po svojim morfološkim, građevnim i mikroekološkim svojstvima posebno osjetljivo, pa se tu mogu opaziti razni patološki procesi koji su uzrokom gubitka tvrdih zubnih tkiva.

Sloj cakline postupno se stanjuje od okluzalne površine prema caklinsko-cementnom spojištu. Smjer prizama u različitim područjima se mijenja. U području kvržica je valovit, a cervikalno, ravan. Površinu zubne krune prizme dosežu u području kvržica pod ostrim kutom, a cervikalno su, uglavnom, okomite na površinu (1). Valovitost caklinskih prizama i njihova isprepletenost pridonose većoj čvrstoći cakline u području jačih okluzalnih sila, za razliku od paralelnih prizma vratne cakline (2). Tvrdoća cakline smanjuje se od površine prema caklinsko-dentinskom spojištu (CDS) a tanji sloj cakline u području zubnoga vrata po tvrdoći je bliži caklini na CDS-u negoli caklini površine (1). K tome, glatka površina CDS-a cervikalno za razliku od nazubljenog izgleda preostalog dijela CDS-a, upo-

zorava na slabiju mehaničku svezu između cakline i dentina u tome području (3).

Nepravilnost u građi cakline u području vrata očituje se međusobnim odnosom caklinskih kristala. Kristali hidroksiapatita u području zubnoga vrata, na samom rubu cakline, nisu skupljeni u prizme, već je to područje aprizmatske cakline. Prema okluzalno, 103-756 μm od cementnoga ruba cakline, nastavlja se u područje s atipičnim prizmama. Nepostojanje Hunter Schregerovih pruga (126 - 1255 μm od ruba cakline prema okluzalno) pokazuje usporeno stvaranje cakline te ovisnost između debljine cakline i visine aprizmatske cakline. Naime, deblji rub cakline ima pravilniju građu prizama i manju količinu aprizmatske cakline (4), što znači da postoji kritična debljina koja određuje kraj pravilne građe cakline. Aprizmatska caklina manje je topljiva u kiselinama od prizmatske i zbog tog se smatra otpornijom na karijes (5). Jetkanjem aprizmatske cakline dobije se nepravilna površina bez jasno vidljivih obrisa prizama, što utječe na adhezivna svojstva površine i čvrstoću sveze između cakline i kompozitnog ispuna u području zubnoga vrata.

Sadržaj minerala cakline u području zubnoga vrata manji je negoli u ostalim djelovima zubne cakline jer u građi kristala lakši karbonatni anioni (CO_3^{2-}) zamjenjuju u većoj mjeri teže fosfatne anione (PO_4^{2-}) i lakši magnezijev kation (Mg^{2+}) zamjenjuje kalcijev kation (Ca^{2+}) (6).

Područje zubnoga vrata može se promatrati i spram odnosa cakline i cementa koji se u 30 % slučajeva rubno dodiruju, u 60 % slučajeva cement prekriva caklinu, a u 10 % slučajeva se uopće ne dodiruju. Posljedica nedodirivanja cakline i cementa jest ogoljenost dentina koji je podložniji patološkim procesima. Dentinski tubulusi izloženi plaku i oralnoj bakterijskoj flori postaju mjesto nakupljanja mikroorganizama koji uzrokuju lokalnu upalu gingive. Time se potiče protok sulkusne tekućine koja postaje hranjiv medij mikroorganizmima i omogućuje njihovo množenje.

No, i kod idealnog odnosa cakline i cementa, cervikalno se područje smatra fiziološki nečistim mjestom. Morfološko sužavanje obujma zuba i blizina ruba gingive otežava fiziološko ispiranje toga područja slinom i djelovanjem mišića, pa je ono kod manjkave higijene prekriveno naslagama plaka i kamenca. Osim karijesa ti iritansi uzrokuju bolesti parodonta uz recesiju gingive i resorpciju alveolarne kosti. Zub postaje sve više ogoljen, što mijenja fiziološki omjer kliničke krune i korijena.

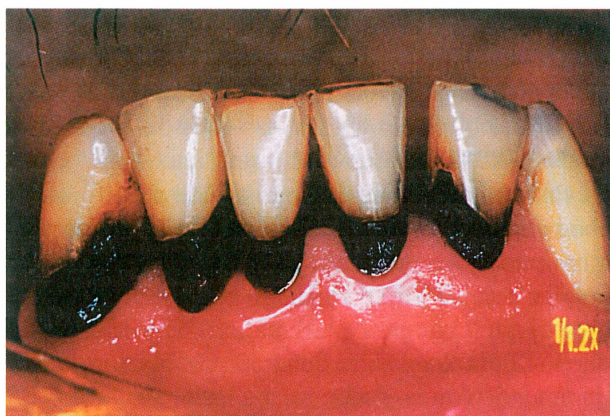Gubitak tvrdih zubnih tkiva u području vrata čest je klinički nalaz, osobito u ustima starijih pacijenata (7,8). Njihov javnozdravstveni značaj te utjecaj na pojedinog pacijenta uglavnom je nepoznat. Neke lezije pacijent ne opaža, neke uzrokuju bolnu preosjetljivost zubnih vratova, a ponekad dosežu pulpnu komoru i ugrožavaju vitalnost zuba. Opsežan gubitak cakline i dentina može ugroziti strukturnu cjelovitost zuba (9). Premda kod pojedinog pacijenta nastanak i stvaranje cervikalnih lezija ne potiče samo jedan čimbenik, one se prema etiologiji mogu podijeliti na **karijes zubnoga vrata, eroziju, abraziju i abfrakciju** (9). Iako je njihova čestota velika, još uvijek je manjkavo njihovo prepoznavanje, prevencija i liječenje (10). Premda se u stomatološkoj literaturi sve veća pozornost pridaje toj problematici, nužno je što bolje poznati klinički izgled i čimbenike koji pridonose nastanku cervikalnih lezija kako bi se spriječio njihov nastanak i provelo djelotvorno liječenje. Svrha je rada pokušati razjasniti uzrok nastanka cervikalnih lezija i njihov klinički izgled kako bi to bila vodilja u njihovoj prevenciji i liječenju.

Karijes

Zubni vrat je u starijih osoba češće nego u mlađih, zbog presenilne i senilne retrakcije marginalnog parodonta, predilekcijsko mjesto za odlaganje naslaga (11). Korijenski cement, manje mineralizirano tkivo, podložniji je karijesogenim noksama negoli caklina u srednjem i okluzalnom području krune. Kada inicijalni karijes prodre iz cementa u dentin, vrlo brzo bude podminirana caklina i povećava se retencijsko mjesto za plak. Tako nastaje lezija u obliku ključa ili klinasta oblika, koja se dalje može širiti plošno. Vrlo vjerojatno oblik karijesa zubnoga vrata ovisi o obliku zuba: ako je caklina jako zaobljena, rezultat je više klinast oblik, a ako je strmija, karijes je većinom površinski. Takav karijes ima tendenciju, kao i aproksimalni, da se širi vestibularno ili oralno i cirkularno oko zubnoga vrata, što se obično događa u starijih osoba (12).

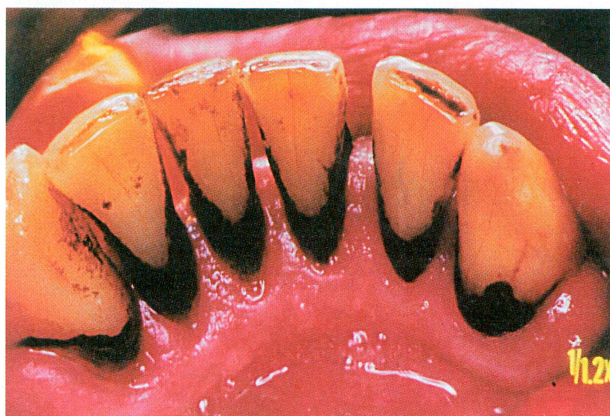
Cirkularni karijes zubnoga vrata nerijetko se opaža na zubima prve denticije. Tome je uzrok strukturna različitost zubnoga vrata mliječnih zuba, primarno manjak fosfata a porast udjela dušika uz vanjske čimbenike kao što su ljepljive naslage slastica, kruha i meda. Najčešći oblik karijesa zubnoga vrata druge denticije poznat je kao pekarski ili slastičarski karijes, nastao udisanjem prašine brašna, šećera i kvasca s tvorbom naslaga na zubnome vratu, a javlja se osobito onda kada je gingiva povučena. Cirkularni karijes zubnoga vrata može se uočiti i kod narkomana kao posljedica smanjene salivacije (Slike 1a i 1b). Kada nastane prekomjeran gubitak zubne strukture, prodiranjem karijesa u dubinu i zaokruživanjem zubnoga vrata, može se, pogotovo u starijih pacijenata, dogoditi lom i amputacija zubne krune.

Karijes zubnoga vrata može, ovisno o njegovoj lokalizaciji i napredovanju, prijeći iz aktivnog u inaktivni oblik (zaustavljeni karijes) pojačanom oralnom higijenom uz uporabu zubnih pasta koje sadržavaju fluor. Lingvalno i labijalno smješten karijes češće se remineralizira negoli aproksimalni karijes, što je moguće objasniti većom izloženošću slini. Cervikalni smještaj karijesne lezije u prednosti je spram apikalnom zbog bolje diferenciranog odontoblasta toga područja. Zaustavljeni karijes klinički se očituje kao lezija tamno smeđe do crne boje bez površinskoga gubitka tkiva ili je taj gubitak malen, do 0,5 mm. Površina takva tkiva tvrda je na ispitivanje sondom. (13). Uzimajući u obzir te činjenice,



Slika 1a. *Cirkularni karijes zubnoga vrata u pacijenta nar-komana*

Figure 1a. *Circular caries of lower front teeth cervices in a drug addicted patient*



Slika 1b. *Lingvalni izgled cirkularnoga karijesa u istog pa-cijenta*

Figure 1b. *Lingual view of a caries lesion in the same patient*

kod velikog broja slučajeva karijesa zubnoga vrata treba ozbiljno razmotriti mogućnost njihova neinvazivnoga liječenja.

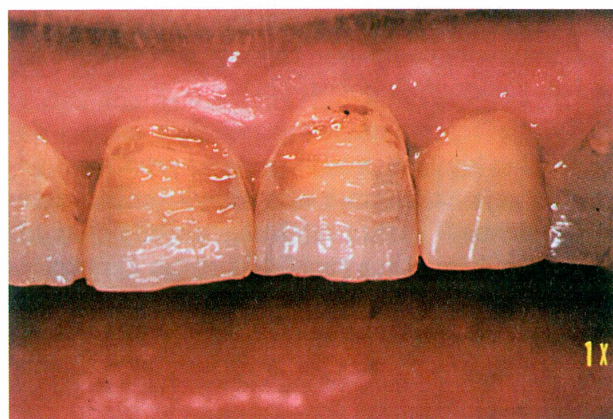Erozija

Klinički naziv *dentalna erozija* označuje rezultat patološkog, kroničnog, lokaliziranog, bezbolnoga gubitka tvrdoga zubnog tkiva, kemijski otopljenog kiselinom ili kelacijom bez bakterijskoga djelovanja (14). Dentalne erozije, prema uzrocima, mogu biti rezultat djelovanja kiseline vanjskoga podrijetla (npr. kiselina u voću, sokovima, sportskim na-

pitcima, ljekovitim napitcima, tj. tonicima itd.) (15) (Slika 2) ili nastaju zbog djelovanja unutarnjih čimbenika: povraćanje zbog trudnoće, gastrointestinalnih bolesti, alkoholizma, anoreksije neuroze i bulimije (16, 17). Dentalne erozije kojima je podrijetlo kiseline nepoznato nazivaju se idiopatskim. Unutarnji čimbenik u vezi s erozijom je količina i sastav sline (9).

Površina zubnoga vrata najizloženija je djelovanju kiselina jer je samočišćenje zbog blizine gingive otežano, a to omogućuje duže zadržavanje ostataka hrane i pića (18). Cervikalne erozije uzrokovane ingestijom kiselih pića i hrane najčešće su smještene na labijalnoj površini prednjih zuba. Oblik im je zdjelast ili poput slova U, plitke su, ali opsežne (široke) udubine glatkih rubova (19,9). Okolna caklina je sjajna i glatka. Perikimate nisu nazočne, a erodirana površina može ne mora biti promijenjene boje (9). Mikroskopski izgled lezija ovisi o tome je li erozija **manifestna** ili je **latentna** (20). Manifestna erozija je aktivna, progresivna faza koju karakterizira rupičasta površina cakline nalik saću dobivenim kliničkim postupkom jetkanja cakline. Latentna ili inaktivna erozija, iako već patološki promijenjena, ne podliježe daljnoj dekalcifikaciji. Scanning elektron mikroskopijom (SEM) opažaju se prominentne tanke caklinske prizme koje ne pokazuju saćastu strukturu.

Vrsta hrane i način na koji se ona uzima utječe na oblik i smještaj erozija. Kiselost hrane nije jedini čimbenik nastajanja i napredovanja erozije. Na



Slika 2. *Erozije labijalnih ploha uzrokovane sirovim voćem (limunom)*

Figure 2. *Erosion lesions of the labial surface, caused by fruit consumption (lemon)*

njih utječu i druga svojstva hrane, kao što je konzistencija i poticaj na lučenje sline. Sirovo voće uzrokuje nastanak lezija uglavnom na prednjim zubima, a voćni sokovi i ostali napitci uzrokuju erozije na pretkutnjacima i kutnjacima (21). Usporedo s cervikalnim lezijama kod istih se pacijenata često opaža i promijenjeni oblik incizalnih bridova i udubljenja na kvržicama molara, a mogu se opaziti i prominjajući ispuni (*Rocky islands*) (21,22).

Hipomineralizirana erodirana površina tvrdoga zubnog tkiva ima smanjenu otpornost i postaje podložnija mehaničkoj abraziji. Erozijske lezije mogu biti pogoršane abrazijom, što potvrđuje isprepletenost uzročnika u nastanku cervikalnih lezija, tako da je kadikad teško odrediti koji je uzročnik primaran a koji sekundaran (23).

Abrazija

Abrazija je trošenje zubnih tkiva. Ona nastaje pod djelovanjem neprirodnih i neobičnih fizičko-kemijskih posrednika koje ponavljano unosimo u usta i uspostavljamo tijesan dodir sa zubima (23) pri čemu, patohistološki, nastaje ispiranje tvrdoga zubnog tkiva zbog mehaničkoga djelovanja (mrvljenje, trljanje i grebanje). O uzročniku abrazija u području zubnoga vrata još uvijek se raspravlja u mnogim znanstvenim radovima. Najčešće se drži da čimbenici u vezi s četkanjem zuba uzrokuju abrazijske cervikalne lezije, premda i drugi posrednici, kao što je zubna čačkalica u aproksimalnom području, mogu abradirati zubno tkivo (24). Nalaz cervikalne abrazije ne prati uvijek i parodontno zdravlje, jer nedjelotvorno, traumatsko četkanje ne sprječava nastanak parodontnih bolesti (25).

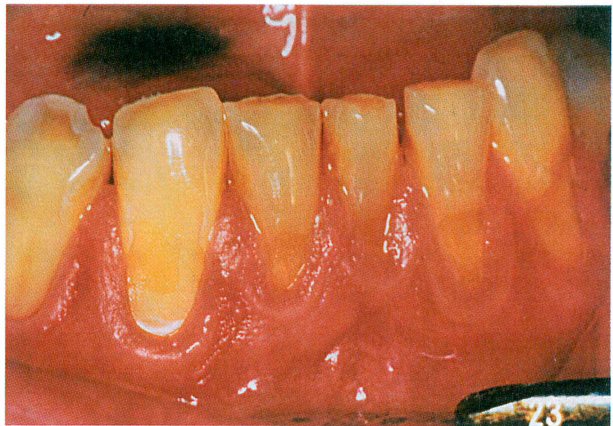Primjećena povezanost cervikalnih lezija i dobre oralne higijene potakla je da se proučava utjecaj četkanja na nastanak cervikalnih lezija, pri čemu se uzimaju u obzir čimbenici u vezi s pacijentovim navikama i supstancijski uzročni čimbenici.

Veća čestota abrazijskih cervikalnih lezija opaža se u pacijenata:

- koji četkaju zube najmanje dva puta na dan, a i češće (24).
- koji četkaju duže vremena,
- koji četkaju vodoravnom ili cross tehnikom,
- koji upotrebljavaju veću silu pri četkanju.

Supstancijski uzročnici odnose se na zubnu četkicu (vrstu materijala od kojeg je napravljena, tvrdoću četkice, zaobljenost vrhova dlačica na četkici ali i izgled i množina snopova dlačica (26), te abrazivnost zubne paste) (27).

Cervikalne lezije, za koje se drži da su nastale zbog abrazije, imaju oštre rubove i tvrdu glatku površinu na kojoj se opažaju ogrebotine, za razliku od erozija koje su plitke i nemaju oštre rubove. Oblik abrazivnih lezija može biti različit, od jednostavnih žljebova glatkoga dna, defekata C-oblika sa zaobljenim stijenkama, podminirane lezije s ravnom cervikalnom stijenkom i polukružnim okluzalnom stijenkom te tipični žlijeb V-oblika s aksijalno zaobljenim stijenkama. Abrazivne lezije su bez naslaga plaka i boja im je nepromijenjena (28,29) (Slika 3).



Slika 3. Abrazija zubnoga vrata

Figure 3. Tooth cervix abrasion lesion

Abfrakcija

Abfrakcija je patološki gubitak tvrdih zubnih tkiva uzrokovan biomehaničkim silama (30).

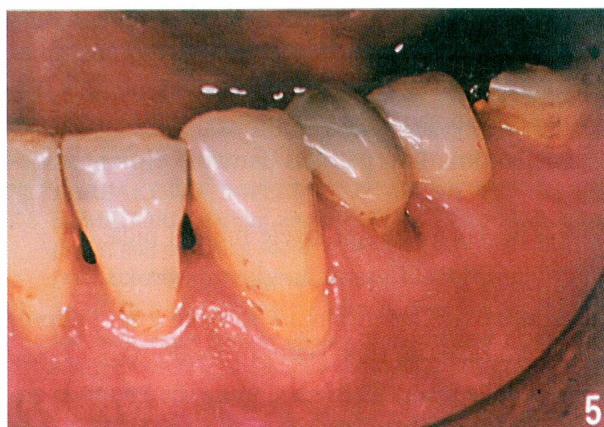Otkako je godine 1991. Grippo povezo gubitak zubne tvari u području zubnoga vrata s funkcijom, sve se veći klinički važnost daje raščlambi okluzalnih sila. Tijekom idealne mastikatorne funkcije sile su usmjerene uzduž okomite osi zuba. Malokluzija uzrokuje sile koje se, uglavnom, ne podudaraju s uzdužnom osi zuba, već su lateralne i najjače su izražene na caklinsko-cementnom spojištu. Tu se nalazi uporište sila. Zub izložen takvim ekscentričnim silama se savija (deformira) te na strani uporišta si-

le nastaje istezanje, a nasuprot istezanju, tj. djelovanju sila, nastaje tlačenje zubne strukture. Zubna su tkiva otpornija na sile tlaka negoli na sile vlaka pa stlačeni dio zuba ostaje uglavnom nepromijenjen, a sila vlaka kida kemijske veze kristala hidroksiapatita. Tako nastaju mikropukotine, koje ispunjavaju mikromolekule (npr. voda) te onemogućuju da se ponovno uspostavi kemijska veza. To je uzrokom pucanja i odlamanja dijelova cakline i dentina ispod nje (31). Dentin i alveolarna kost imaju približno jednak modul elastičnosti, a zubnu krunu s rigidnom caklinom gotovo je nemoguće savinuti. Zato se savijanje zuba događa u području zubnoga vrata gdje prestaje parodontno sidrenje zuba i gdje se caklini "oklop" stanjuje (32). Caklina je vrlo tvrda tvar, no zbog krutosti može, prije loma, podnijeti vrlo mali stupanj deformacije. Za razliku od cakline, dentin je čvršći i teže se lomi zbog djelovanja sila vlaka (33). Gubitku tkiva mogu pridonijeti piezoelektrični učinak, i korozija zbog sile. Prvi je posljedica različita gradijenta električnoga potencijala na mjestima istezanja i stiskanja zuba (9), a drugi učinak se očituje djelovanjem sila na zub u kiselome mediju (32). Područje najveće napetosti koncentrira se u volumenu tkiva klinastoga oblika na mjestu uporišta sila, što odgovara i najčešćem obliku lezije (31).

Stresna okluzija (bruksizam ili loše navike) znatno pridonosi nastanku klinastih lezija jer sile koje tako nastaju traju duže negoli pri normalnoj žvačnoj funkciji (34). Grippo (30) te Graehn i sur. (35) povezuju klinaste lezije s okluzalnim neskladom, parafunkcijom i jakom psihološkom napetošću pacijenta. Nasuprot tomu, gubitak parodontne potpore štiti područje zubnoga vrata od okluzalnih sila, jer se u tom slučaju povećava pokretnost čitavog zuba umjesto savijanja u cerviksu (8).

Abfrakciju treba razlikovati od abrazije, atricije i erozije, premda se često jedna nadovezuje na drugu, na temelju sljedećih svojstava:

- mnoge od tih lezija javljaju se na jednome zubu kvadranta denticije (Slika 4),
- abfrakcijska lezija može nastati ispod rubova protetske krunice,
- većina tih lezija klinastog je oblika oštro omeđenih rubova za razliku od od zdjelastog oblika abrazijskih lezija,
- lingvalna strana zuba može biti pogođena zbog loših navika (npr. grickanja noktiju),



Slika 4. Izolirana abfrakcijska lezija klinastog oblika
Figure 4. Single tooth abfraction wedge shaped lesion.

- više abfrakcijskih lezija može se pojaviti na jednoj površini zuba ako sile djeluju iz nekoliko smjerova, a ako se sile preklapaju, tad se gubi klasičan oblik lezije i
- abfrakcija se može pojaviti cirkumferentno okružujući čitav obujam zuba (33).

Postupci liječenja

Procesom starenja populacije i sve dužega zadržavanja vlastite denticije stomatolozi sve češće u svojoj praksi susreću lezije u području zubnoga vrata nastale gubitkom tvrdih zubnih tkiva. Zbog toga je nužna djelotvorna preventivna i terapijska strategija.

Premda se abrazija smatra najvažnijim, uzročnikom gubitka tvrdih zubnih tkiva u cervikalnom području, ona, barem u početku, nije i jedini način gubitka. Erozija demineralizira zubna tkiva, posebno caklinu, i tako omekšano tkivo podložnije je djelovanju abrazijskih čimbenika. Savijanje zuba, kao mogući uzročnik cervikalnih lezija, objašnjava neke kliničke nalaze u vezi s gubitkom ispuna V rzedra ili uz lezije koje ne odgovaraju abraziji ili eroziji.

Prepoznavanjem primarnih uzročnika lezije mogući je individualan pristup svakom pojedinom slučaju gubitka tvrdih zubnih tkiva zubnoga vrata. Pri tome treba uzeti u obzir veličinu lezije te stanje okluzije. Ako je lezija mala, glatka i plitka, provode se neinvazivni postupci liječenja. Tako, očekujući re-

mineralizaciju malih karijesnih lezija, savjetujemo pacijentu djelotvorniju higijenu usne šupljine, uporabu zubnih pasta s fluorom, i jedanput u tjednu čišćenje aminfluorid želeom.

Pacijentima koji pate od dentalne erozije savjetuje se:

- smanjiti konzumaciju kisele hrane i pića,
- ograničiti kiselu hranu na glavne obroke,
- završiti obrok neutralnom hranom (npr. sirom) umjesto kiselim (npr. voćnom salatam),
- kisela pića piti brzo ili na slamku, bez dugoga zadržavanja pića u ustima,
- isprati usta vodom nakon konzumacije kiselina,
- ne četkati zube odmah nakon djelovanja kiseline na zube,
- jedanput u tjednu četkati zube želeom s visokom koncentracijom fluora (>1%),
- uživati gumu za žvakanje bez šećera,
- upotrijebiti meku ili srednje tvrdu četkicu za zube,
- upotrebljavati zubnu pastu male abrazivnosti koja sadrži fluor, i
- služiti se odgovarajućom tehnikom čišćenja (36).

Posljednja tri savjeta biti će korisna i pacijentima u kojih je abrazija glavni uzročnik nastanka lezije.

Moguća preosjetljivost ogoljela dentina liječi se postupcima desenzibilizacije.

Odluku da je prijeko potrebno restorativno liječenje cervikalne lezije stomatolog treba donijeti ako je:

- ugrožen strukturni integritet zuba,
- ugrožena zubna pulpa,
- lezija estetski neprihvatljiva za pacijenta,
- postoji preosjetljivost dentina,
- položaj lezije takav da ugrožava smještaj kvačice parcijalne proteze (9). i ako je
- mala vjerojatnost remineralizacije karijesne lezije.

Vrlo važan čimbenik prigodom rekonstrukcije cervikalne lezije jest izbor materijala, što ovisi o uzroku lezije. Glass ionomer cementi (GIC) i smolama modificirani GIC sredstva su izbora za većinu lezija, pogotovo za karijese zbog otpuštanja iona fluora i kemijske sveze za dentin (37). Kompomeri (ki-

selinama modificirane smole) su također pogodni za estetsku i djelotvornu terapiju cervikalnih lezija, poglavito kod abrazijskih lezija zbog nešto veće tvrdoće i otpuštanja fluora (38).

Osobito pozornost treba obratiti na izbor materijala za cervikalne ispune zuba na koje djeluju ekscentrične sile jer je njegova elastičnost presudna. Zbog veće količine anorganskog dijela u svojem sastavu, makrofilni kompozitni ispuni češće se odvajaju od zuba od mikrofilnih (34) koji imaju manji modul elastičnosti te se savijaju umjesto da se trga veza ispuna sa zubnim tkivom (39). Opsežnija lezija, bez obzira na primarni uzrok, zahtijeva elastičniji materijal zbog većeg savijanja oslabljenoga zuba (GIC, smolom modificirani GIC i kompomeri).

Usporedo s rekonstrukcijom treba provesti okluzalno usklađivanje i eventualnu terapiju zagriznom udlagom kako bi se neutralizirao mehanički stres čimbenik koji pridonosi napredovanju cervikalne lezije.

Ako je lezija jako opsežna, zbog sprječavanja nepovoljne frakture zuba treba razmotriti protetsku opskrbu zuba.

Literatura

1. RADLANSKI RJ. Morphogenetic and morphological aspects of prism structure in human dental enamel *Acta Med Helv* 1997; 2: 86 - 95.
2. PFRETZSCHNER HU. Biomechanik des Zahnschmelzes. In: Alt KW, Renz H. Die Evolution der Zähne. Philogenie - Ontogenie - Variation. Berlin: Quintessenz 1997; 391 - 400.
3. GOEL VK, KHERA SC, RALSTONE JL, CHANG KH. Stresses at Dentinoenamel junction of human teeth - A finite element investigation *J Prosthet Dent* 1991; 66: 451 - 459.
4. GAŠPERČIĆ D. Micromorphometric analysis of cervical enamel structure of human upper third molars. *Arch Oral Biol* 1995; 40: 453 - 457.
5. GWINETT AJ. The ultrastructure of the "prismless" enamel of deciduous teeth. *Arch Oral Biol* 1996; 11: 1109 - 1115.
6. THEUNS HM, VAN DIJK WE, JONGEBLOED WL, GROENEVELD A. The mineral content of human enamel studied by polarizing microscopy, microradiography and scanning electron microscopy. 1983; 28: 797 - 803.
7. KITCHEN PC. The prevalence of tooth root exposure, and the relation of extent of such exposure to the degree of abrasion in different age classes. *J Dent Res* 1941; 20: 565 - 581.

8. HAND JS, HUNT RJ, REINHARDT JW. The prevalence and treatment implication of cervical abrasion in the elderly. *Gerodontics* 1986; 4: 101 - 103.
9. LEVITCH LC, BADER JD; SHUGARS DA, HEYMANN HO. Non-carious cervical lesions. *J Dent* 1994; 22: 195 - 207.
10. BADER J, LEVITCH LC, SHUGARS DA i sur. How dentists classified and treated non-carious cervical lesions. *J Am Dent Assoc* 1993; 124: 46 - 54.
11. PAPAS A, JOSHI A, GIUNTA J. Prevalence and Intraoral Distribution of Coronal and Root Caries in Middle-Aged and Older Adults. *Caries Res* 1992; 26: 459 - 465.
12. SCHROEDER HE. *Pathobiologie oraler Strukturen*. 3., überarbeitete Auflage, Basel Krger, 1997.
13. SCHÜPBACH P, LUTZ F, GUGGENHEIM B. Human Root Caries: Histopathology of Arrested Lesions. *Caries Res* 1992; 26: 153 - 164.
14. ten CATE JM, IMFELD T. Dental erosion, summary. *Eur J Oral Sci* 1996; 104: 241 - 244.
15. ZERO DT. Etiology of dental erosion - extrinsic factors. *Eur J Oral Sci* 1996; 104: 162 - 177.
16. SCHEUTZEL P. Etiology of dental erosion - intrinsic factors. *Eur J Oral Sci* 1996; 104: 178 - 190.
17. BARTLETT DW, EVANS DF, SMITH BGN. The relationship between gastro-oesophageal reflux disease and dental erosion. *J Oral Rehabil* 1996; 23: 289 - 297.
18. FULLER JL, JOHNSON WW. Citric acid compstion and the human dentition. *J Am Dent Assoc* 1077; 95: 80 - 84.
19. SCHAFFNER M, SUTER P, HOTZ P i sur. Epidemiology of dental erosion and tooth brush abrasion. *J Dent Res* 1988; 67: 388.
20. MANNERBERG F. Changes in the enamel surface in cases of erosion: a replica study. *Arch Oral Biol* 1961 (spec suppl): 372 - 376.
21. ECCLES JD, JENIKS WG. Dental erosion and diet. *J Dent* 1974; 2:153 - 159.
22. LEWIS KJ, SMITH BGN. The relationship of erosion and attrition in extensive tooth tissue loss. *Br Dent J* 1973; 135: 400 - 404.
23. ŠUTALO J, TARLE Z. Nekarijesne destrukcije tvrdih zubnih tkiva. 1997; 31:43- 52. *Acta Stomat Croat* 1997; 31: 43 - 52.
24. BERGSTRÖM J, LAVSTEDT S. An epidemilogica approach to tooth brushing and dental abrasion. *Community Dent Oral Epidemiol* 1979;7 :57 - 64.
25. BERGSTRÖM J, ELIASSON S. Cervical abrasion in relation to toothbrushing and periodontal health. *Scand J Dent Res* 1988; 96: 405 - 411.
26. DRISKO C, HANDERSON R, YANCEY J. A review of Current Toothbrush Bristle End-Rounding Studies. *Compendium* 1995; 16: 694 - 707.
27. BARBAKOW F, IMFELD T, LUTZ F, STOOKEY G, SCHEMEHORN. Dentin abrasion (RDA), enamel abrasion (REA) and polishing scores of dentifrices sold in Switzerland. *Schwiz Monatsschr Zahnmed* 1989; 99: 408 - 413.
28. SANGNES G, GJERMO P. Prevalence of oral soft tissue and hard tissue lesions related to mechanical toothcleaning procedures. *Community Dent Oral Epidemiol* 1976; 4: 77 - 83.
29. KÖNIG KG. Root lesions. *Int Dent J* 1990; 40: 283 - 8.
30. GRIPPO JO, MASI JV. Role of biodental engineering factors (BEF) in etiology of root caries. *J Esthet Dent* 1991; 3: 71 - 76.
31. LEE WC, EAKLE WS. Possible role of tensile stress in the etiology of cervical erosive lesions of teeth. *J Prosthet Dent* 1984; 52: 374 - 380.
32. SPRANGER H. Investigation into the genesis of angular lesion at the cervical region of teeth. *Quintessence Int* 1995; 26: 149 - 154.
33. OWENS BM, GALLIEN GS. Noncarious Dental "Abfraction" Lesions in an Aging Population. *Compend Contin Educ Dent* 1993; 16: 552 - 561.
34. HEYMANN HO, STURRDEVANT JR, BAYNE S i sur. Examining tooth flexure effects on cervical restorations: a two-year clinical study. *J Am Dent Assoc* 1991; 122: 41-47.
35. GRAEHN G, BERNDT C, STAEGE B. Zur Epidemiologie keilförmiger Defekte. *Dtsch Stomatol* 1991; 41: 210 - 213.
36. LUSSI A. Diagnosis and prevention of dental erosion. *Philip J* 1997; 14:
37. MANEENUT C, TYAS MJ. Clinical evaluation of resin-modified glass-inomer restorative cements in cervical "abrasion" lesions: One-year results. *Quintessence Int* 1995; 26: 739 - 743.
38. KIŠIĆ S, TARLE Z, SIMEON, ŠUTALO J. Kompomer kao restorativni materijal karijesnih i nekarijesnih lezija. *Acta Stomatol Croat* 1997; 31: 115 - 121.
39. BRYANT RW, MAHLER DB. Modulus of elasticity in bonding of composites and amalgams. *J Prosth Dent* 1986; 56: 243 - 248.

The Loss of Hard Tissue at the Tooth Cervix

Silvana Jukić
Vlatko Pandurić
Ivana Miletić
Jozo Šutalo

Department of Dental
Pathology, School of Dental
Medicine, University of
Zagreb, Gundulićeva 5
10000 Zagreb

Summary

On the cervical part of the tooth various pathological processes can be seen. Loss of hard tooth structure in the tooth cervix can be caused by caries, erosion, abrasion and abfraction. In this paper the mechanism of the development, clinical appearance and therapeutic approach for each of these lesions is discussed. The role of the dentist is emphasised in the prevention of the incidence of cervical lesions.

Key words: *tooth cervix, caries, abrasion, erosion, abfraction*

Acta Stomatol Croat
1999; 95—99

PROFESSIONAL PAPER
Received: January 13, 1998

Address for correspondence:
Silvana Jukić
Department of Dental
Pathology, School of Dental
Medicine, University of
Zagreb, Gundulićeva 5
10000 Zagreb, Croatia

Introduction

The tooth cervix (*collum dentis*) is the area of the tooth where the crown traverses into the root. According to its morphological, constitutive and microecological properties it is an especially sensitive part of the tooth. That is why various pathological processes may occur that could lead to the loss of hard tissue.

The enamel layer gradually tapers from the occlusal surface towards the cemento-enamel junction (CEJ). The prism direction differs in various parts of the crown. In the cusp area the prisms are wavy, in contrast to the cervical area where they are rather straight. The prisms reach the crown surface in the cusp area under an acute angle, while the cervical prisms are mostly perpendicular to the surface (1). Wavy and interwoven prisms contribute to enamel strength in the area of the stronger occlusal forces, in contrast to the parallel prisms of the cervical enamel (2). Hardness of the enamel, decreasing from the surface to be the dentino-enamel junction (DEJ), and the thinner layer of the enamel in the tooth cervix is more likely to the enamel near DEJ than surface enamel (1). In addition, the smooth and flat

surface of the cervical DEJ, in contrast to the scalloped appearance of other parts of the DEJ indicates the weaker mechanical adhesion between cervical enamel and dentin (3).

Irregularity of enamel structure of the tooth cervix is evident in the relations of enamel crystals. Crystals of hidroxyapatite at the tooth cervix on the enamel border, are not organised in columns, but in an area of nonprismatic enamel. 103 - 756 µm from the cemental edge of the enamel towards occlusal is an area with atypical columns. The absence of Hunter-Schreger's bands (126 - 1255 µm from the cervical enamel border to the occlusal surface) indicates poor development of enamel as well as dependence of the height of the aprismatic layer on the thickness of the enamel layer. In other words, the thicker layer of enamel has a more regular appearance of columns and lower content of aprismatic enamel (4), which indicates that there is a critical thickness of enamel that determines the final regular form of the enamel. Aprismatic enamel is less soluble in acids than prismatic and is therefore considered to be more caries resistant (5).

Etching of aprismatic enamel leaves a featureless surface showing no clear prisms delineation

which could influence adhesive properties and strength of bonding between enamel and resin filling in the tooth cervix.

The mineral content of the enamel of the tooth cervix is lower than in other parts of the tooth because of substitution of the heavy phosphate anions by lighter carbonate (CO_3^{2-}) anions, and heavy calcium cations by lighter magnesium (Mg^{2+}) cations (6).

The tooth cervix could be observed from the aspect of the relationship of enamel and cementum. In 30 % of teeth the enamel and cementum are in direct contact, in 60 % cementum covers the enamel, and in 10 % cementum and enamel are not in contact at all. The consequence of such a non-contact relationship is bare dentin that is more sensitive and vulnerable to the pathological processes. Tubuli are exposed to plaque and oral bacterial flora, thus, becoming an area of accumulation of microorganisms, causing local inflammation of the gingiva. The flow of sulcus fluid is increased acting as a nutritive agent for microorganisms and stimulating their growth.

However, when there is an ideal cemento-enamel relationship, the cervical part is the part of the tooth which is considered to be physiologically unclean. Morphological narrowing of the tooth circumference and vicinity of the gingival edge makes physiological cleaning of the area by muscle activity and saliva flow difficult. In the case of insufficient hygiene plaque and tartar cover the tooth cervix. Besides caries, these irritants can cause periodontal disease (with gingival regression and bone resorption). The teeth become more exposed and physiological proportions of the clinical crown and root is disturbed.

Hard tissue loss in the tooth cervix is often found in clinical practice, especially in older patients (7,8). The public health significance as well as impact on single patients is mostly unknown. Some lesions are unnoticed by patients, some of them cause painful hypersensitivity of tooth cervices, and some reaches the pulp chamber and jeopardise tooth vitality. Extensive loss of enamel and dentin can jeopardise structural tooth integrity (9). Although appearance and development of cervical lesions in individual patients is not caused by a single etiological factor, they could, according to etiology, be classified as **caries of tooth cervix, erosion, abrasion and abfraction** (9). In spite of their great fre-

quency there are still problems with recognition, prevention and treatment of cervical lesions (10). Although increasing attention to this topic can be found in dental literature better judgement of the attributive clinical appearance and etiological factors that contribute to the appearance of cervical lesions is necessary in order to prevent their occurrence and to carry out useful treatment. The aim of this study was to elucidate the cause of cervical lesions, and their clinical appearance, in order to propose guidelines for prevention, treatment and healing of cervical lesions.

Caries

The tooth cervix in elderly patients, more frequently by than in younger patients, is the site of plaque accumulation due to senile retraction of periodontal tissue (11). The less mineralized tissue of the root cementum, is more subject to cariogenic toxins than the enamel in the middle and occlusal third of the crown. When the initial caries penetrates from the cementum into the dentin, the enamel is quickly undermined increasing retention of plaque accumulation. Thus a key-shape or wedge-shape lesion appears and can be further linearly spread. It is likely that the shape of the caries process depends on the morphology of the tooth i.e. If the enamel is rounder the process is more wedge-shaped, if it is more flatter, the caries is mostly linear. Such caries, as well as approximal, has a tendency to spread vestibularly and orally and around the tooth cervix, which usually occurs in the elderly (12).

Circular caries of the cervical region is commonly seen in the teeth of first dentition. It is caused by structural characteristics of the cervix of deciduous teeth, primarily the decreased content of phosphates and increased content of nitrogen accompanied by extrinsic factors such as sticky layers that originate from sweets, bread and honey. The most frequent form of cervical caries in the second dentition is known as baker's or confectioner's caries, which is a consequence of inhalation of flour dust and leaven. The dust sticks to the tooth cervix, especially when there is gingival recession. Circular caries of the tooth cervix can be seen in drug addict patients as a consequence of decreased saliva flow (Figures 1 and 2). The extensive loss of tooth structure caused by deep caries penetration and encir-

cling of the tooth cervix can lead to the fracture and amputation of the crown.

Caries of the tooth cervix can transform, depending on localisation and progress, from an active to a passive form (arrested caries) by changing the microecological environment and improving oral hygiene. Using toothpaste with fluor can accelerate the remineralization process. Lingual and oral position of caries remineralizes more frequently than approximal caries, which can be attributed to the higher exposure to saliva flow. A caries lesion, situated more cervically has better prognosis than caries situated apically, probably due to better differentiation of cervical odontoblasts. Arrested caries is clinically evident as a dark brown to black lesion without superficial loss of tissue or loss of less than 0.5 mm. The surface of such lesions is hard (13). Taking into consideration these factors, a conservative (non-invasive) approach should be included in the treatment of a great number of cervical caries lesions.

Erosion

The clinical term dental erosion determines the result of pathological, chemical, localised, non-painful loss of hard tissue of the tooth, which is chemically dissolved by acids or chelation process without bacterial activity (14). Dental erosion may be the result of activity of extrinsic acids such as those in fruit, juices, sports drinks, medicinal drinks and tonics etc. (15) (Figure 3) or the acids are of intrinsic origin: vomiting due to pregnancy, gastrointestinal disease, alcoholism, anorexia nervosa and bulimia (16,17). Dental erosion with unknown origin of acids is called idiopathic erosion. Intrinsic factors related to erosions are quantity and the quality of saliva.

The tooth cervix surface is the part of the tooth that is most exposed to acid activity due to the vicinity of the gingival margin which interferes with self-cleaning and prolongs the accumulation of food and beverage remains (18). Cervical lesions caused by ingestion of acid food and drinks are mostly localised on the labial surface of the anterior teeth. The shape of the lesion is dished or U-shape. They are shallow but extensive depressions with smooth edges (9, 19). Microscopic appearance of the lesion depends on the condition of the activity (20). Manifest erosion is the active progressive pha-

se, which is characterised by the hollowed, honey-comb-like surface of the enamel that is similar to the enamel etched by acids in clinical procedures during resin restoration. Latent or inactive erosion, although already pathologically changed, does not surpass further demineralisation. Under the scanning electron microscope (SEM) thin enamel rods without a honey-comb appearance could be seen.

The kind of food and the way it is ingested has an influence on the shape and localisation of the erosions. Other characteristics of the food are also involved, such as consistency and stimulation of saliva flow. Fresh fruit produces lesions mostly localised on the anterior teeth, in contrast to the fruit juices and other drinks that develop lesions on premolars and molars (21). Concomitantly with cervical lesions, pathologically changed incisal edge, hollows on molar cusps and sometimes prominent filling "Rocky islands" could be seen in the same patients (21,22).

The hypomineralised eroded surface of hard tissue is less resistant to mechanical abrasion. Erosions can be deteriorated by abrasion which confirms that etiological factors of cervical lesions are interwoven. Thus, it is occasionally difficult to determine which etiological factor is more important and which has a secondary role (23).

Abrasion

Abrasion is tooth-wear caused by unnatural and unusual physiomechanical activity of objects that are repeatedly ingested in the oral cavity and in close contact with the teeth (23) causing a washing away of hard tissue by crumbling, rubbing and scratching. Etiology of abrasion of the tooth cervix is still discussed in many scientific papers. It is usually assumed that factors related to teeth brushing leads to cervical abrasion lesions, although other mediators such as a tooth pick on the approximal surface could abrade the tooth tissue (24). A clinical finding of cervical abrasion is not necessarily related to periodontal health, because traumatic brushing does not prevent periodontal diseases (25).

The observed relation between lesions and good oral hygiene encouraged a study of the influence of tooth brushing on the appearance of cervical lesions, according to patient habits and structural etiological factors.

A higher frequency of cervical lesions was noticed in patients who:

- brush their teeth at least twice a day and more (24),
- brush for a longer period of time,
- brush by horizontal or cross technique,
- applied stronger force during brushing.

Structural etiological factors are related to the toothbrush (kind of material, hardness, end-rounding of bristles, appearance and number of bristles) and the abrasive characteristic of the tooth paste (27).

Cervical lesions that are considered to be a consequence of abrasion have sharp edges and hard, smooth surface with evident scratches in contrast to erosions which are shallow without sharp edges. The shape of an abrasive lesion can vary, and most commonly seen are: simple flat-floored grooves, C-shape defects with rounded floors, undercut defects with flat cervical walls and semicircular occlusal walls and typical V-shaped grooves with oblique walls that intersect axially (28,29).

Abfraction

Abfraction is the pathological loss of hard tissue, caused by biomechanical forces (30).

Since Grippo 1991 related the loss of the hard tissue at the tooth cervix to occlusal function, great interest has been directed towards functional analysis of occlusal forces. During ideal mastication, occlusal forces are directed parallel to the longitudinal axis of the tooth. Malocclusion, in contrast produces lateral forces that are most prominent at the CEJ where their fulcrum is situated. The tooth is exposed to such eccentric forces as flexing (deformation). The side towards which the tooth bends is subjected to compression, while the side opposite the direction of force is subjected to tension. The hard tooth structure is more resistant to compression than to tensile forces and so the compressed part of the tooth remains mostly unchanged while the tensile forces break the chemical bonds between hydroxylapatite crystals. Small cracks appear which are consequently invaded by small molecules (e.g. water) that prevent reestablishment of the chemical bonds. This leads to chipping and breaking away of enamel and underlying dentin (31). Dentin and alveolar bone have approximately the

same module of elasticity, while the tooth crown with rigid enamel is almost impossible to flex. At the tooth cervix the periodontal anchorage exceeded and enamel "armour" is thinner (32) and so the tooth flex (bend) in that the undermined region. Enamel is a very hard substance, however, because of brittleness it can be subjected to only small amounts of deformation before fractures appear. In contrast to the enamel dentin is a stronger substance and more resistant to fracture in tension (33). The piezoelectric effect may promote loss of the tooth substance as well as so-called stress-corrosion. Piezoelectric effect is a consequence of electrical potential gradient that develops between regions that are in compression and the side that is in tension (9). Stress-corrosion is expressed when the force acts on teeth in an acid media (32). Stress is concentrated in the fulcrum of the forces and includes (covers) a wedge-shaped volume of tissue which corresponds to the most commonly by seen appearance of the lesion (31).

Stress-occlusion (bruxism or bad habits) significantly contributes to the development of wedge-shaped lesions, because thus generated forces are active for a longer period of time compared to normal mastication (34). Grippo (30) and Graehn et al. (35) related wedge-shape lesions with occlusal disharmony, parafunction and severe psychological tension of the patient. In contrast, the loss of periodontal support is a protective factor against occlusal forces, due to the higher movement of the tooth instead of banding in the cervical area.

Abfraction should be distinguished from abrasion, attrition and erosion. However, they are often in interaction, according to the following characteristics:

- many of these lesions appear on one tooth of the quadrant (Figure 5);
- abfraction can appear beneath the margin of the prosthetic crown;
- most of the abfraction lesions are wedge-shaped, in contrast to the saucer-shaped abrasive lesions;
- the lingual side of the tooth can also be affected due to bad habits (nail nibbling);
- the multiple abfraction lesions can be noticed on one tooth if the forces act from several directions and if they are interwoven then the classic appearance is lost;
- abfraction may appear around the whole tooth (33).