

Učestalost oštećenja račvališta višekorijenskih zuba promatrana na rendgenogramima (ortopantomogramima)

Darije Plančak¹
Ksenija Jorgić-Srdjak¹
Anto Domic²
Andrija Bošnjak¹

¹Zavod za parodontologiju
Stomatološki fakultet
Sveučilišta u Zagrebu
²Privatna stomatološka
ordinacija

Sažetak

Oštećenje račvališta višekorijenih zuba nastaje kao posljedica razvoja parodontne bolesti s gubitkom kosti i periodontnog ligamenta u tome području. S obzirom na sve veću incidenciju takvih oštećenja, svrha istraživanja bila je procijeniti oštećenje interradičularne kosti gornjih i donjih molara na rendgenogramu. Zbog toga je analizirano 283 rendgenograma ispitanika koji su liječeni od progresivnih oblika parodontne bolesti. Oštećenje je registrirano na 266 molara (15,5 %) u objema čeljustima. Rezultati pokazuju na nepouzdanost rendgenograma kao jedine metode u dijagnostici oštećenja račvališta osobito kod maksilarnih molara.

Cljučne riječi: račvalište, višekorijeni zubi, rendgenogram

Acta Stomatol Croat
1999; 367—369

STRUČNI RAD
Priljeno: 15. ožujka 1999.

Adresa za dopisivanje:

Doc.dr.sc. Darije Plančak
Zavod za parodontologiju
Stomatološki fakultet
Gundulićeva 5
10000 Zagreb

Uvod

Naziv oštećeno račvalište odnosi se na napredovanje parodontnoga džepa u područje interradičularne kosti višekorijenih zuba. Račvalište ili furkacija je područje između korjenova zuba koje je normalno ispunjeno kosti, a sam otvor račvališta zaštićen je gingivnim tkivom i spojnim epitelom (1). Oštećenje račvališta korjenova nastaje kao posljedica razvoja parodontne bolesti s gubitkom kosti i periodontnog ligamenta u tome području. U etiologiji tih oštećenja osim mikroorganizama iz dentobakterijskoga plaka i iatrogenih iritacija važnu ulogu imaju i predisponirajući čimbenici, kao što su: anatomija korijena, postojanje caklinskih produljaka (2), caklinskih perla (3), grebena u području račvališta korjenova te akcesornih pulpnih kanalića (4). U literaturi postoje različiti rezultati (mišljenja) o čestoci oštećenja furkacija. Većinu tih rezultata teško je

usporediti zbog različitih dijagnostičkih pristupa. Većina autora slaže se da kombinacijom kliničkog i rtg nalaza najbolje dolazi do stupnja oštećenja furkacija (5,6). Andree i Saadoun (3) smatraju da su rtg snimke, premda, mogu biti neprecizne, potrebne da se s pomoću njih, osim procjene stupnja gubitka interradičularne i alveolarne kosti, odredi divergencija, konvergencija, konfiguracija korijena te visina i širina račvališne šupljine na alveolarnoj kosti. Bower (7) drži da se optimalni rezultati u dijagnostici oštećenja račvališta moraju postići tehnikom dugoga tubusa. Burnette (8) drži da samo rtg snimke nisu dovoljne za preciznu dijagnostiku oštećenja račvališta. Greenberg, Laster i Listgarten također misle da je dijagnostika oštećenja račvališta rendgenogramom korisna za određivanje okomite i lateralne komponente (visina i širina), ali je manje korisna radi određivanja stupnja vodoravnog oštećenja (dubina) račvališta (9).

Svrha istraživanja

Svrha ovog istraživanja bila je procijeniti oštećenje interradikularne kosti kod gornjih i donjih molara u odraslih osoba s progresivnim oblikom parodontne bolesti i to na rendgenogramu (ortopantomogramu).

Materijali i postupci

Analizirano je 283 rendgenograma ispitanika koji su liječeni od progresivnih oblika parodontne bolesti na Zavodu za parodontologiju Stomatološkog fakulteta u Zagrebu. Od ukupnoga broja 141 rendgenogram je od muških ispitanika, te 142 od ženskih, a analizirani su samo oni koji su imali najmanje dva molara u čeljusti. Treći molari nisu analizirani. Prosječna dob bila je 40 godina, od toga muškaraca 42 godine, a žena 38 godina. Rendgenogram kojim se je promatralo oštećenje interradikularne kosti bio je ortopantomogram. Svi su snimani u rendgen-kabinetu Stomatološkog fakulteta aparatom Siemens na filmu formata 12x13 cm. Oštećenje interradikularne kosti registrirano je prema prosvjetljenju filma u području račvališta, s obzirom na to postoji li ono ili ne. Statistička obrada podataka rađena je na računalnom sustavu DBASE 3+ SISTEM SPERY PC.

Rezultati

Ispitivanje je obuhvatilo 283 ispitanika. Pregledano je ukupno 1713 molara, i to 912 u gornjoj i 801 u donjoj čeljusti. Oštećenje interradikularne kosti registrirano je na 266 molara (15,5 %) u objema čeljustima. U gornjoj čeljusti registrirano je samo 1,9% oštećenja, a u donjoj 30,9% oštećenja. Prvi donji molari najčešći su zubi s oštećenom furkacijom (preko 40% zuba) (Tablica 1). Slika 1 prikazuje oštećenje furkacije s obzirom na dob i pripadnost čeljusti. Vidljivo je da je najviše oštećenja nađeno u najstarijoj dobnoj skupini, i to 70,6% u donjoj čeljusti i 7,2% u gornjoj. Raščlambom oštećenja račvališta kod dobnih skupina od 36-45 i od 46-55 godina vidljivo je da kod gotovo 1/3 svih donjih molara postoji oštećenje, dok je u gornjoj čeljusti postotak znatno manji.

Tablica 1. Distribucija oštećenja račvališta prema tipu molara
Table 1. Distribution of furcation involvement by molar type

TIP	nU	%U	nO	%O
17	251	88.7	4	1.6
16	207	73.1	8	3.9
26	211	74.6	3	1.4
27	243	85.6	3	1.2
47	231	81.6	59	25.5
46	170	60.1	71	41.8
36	171	60.4	75	43.9
37	229	80.9	43	18.8

Legenda / Legend:

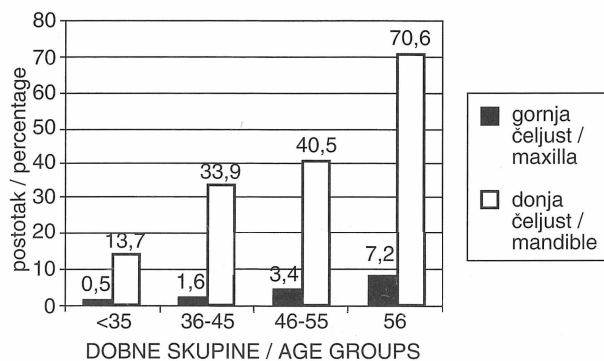
TIP - tip molara / molar type

nU - broj ukupno pregledanih molara / total number of surveyed molars

%U - postotak pregledanih od ukupnoga broja / percentage of surveyed molars to the total

nO - broj molara s oštećenim račvalištem / number of molars with furcation involvement

%O - postotak oštećenih račvališta od ukupnoga broja / percentage of involved furcations to the total



Slika 1. Distribucija oštećenja račvališta molara prema dobnim skupinama i pripadnosti čeljusti

Figure 1. Distribution of furcation involvement according to age groups and jaw

Rasprava

U ovoj studiji nađeno je da je najčešće oštećenje račvališta vidljivo na rendgenogramu na prvome donjem molaru. Ti se rezultati slažu i s kliničkim rezultatima Larata i Volchanskog (10,11). Björn i Hjört (12) našli su, raščlanjujući ortopantomogra-

me osoba starijih od 60 godina, oštećenje račvališta preko 40% kod mandibularnih molara što je znatno manji postotak nego u ovoj studiji (70%). Isti su autori ustanovili porast oštećenja račvališta u istih ispitanika u promatranom razdoblju od 13 godina s 13% na 32%. To se podudara s našim rezultatima jer porastom dobi raste i čestoća oštećenja račvališta. Slične su rezultate dobili i Duckworth i suradnici (13). S druge strane, Svardström i suradnici (14) u svojem su istraživanju prevalencije oštećenja račvališta u pacijenata koji su bili upućeni na parodontološki tretman dobili znatno više oštećenih račvališta u gornjoj čeljusti nego u donjoj. Vrlo nizak postotak oštećenja račvališta gornjih molara u naših ispitanika može se objasniti time da u području gornjih molara projekcija palatinalnoga korijena otežava dijagnostiku. Prema tome, upotreba rendgenograma u dijagnostici oštećenja račvališta u gornjoj čeljusti kao glavne dijagnostičke metode nije prikladna. Neprikladna angulacija pri snimanju, te debela alveolar-na kost koja se projicira unutar račvališta, u znatnoj mjeri mogu otežati dijagnosticiranje.

Zaključci

1. Ortopantomogramom je moguće češće dijagnosticirati oštećenje račvališta kod mandibularnih molara nego kod maksilarnih.
2. Čestoća oštećenja raste proporcionalno s rastom životne dobi.
3. Nepouzdanost rendgenograma kao jedine metode u dijagnostici oštećenja račvališta opaža se i iz rezultata ove studije, ali podatak da je ipak registrirano više od 15% oštećenja u objema čeljustima ne može isključiti rendgenogram kao pomoćnu metodu u dijagnostici oštećenja račvališta.

Literatura

1. ESKOW RN, KAPIN SH. Furcation Invasion: Correlating a Classification System with Therapeutic Considerations. Part I. Examination, Diagnosis, and Classification. *Cont Educ* 1984; 6: 479.
2. MASTERS DH, HOSKINS SW. Projection a cervical enamel into molar furcation. *J Periodontol* 1979; 50: 355.
3. ANDREE P, SAADOUN DDS MS. Menagent of furcation involment. *J Periodontol* 1985; 33: 91.
4. GUTMAN JL. Prevalence, location and patency of accessory canals in the furcation region of permanent molars. *J Periodontol* 1978; 59:21.
5. BAČIĆ M, DOMIĆ A, ŠUTALO J. Učestalost oštećenih račvališta višekorijenskih zubi u bolesnika s parodontnom bolesti. *Acta Stomatol Croat* 1986; 20: 283-289.
6. GURGAN C, et al. Radiografic detectability of bone loss in the bifurcation of mandibular molars: an experimental study. *Dentomaxillofac Radiol* 1994; 23: 143-148.
7. BOWER RC. Furcation morfology relative to periodontal treatment. Furcation root surface anatomy. *J Periodontol* 1979; 50: 366.
8. BURNETTE E W. Limitations of rentgenograms in periodontal diagnosis. *J Peridontol* 1971; 42: 293.
9. GREENBERG J, LASTER L, LISTGARTEN MS. Transgingival probing as a potential estimator of alveolar bone level. *J Periodontol* 1976; 47: 514.
10. LARATO DC. Same anatomical factors related to furcation involments. *J Periodontol* 1975; 46: 608.
11. VOLCHANSKY A, CLEATON-JONES PE. Bone defect in dried Bantu mandibles. *Oral Surg* 1973; 45: 609.
12. BJÖRN A L, HJÖRT P. Bone loss of furcated mandibular molars. *J Clin Periodontol* 1982; 9: 402-408.
13. DUCKWORTH J, MECLER A, SIEGAL R, MCCAULEY L, GOJU G. Evaluation of two methods for clinical analysis of serial intraoral radiographs. *J Dent Research* 1985; 64: 205.
14. SVARDSTRÖM G, WENNSTROM JL. Prevalence of furcation involments in patients referred for periodontal treatment. *J Clin Periodontol* 1996; 23: 1093-1099.

Incidence of Furcation Involvement in Multi-Rooted Teeth Observed on Radiographs (Orthopantomograms)

Darije Plančak¹
Ksenija Jorgić-Srdjak¹
Anto Domic²
Andrija Bošnjak¹

¹Department of Periodontology
School of Dental Medicine
University of Zagreb
²Private practice, Zagreb

Summary

Furcation involvement in molars is a result of the progression of periodontal disease that is characterized by bone and periodontal attachment loss in the specific area. With regard to the growing incidence of such findings, the aim of this study was to assess the interradicular bone loss in molars using radiographs. A total number of 283 radiographs of patients treated at the Department of Periodontology were analyzed. Involvement was found in 266 molars (15.5%), in both jaws, third molars being omitted from the study. The results demonstrate the limitations of radiographs as the sole method in diagnostics of furcation involvement, especially in maxillary molars.

Key words: furcation, multi-rooted teeth, radiograph

Acta Stomatol Croat
1999; 371—372

PROFESIONAL PAPERS
Received: March 15, 1999

Address for correspondence:

Doc.dr.sc. Darije Plančak
Department of Periodontology
School of Dental Medicine
Gundulićeva 5
10000 Zagreb, Croatia

Introduction

Furcation involvement is a term describing the progression of periodontal attachment loss towards and in the interradicular area of multi-rooted teeth. Furcation is the area between tooth roots that is normally filled with cancellous bone, and gingival tissue and junctional epithelium (1) protect its opening. The involvement develops as a result of the progression of periodontal disease, bone and periodontal attachment. In the etiology of furcation involvement a certain role is attributed to predisposing factors, such as root anatomy, enamel extensions (2), enamel pearls (3), ridges and accessory pulp canals (4). Literature yields controversial results and opinions regarding the incidence of furcation involvement, mainly to the different diagnostic approaches, which makes the comparison of published data al-

most impossible. The majority of authors do agree that a combination of clinical and radiographic diagnostics produces very certain signs of furcation involvement (5,6). Andree and Saadoun (3) consider that radiographic data, although it can be inaccurate, seems necessary for assessment of the degree of involvement, loss of interradicular and alveolar bone, but also for the divergence, convergence and configuration of the roots, as well as for assessment of the height and width of the furcation socket in the alveolar bone. Bower (7) states that optimal results can be achieved by the long tubus technique. Burnette (8) supposes that radiography is not sufficient for the precise diagnostics of furcation involvement. Greenberg, Laster and Listgarten share the same attitude, and believe that radiographic diagnostic of furcation involvement can be useful for determining the vertical and lateral component of bo-

ne loss, but has less use in assessment of the horizontal involvement (10).

Aim of the study

The aim of the study was to assess interradicular bone loss in molars in adult patients with progressive periodontal disease using radiographs (orthopantomograms).

Material and methods

A total number of 283 radiographs were analyzed at the Department of Periodontology. There were 141 of radiographs of male and 142 of female patients. Minimal number of two molars per jaw was taken into account, but third molars were not analyzed. Mean age of the subjects was 42 years for male and 38 for female patients. Orthopantomogram as a radiographic method was used. Siemens Orthophoss recorded all of the orthopantomograms at the Cabinet of Radiology, School of Dental Medicine, Zagreb, on a 12 x 30 centimeter Kodak film. If there was a shade in the furcation area, it was described as a non-involved site. Statistical analysis was performed using Dbase3+ system, on a Sperry Univac PC.

Results

A total number of 1713 molars, 912 in the upper and 801 in the lower jaw were analyzed. Furcation involvement was exhibited in 266 (15.5%) molars of both jaws. The upper jaw had only 1.9% of furcation involvement, while the lower jaw exhibited 30.9%. The lower first molar is the tooth which showed the greatest incidence of furcation involvement (more than 40%) (Table 1). Figure 1 represents the distribution of furcation involvement according to age and jaw.

Discussion

This study has shown that furcation involvement is clearly visible on the lower first molars. These results are in concordance with the clinical data presented by Volchansky and Larato (10,11). Analyzing the orthopantomograms of patients older than 60 years, Björn and Hjört (12) found, that more than 40% of mandibular molars show furcation involvement, which differs from our study, showing 70% of furcation involvement in the lower jaw. Same authors claim a higher incidence of furcation involvement over a 13-year period. This agrees with our study which showed increase of involvement in older patients. Similar results were reported by Duckworth et al (13). Svardström et al. (14), in their study of the prevalence of furcation involvement in patients who had received periodontal treatment, found significantly more furcation involvement in upper jaw molars than lower jaw. Very low percentage of the involvement in the lower jaw in our study can be explained by the difficulty in assessing the involvement since the palatal root is covering the furcation. Therefore, the use of orthopantomogram in the assessment of furcation involvement is only partially acceptable. Inadequate angulation during the recording and thick alveolar bone that has a projection into the furcation area can significantly increase the feasibility of diagnostics.

Conclusions

1. Orthopantomogram can be used for easier diagnostics of furcation involvement in the lower than in the upper jaw.
2. Incidence of involvement rises with age.
3. The uncertainty of orthopantomograms as the sole method in diagnostics of furcation involvement can be seen from this study, although data showing more than 15% involvement in both jaws cannot disregard orthopantomogram as an auxiliary method in the diagnostics of furcation involvement in molars.