

Prikaz bolesnika sa sindromom varijabilne imunodeficijencije i pneumonijom

**Maja SABOLIĆ¹⁾, dr. med.,
specijalizant infektologije**
**Lorna STEMBERGER²⁾, dr. med.,
specijalizant infektologije**
**Andreja ŠUPE PARUN³⁾, dr. med.,
specijalist epidemiologije**
**Klaudija VIŠKOVIĆ²⁾, dr. med., dr. sc.,
specijalist radiologije-subspecijalist
ultrazvuka, viši znanstveni suradnik**
**Ana ŠOŠTARIĆ-ZADRO⁴⁾, dr. med.,
specijalist radiologije**
**Dalibor VUKELIĆ^{2, 5)}, doc. dr. sc., dr. med.,
specijalist infektologije**

¹⁾Odjel za infektologiju, Opća bolnica
"Dr. Tomislav Bardek", Koprivnica

²⁾Klinika za infektivne bolesti "Dr. Fran
Mihaljević", Zagreb

³⁾Hrvatski zavod za javno zdravstvo, Zagreb

⁴⁾Specijalna bolnica za plućne bolesti, Zagreb

⁵⁾Medicinski fakultet Sveučilišta u Zagrebu

Ključne riječi

*upala pluća
pleuralni izljev
ultrazvuk toraksa
obična varijabilna imunodeficijencija*

Key words

*pneumonia
pleural effusion
thoracic ultrasound
common variable immunodeficiency*

Primljeno: 2012–07–19

Received: 2012–07–19

Prihvaćeno: 2012–09–24

Accepted: 2012–09–24

Prikaz bolesnika

Tridesetsedmogodišnji bolesnik primljen je u Kliniku za infektivne bolesti "Dr. Fran Mihaljević" u Zagrebu zbog obostrane upale pluća komplicirane razvojem pleuralnog izljeva. Upalu pluća prebolio je u dva navrata: 2004. i 2010. godine. Od 2004. godine više je puta liječen zbog upale paranazalnih sinusa. Unatoč nizu infekcija respiratornog trakta u bolesnika dosad nije učinjena elektroforeza proteina u serumu, uz pomoć koje smo tijekom ove hospitalizacije postavili dijagnozu osnovne bolesti-obične varijabilne imunodeficijencije. Ultrazvuk toraksa, uz sumacijske rendgenske snimke torakalnih organa, koristio nam je u praćenju tijeka i prognoziranju ishoda bolesti.

Variable immunodeficiency syndrome and pneumonia: a case report

Case report

A thirty-seven-year-old patient with bilateral pneumonia complicated by pleural effusion was admitted to the University Hospital for Infectious Diseases in Zagreb. He already had pneumonia in 2004 and 2010. Since 2004 he has been treated several times for sinusitis. Despite a significant number of respiratory tract infections, serum protein electrophoresis has not been done until recent episode, when it became a crucial test for confirming the diagnosis of common variable immunodeficiency. Ultrasonography of pleural space, along with chest x-rays, proved a valuable diagnostic method in monitoring the progress and outcome of the disease.

Uvod

Obična varijabilna imunodeficijencija (eng. *common variable immunodeficiency* – CVID) je klinički sindrom karakteriziran značajnim manjkom protutijela svih klasa [1, 2]. Prevalencija varira od 1 : 25 000 do 1 : 100 000 [3].

Bolesnici sa sindromom CVID najčešće imaju normalan broj B limfocita koji su klonalno različiti, ali fenotipski nezreli [2]. B limfociti bolesnika sa CVID sindromom sposobni su prepoznati antigen i reagiraju proliferacijom, ali su izgubili sposobnost pretvaranja u B memorijske i zrele plazma stanice [2]. Takav neuspjeli obrazac diferen-

cijacije ponekad dovodi do nodularne B limfocitne hiperplazije te splenomegalije i crijevne limfoidne hiperplazije masivnih razmjera [2]. Klinički se sindrom CVID prezentira rekurentnim infekcijama respiratornog trakta [4, 5], kroničnim plućnim bolestima, autoimunim bolestima, poremećajima funkcije jetre i gastrointestinalnog trakta, uključujući i povećanu incidenciju limfoma i solidnih tumora [1, 2]. Radiološka dijagnostika od velikog je značaja u prikazu vrste i distribucije infiltrata. Ultrazvuk (UZV) pleuralnog prostora je vrlo dobra metoda za dijagnosticiranje i sasvim malih pleuralnih izljeva te za praćenje njihove dinamike bez izlaganja bolesnika ionizirajućem zračenju. Bolest se nerijetko kasno otkriva. Rano otkrivanje sindroma CVID ima najveći utjecaj na smanjenje morbiditeta i mortaliteta, a osnova terapije je primjena imunoglobulina. Unatoč adekvatnoj primjeni imunoglobulina bolesnici s hipogamaglobulinemijom češće oboljevaju od virusnih i bakterijskih bolesti respiratornog trakta [5, 6]. Cilj ovog prikaza je:

1. ukazati na važnost elektroforeze proteina u serumu kod bolesnika s ponavljajućim infekcijama respiratornog trakta
2. prikazati vrijednost UZV pregleda pleuralnog prostora kod bolesnika s pleuropneumonijom i CVID sindromom.

Prikaz bolesnika

Bolesnik u dobi od 37 godina hospitaliziran je zbog obostrane upale pluća s izraženim lijevostranim pleuralnim izljevom. Bolest je počela tri dana prije prijma bolovima u leđima, vrućicom do 39 °C i suhim kašljem. Dvadeset dana prije početka bolesti boravio je na Pagu. Unazad deset godina u dva je navrata liječen od upale pluća. Upala pluća koju je prebolio 2004. godine bila je težeg tijeka te je učinjena i bronhoskopija, čiji je nalaz bio uredan. Posljednjih osam godina bolesnik boluje od učestalih upala paranazalnih sinusa. Devijaciju nosnog septuma operirao je 2009. godine.

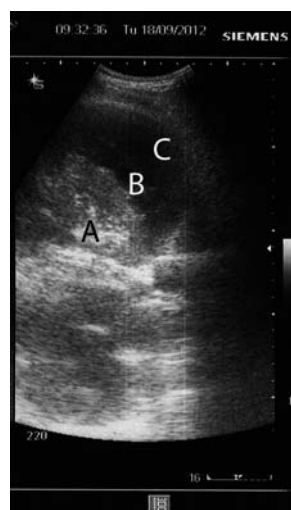
Kod prijma bolesnik je febrilan (38,5 °C), urednih vitalnih parametara. Nad plućima auskultatorno lijevo do razine petog rebra disanje je bilo slabo čujno uz perkutornu muklinu. Ostali somatski i neurološki status bio je uredan.

U laboratorijskim pretragama učinjenim kod prijma bilježi se ubrzana sedimentacija eritrocita (70 mm/sat) te povišena vrijednost C reaktivnog proteina (CRP) 180 mg/L. Ostale rutinske hematološke i biokemijske pretrage (kompletna krvna slika, urea, kreatinin, ionogram, jetrene probe) bile su u granicama referentnih vrijednosti. Ultrazvučni nalaz (UZV) abdomena bio je uredan.

Na sumacijskim snimkama torakalnih organa radiološki su opisani opsežni intersticijski infiltrati desno, u gornjem režnju, s izljevom u interlobij te u donjem režnju

lijevo, latero i postero-bazalno. Opisan je i pleuralni izljev lijevo bazalno.

Učinjen je UZV toraksa kojim je prikazan opsežan, septirani pleuralni izljev lijevo uz lateralnu torakalnu stijenku, širine do 4 cm. Septa unutar izljeva bila su tanka i flotirala su prilikom disanja. Uz navedeni, septirani izljev, prikazao se i manji slobodni izljev širine do 2 cm (Slika 1).



Slika 1. Ultrazvuk toraksa prikazuje kompresivnu atelektazu lijevog donjeg režnja (A), kompleksan, septirani pleuralni izljev (B) te slobodan izljev lijevo (C)

Figure 1. Thoracic ultrasound shows a compressive atelectasis of the left lower lobe (A), complex, septated pleural effusion (B) and free effusion on the left side (C)

Hemokulture, anti HIV, *Legionella* antigen u urinu bili su negativni. Nakon prijma započeto je antimikrobno liječenje ceftriaksonom i azitromicinom. Bolesnik je od trećeg dana boravka postao afebrilan uz postupno poboljšanje općeg stanja i fizikalnog nalaza. Antimikrobno liječenje provodilo se 20 dana. Učinjenim dodatnim pretragama nismo razriješili etiologiju bolesti (serološke pretrage na *Mycoplasma pneumoniae*, *Chlamydia psittaci*, *Chlamydia pneumoniae*, *Coxiella burnettii* bile su negativne). Punkcija pleuralnog izljeva nije učinjena.

Na kontrolnim sumacijskim snimkama torakalnih organa dolazi do regresije infiltrata i pleuralnog izljeva koji je potvrđen i UZV-om toraksa.

Nakon dobivenih rezultata elektroforeze proteina u serumu: TP 57 g/L, A/G 1,20, alb 54,5 %, alfa1 6,7 %, alfa2 19,1 %, beta 16,7 %, gama 3 %, te imunoelktroforeze (IgG 1,09, IgA 0,066, IgM 0,042), bolesnik je zbog sumnje na sindrom CVID premješten na Imunološki odjel Klinike za internu medicinu Kliničke bolnice Dubrava u Zagrebu. Ondje je učinjena i punkcija koštane srži te fenotipizacija limfocita periferne krvi. Nakon toga započeto je liječenje imunoglobulinima u intravenskom obliku koje će bolesnik trajno dobivati.

Rasprava

U infektološkoj praksi svakodnevno se susrećemo s respiratornim infekcijama kao što su upale paranazalnih sinusa i pluća. Kod bolesnika s težim rekurentnim infekcijama dišnog sustava potrebno je posumnjati na imunodeficijenciju. Elektroforezom proteina u opisanog bolesnika ustanovljena je značajna hipogamaglobulinemija, a imunoelktroforezom su izmjerene značajno snižene koncentracije IgG 1,09 (referentni interval od 7–16), IgM < 0,042 (referentni interval 0,4–2,3) i IgA < 0,066 (referentni interval 0,7–4). Već dvostruko niže vrijednosti imunoglobulina G od referentnih vrijednosti ukazuju na moguć sindrom CVID. Kod opisanog bolesnika od prve teže upale pluća pa do konačne dijagnoze CVID proteklo je 12 godina. U Defy studiji kojom je obuhvaćeno 252 bolesnika s dijagnozom CVID medijan dobi kod prvih simptoma bio je 19 godina, a medijan dobi kod postavljanja dijagnoze 33,9 godina [6]. Pleuropneumonija kod našeg bolesnika potvrđena je ne samo radiološki već i UZV-om toraksa. UZV toraksa u rukama vještog ultrasoničara je u svakodnevnom radu postao jeftin i jednostavan način za procjenu veličine i konzistencije izljeva. Ujedno služi za navođenje kod pleuralne punkcije. UZV-om je moguće prikazati atelektazu plućnog parenhima koja je na rendgenskoj snimci prekrivena sjenom pleuralnog izljeva.

Zaključak

U bolesnika s učestalim infekcijama respiratornog trakta potrebno je pomišljati i na CVID te učiniti elektro-

forezu proteina u serumu. Ranije postavljena dijagnoza može utjecati na morbiditet i mortalitet takvih bolesnika, a terapija je uspješna. UZV toraksa bio je od velikog značaja u dijagnostici opsega i kakvoće pleuralnog izljeva te praćenju njegove dinamike, osobito zato jer je trajanje bolesti u bolesnika sa sindromom CVID često produljeno, a duljina liječenja ne odgovara standardnim postupcima.

Literatura

- [1] Bonilla FA, Geha RS. Common variable immunodeficiency. *Pediat Res* 2009; 65: 13R–9R.
- [2] Fried AJ, Bonilla FA. Pathogenesis, diagnosis, and management of primary antibody deficiencies and infections. *Clin Microbiol Rev* 2009; 22: 396–414.
- [3] Kainulainen L, Vuorinen T, Rantakokko-Jalava K, Osterback R, Ruuskanen O. Recurrent and persistent respiratory tract viral infections in patients with primary hypogammaglobulinemia. *J Allergy Clin Immunol* 2010; 126: 120–6.
- [4] Martinez Garcia MA, de Rojas MD, Nauffal Manzur MD i sur. Respiratory disorders in common variable immunodeficiency. *Resp Med* 2001; 95: 191–5.
- [5] Thickett KM, Kumararatne DS, Banerjee AK, Dudley R, Stableforth DE. Common variable immune deficiency: respiratory manifestations, pulmonary function and high-resolution CT scan findings. *QJM* 2002; 95: 655–62.
- [6] Oksenhendler E, Gerard L, Fieschi C i sur. Infections in 252 patients with common variable immunodeficiency. *Clin Infect Dis* 2008; 46: 1547–54.