

Primarni peritonitis u prethodno zdravog djeteta

Ana Marija ALDUK¹⁾, dr. med., specijalist radiologije

Ivica SJEKAVICA¹⁾, doc. dr. sc., dr. med., specijalist radiologije, subspecijalist ultrazvuka

Marko KRALIK¹⁾, dr. med., specijalist radiologije

Tomislav LUETIĆ²⁾, doc. dr. sc., dr. med., specijalist dječje kirurgije

¹⁾ Medicinski fakultet Sveučilišta u Zagrebu, Klinički zavod za dijagnostičku i intervencijsku radiologiju, KBC Zagreb

²⁾ Medicinski fakultet Sveučilišta u Zagrebu, Zavod za dječju kirurgiju, KBC Zagreb

Ključne riječi

*primarni peritonitis
prethodno zdravo dijete
upalno zadebljanje omentuma*

Key words

*primary peritonitis
previously healthy child
inflammatory omental thickening*

Primljeno: 2012–07–19

Received: 2012–07–19

Prihvaćeno: 2012–09–24

Accepted: 2012–09–24

Uvod

Peritonitis je relativno česta bolest u pedijatrijskoj populaciji. Najčešće se radi o sekundarnom peritonitisu koji nastaje kao rezultat narušenog integriteta gastrointestinalnog sustava [1]. Primarni peritonitis je infekcija peritonealne šupljine bez evidentnog intraabdominalnog uzroka [2, 3]. Dobro je poznata povezanost primarnog peritonitisa s prethodno prisutnim ascitesom u djece s kroničnim bolestima jetre [4, 5] ili nefrotskim sindromom [6, 7]. Primarni peritonitis se izrazito rijetko javlja u prethodno zdrave djece [8, 9, 10].

Prikaz bolesnika

Primarni peritonitis se rijetko javlja u dječjoj dobi i zahvaća uglavnom djecu s kroničnim bolestima jetre ili nefrotskim sindromom, a vrlo rijetko se javlja u prethodno zdrave djece. Cilj ovog prikaza je opisati kliničke i radiološke značajke primarnog peritonitisa kod prethodno zdravog djeteta.

Primary peritonitis in a previously healthy child

Case report

Primary peritonitis rarely occurs in childhood, affecting mainly children with chronic liver disease or nephrotic syndrome, but occurs very rarely in previously healthy children. The aim of this case report is to describe the clinical and radiological features of primary peritonitis in a previously healthy child.

Prikaz bolesnika

Četverogodišnja djevojčica hospitalizirana je u Klinici za pedijatriju Kliničkog bolničkog centra Zagreb, zbog febriliteta, dispneje, povišenih upalnih parametara te obostranih pleuralnih izljeva na sumacijskoj snimci torakalnih organa. Tijekom sedam dana prije hospitalizacije, imala je proljevaste stolice (i drugi članovi obitelji su imali slične simptome). Dijagnoza pri prijmu je bila pneumonija s izljevima te je započeto liječenje ceftriaksonom i azitromicinom. Osnovni laboratorijski nalazi pri prijmu prikazani su u Tablici 1.

Tablica 1. Laboratorijski nalazi pri prijmu**Table 1.** Laboratory findings at admission

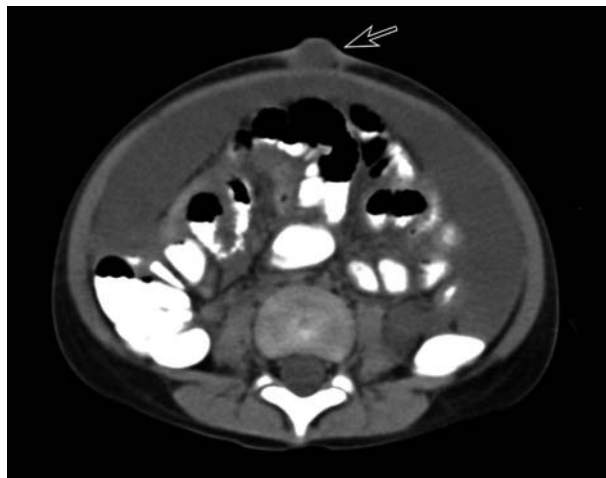Leukociti / Leukocytes ($\times 10^9/L$)	18,67	5,0–13,0
Segmentirani granulociti / Segmented granulocytes (%)	76	44–72
Nesegmentirani granulociti / Nonsegmented granulocytes (%)	6	0–2
C reaktivni protein / C reactive protein – CRP (mg/L)	278,5	<5

Treći dan nakon hospitalizacije uočeno je crvenilo kože trbuha oko pupka te je indiciran hitni ultrazvučni (UZV) pregled abdomena s pitanjem upalnog procesa tegmentuma abdomena i eventualne kirurške ekscizije. Pri UZV pregledu abdomena bila je vidljiva mala umbilikalna hernija i obilan slobodni tekući intraperitonejski sadržaj, bez upalne kolekcije tegmentuma. U maloj zdjelici je postojala inhomogeno strukturirana tvorba, dimenzija 7×5 cm. Uporabom obojenog Dopplera ova tvorba nije pokazivala znakove koji bi govorili u prilog solidne i vaskularizirane tumorske tvorbe, odnosno shvaćena je kao upalna kolekcija (Slika 1.).

U daljnjoj radiološkoj obradi učinjena je hitna višeslojna kompjutorizirana tomografija (engl. *multislice computed tomography* MSCT) abdomena i zdjelice, s kliničkim pitanjem perforacije gastrointestinalnog trakta ili rupture ovarijske ciste. MSCT pregledom koji je učinjen uz

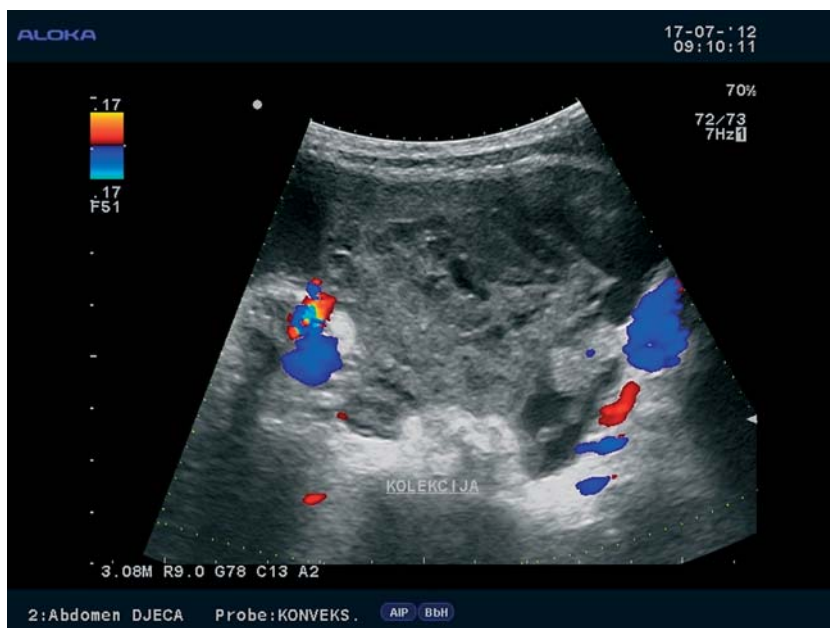
prethodnu primjenu peroralnog kontrastnog sredstva, potvrđen je obilan, umjereno gust, septirani intraperitonejski tekući sadržaj u zdjelici te zadebljana stijenka crijeva, bez znakova perforacije gastrointestinalnog sustava. Nije pronađena tumorska tvorba ili ruptura ovarijske ciste (Slika 2. i 3.).

U daljnjoj dijagnostičkoj obradi učinjena je punkcija intraperitonejskog sadržaja, a citološka i biokemijska anali-



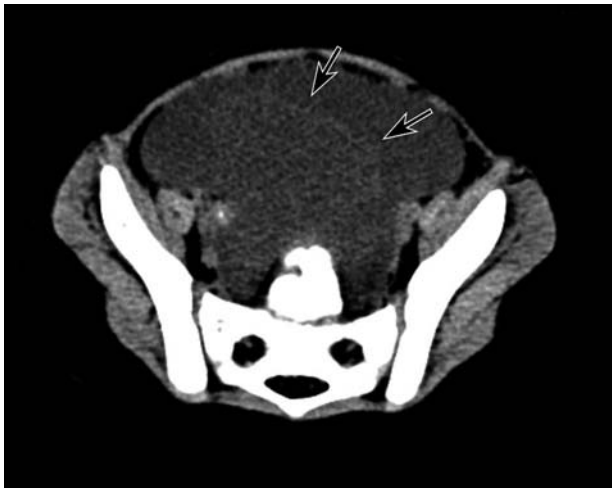Slika 2. Kompjutorizirana tomografija abdomena prikazuje zadebljani omentum s umjereno gustim tekućim sadržajem koji se nalazi i u umbilikalnoj herniji (strelica)

Figure 2. Computed tomography of abdomen displays thickened omentum with moderately dense fluid that is also showed in umbilical hernia (arrow)



Slika 1. Ultrazvučni prikaz inhomogene tvorbe u maloj zdjelici, sa slobodnim tekućim sadržajem oko tvorbe. Uporabom obojenog Dopplera ova tvorba je avaskularna, što isključuje solidni tumor i potvrđuje upalnu kolekciju

Figure 1. Ultrasound imaging of inhomogenous expansive formation in pelvis, with free fluid around it. Color Doppler ultrasound showed avascular formation, that excluded solid tumor and confirmed infected collection



Slika 3. Kompjutorizirana tomografija zdjelice prikazuje obilan, septiran, inhomogen, slobodni intraperitonejski tekući sadržaj (strelice)

Figure 3. Computed tomography of the abdomen showing huge, septated, inhomogenous intraperitoneal fluid (arrows)

za punktata ascitesa pokazale su da se radi o purulentnom sadržaju, no nije izoliran uzročnik. Djevojčica je premještena u Kliniku za dječju kirurgiju, gdje je učinjena eksplorativna laparotomija, pri kojoj je pronađen izrazito zadebljan i upalno promijenjen omentum te interintestinalne priraslice. Kao i citološki, patohistološki nalaz ukazivao je na gnojni peritonitis.

Jedanaestog poslijeoperacijskog dana, djevojčica je postala febrilna do 40 °C uz porast upalnih parametara (L 14,6; CRP 64). Ponovljenom sumacijskom snimkom torakalnih organa postavila se sumnja na bazalnu pneumoniju te je započeto antimikrobno liječenje amikacinom i meropenemom. U daljnjem tijeku došlo je do normalizacije auskultacijskog nalaza nad plućima kao i laboratorijskih parametara te je djevojčica otpuštena iz bolnice. Kod prvog kontrolnog pregleda dva mjeseca nakon operacije, djevojčica je bila dobrog kliničkog statusa, bez UZV znakova slobodne intraabdominalne tekućine i urednih laboratorijskih nalaza.

Rasprava

Primarni peritonitis je rijedak u dječjoj dobi, odgovoran je za 1–3 % svih abdominalnih hitnih stanja u pedijatrijskoj populaciji [3, 11]. Najčešće se radi o infekciji ranije postojećeg ascitesa u nefrotskom sindromu ili kroničnim bolestima jetre.

Primarni peritonitis u prethodno zdrave djece je rijedak, iako postoje radovi koji ga dokumentiraju [3, 8–17]. Najčešće oboljevaju djeca u dobi između 4 i 9 godina, tri puta češće djevojčice [9, 11, 13].

Bolesnici se obično prezentiraju febrilitetom, bolovima u trbuhu i abdominalnom distenzijom te povraćanjem i proljevom [10]. Najvažnija diferencijalna dijagnoza je akutni apendicitis što je u bolesnice u ovom slučaju isključeno pri eksplorativnoj laparotomiji, no unatoč tomu učinjena je apendektomija.

Patogeneza primarnog peritonitisa je nejasna i moguće je više izvora infekcije (hematogeni, limfatički, genitourinarni ili transmuralni iz probavnog sustava) [14–17]. U prikazanom slučaju najvjerojatniji put infekcije je transmuralni iz probavnog sustava, s obzirom na proljevaste stolice koje su dominirale u kliničkoj slici prije hospitalizacije i razvoja peritonitisa te upale omentuma.

Tipično se kod sekundarnog peritonitisa nalazi više uzročnika, dok se kod primarnog izolira samo jedan uzročnik (najčešće *Streptococcus pneumoniae* [9], *Streptococcus pyogenes* ili *Staphylococcus aureus* [12, 13]). U našem slučaju mikrobiološki uzročnik nije izoliran, što je vjerojatno posljedica prethodno započete antibiotske terapije.

Zaključak

Primarni peritonitis u prethodno zdrave djece se klinički ne može razlikovati od sekundarnog peritonitisa, najčešće uzrokovanog akutnim apendicitisom. Slikovnim metodama (UZV i CT) može se isključiti perforacija gastrointestinalnog sustava te akutni apendicitis kao najvažnije diferencijalne dijagnoze, no najčešće je potrebna eksplorativna laparotomija. Prognoza je dobra kod pravovremene eksplorativne laparotomije i antibiotske terapije.

Literatura

- [1] Turnage RH, Richardson KA, Li BD, McDonald JC. Abdominal wall, umbilicus, peritoneum, mesenteries, omentum, and retroperitoneum. In: Townsend CM, Beauchamp RD, Evers BM, Mattox KL, eds. *Sabiston Textbook of Surgery*. 18th ed. St. Louis, Mo: WB Saunders; 2008: chap 43.
- [2] Laroche M, Harding G. Primary and secondary peritonitis: An update. *Eur J Clin Microbiol Infect Dis* 1998; 17: 542–50.
- [3] McDougal WS, Izant RJ Jr, Zollinger RM Jr. Primary peritonitis in infancy and childhood. *Ann Surg* 1975; 181 :310–3.
- [4] Larcher VF, Manolaki N, Vegente A, Vergani D, Mowat AP. Spontaneous bacterial peritonitis in children with chronic liver disease: clinical features and etiologic factors. *J Pediatr* 1985; 106: 907–12.
- [5] Guamer C, Sola R, Soriano G, Andreu M, Novella MT, Vila MC, et al. Risk of a first community acquired spontaneous bacterial peritonitis in cirrhotics with low ascitic fluid protein levels. *Gastroenterology* 1999; 117: 414–9.
- [6] Krensky AM, Ingelfinger JR, Grupe WE. Peritonitis in childhood nephrotic syndrome. *Am J Dis Child* 1982; 136: 732–7.

- [7] Gorenssek MJ, Lebel MH, Nelson JD. Peritonitis in children with nephrotic syndrome. *Pediatrics* 1988; 81: 849–56.
- [8] Freij BJ, Votteler TP, McCracken GH. Primary peritonitis in previously healthy children. *Am J Dis Child* 1984; 138: 1058–61.
- [9] Ofori-Kuma FK, Hesse A, Tandoh JF. Primary peritonitis in previously healthy children-clinical and bacteriological features. *West Afr J Med* 1996; 15: 1–5.
- [10] Navia MJ, Caroli PL. Primary peritonitis in previously healthy children. *Ann Pediatr* 2004; 61: 554–7.
- [11] Jenny P, Rothenbuhler JM. Primary peritonitis. *Z Kinderchir* 1983; 38: 36–8.
- [12] Janati R, Takvorian P, Dodat H, Chappuis JP. Primary peritonitis in children. Apropos of 12 case reports. *Chir Pediatr* 1986; 27: 201–4.
- [13] Sen S, Lalitha MK, Fenn AS, Mammen KE. Primary peritonitis in children. *Ann Trop Paediatr* 1983; 3: 53–6.
- [14] Nohr CW, Marshall DG. Primary peritonitis in children. *Can J Surg* 1984; 27: 179–81.
- [15] Fowler R Jr. Primary peritonitis, changing aspects 1956–70. *Aust Paediatr J* 1971; 7: 73–9.
- [16] Wilcox CM, Dismukes WE. Spontaneous bacterial peritonitis. A review of pathogenesis, diagnosis and treatment. *Medicine (Baltimore)* 1987; 66: 447–56.
- [17] Schweinburg FB, Seligman AM, Fine J. Transmural migration of intestinal bacteria; a study based on the use of radioactive *Escherichia coli*. *N Engl J Med* 1950; 242: 747–51.