

KALCIFILAKSIJA

CIRIL TRILLER, DUBRAVKO HULJEV¹ i DRAGICA MAJA SMRKE

*Univerzitetni klinički centar Ljubljana, Kirurška klinika, Kirurški odjel za infekcije, Ljubljana, Slovenija
i¹Klinička bolnica „Sveti Duh“, Klinika za kirurgiju, Centar za plastičnu i rekonstruktivnu kirurgiju, Zagreb, Hrvatska*

Kalcifilaksija je jedan oblik vanskeletne kalcifikacije koju karakteriziraju odlaganje kalcija u tuniku mediju arterija i vaskularna tromboza, a što vodi u ishemiju tkiva uključujući i ishemiju kože s njenom posljedičnom nekrozom. Nekroze se također mogu razviti i u potkožnom masnom tkivu i skeletnim mišićima. Uzrok nije poznat. Tu su bolest prvi put opisali Bryant i White već 1898. godine u svezi s uremijom, i sve do 1976. godine taj sindrom nije bio klinički dovoljno prepoznatljiv. Tada je Gipstein sa suradnicima podrobnije opisao tu bolest i od tada pa nadalje pojavljuje se veliki broj opisa slučajeva kalcifilaksije s podacima o morbiditetu i terapijskim dilemama. Opisana je povezanost bolesti s insuficijencijom jetre, debljinom i šećernom bolešću. U radu je prikazan klinički tijek prepoznavanja i liječenja većih ulceracija na obje potkoljenice kod polimorbidnog bolesnika s prepoznatom kalcifilaksijom koja je bila uzrokom nastanka nekroza kože s posljedičnim kroničnim potkoljeničnim vriedovima.

KLJUČNE RIJEČI: kalcifilaksija, kalcinirajuća uremička arteriolopatija, bubrežna insuficijencija i hemodijaliza

ADRESA ZA DOPISIVANJE: Ciril Triller, prim., dr. med.
Univerzitetni klinički centar Ljubljana
Kirurška klinika
Zaloška 2
1000 Ljubljana, Slovenija

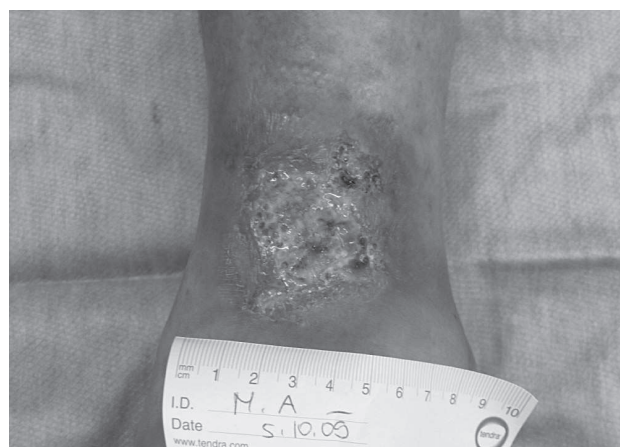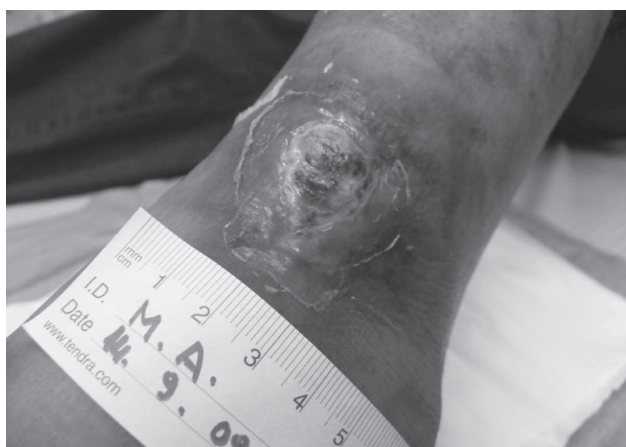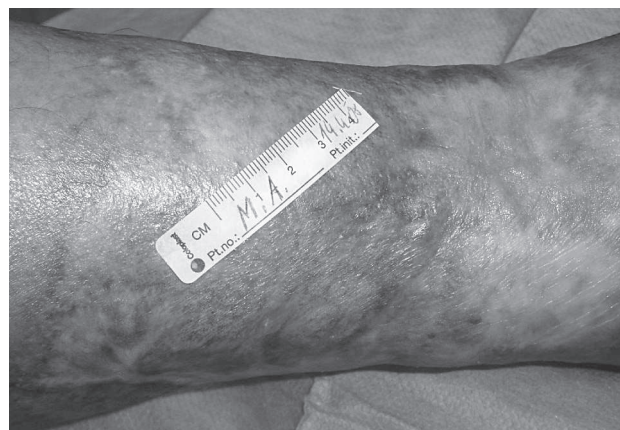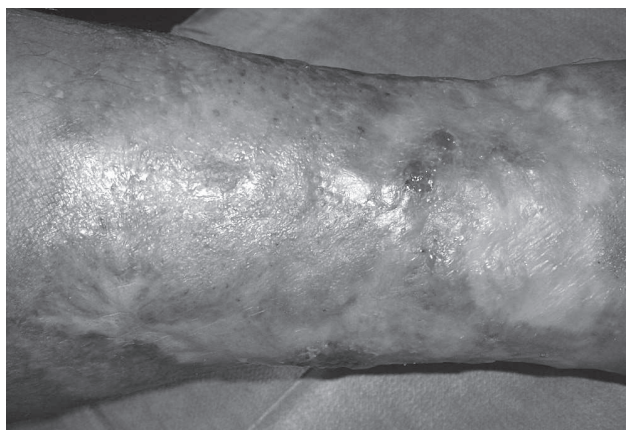
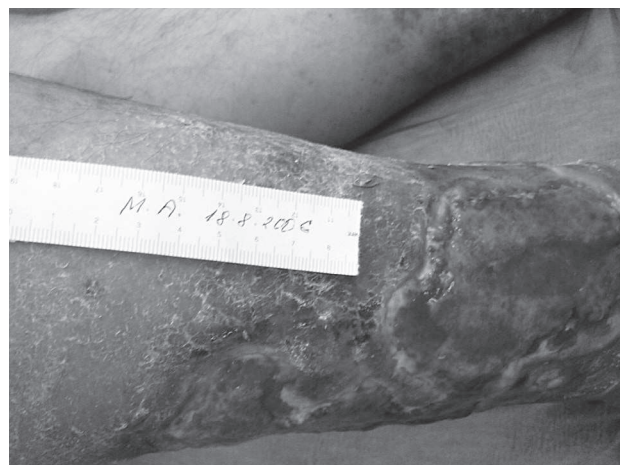
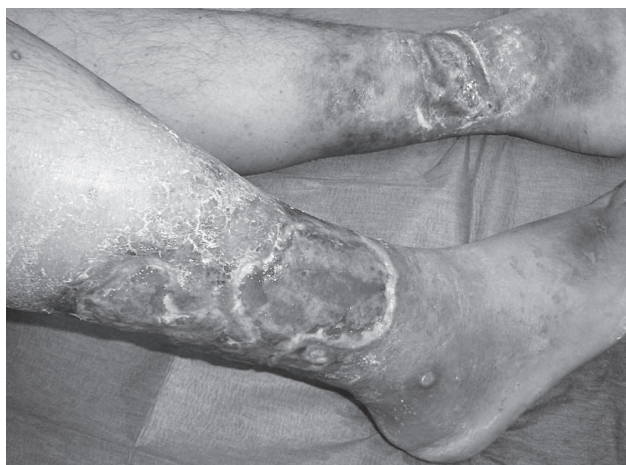UVOD

Kalcifilaksija je vaskulopatija malih krvnih žila za koju je karakteristično odlaganje kalcijevih depozita u intimu arteriola s posljedičnom proliferacijom intime, fibrozom i trombozom. Sindrom se u većini slučajeva javlja u bolesnika s bubrežnom insuficijencijom ili zatajenjem rada bubrega i u bolesnika sa šećernom bolešću. Opisana je i povezanost s pretilosti, alkoholnom cirozom jetre, karcinomom dojke liječenim kemoterapijom, Crohnovom bolesti, kolangiokarcinomom, reumatoidnim artritisom i sistemskim lupusom eritematosusom. Najčešće se kalcifilaksija javlja tijekom prve godine nakon početka hemodijalize. Zahvaća 1%-4% bolesnika s kroničnim stadijem bubrežne insuficijencije. Opisana je 60%-80%-tna smrtnost sa sepsom kao posljedicom inficiranih i nekrotičnih kožnih lezija i multiorganskog otkazivanja. Žene češće obolijevaju od tog sindroma, i isti se učestalije javlja kod bijelaca nego kod drugih rasa. Javlja se u svim dobnim skupinama, od 6 mjeseci do 83 godine (srednja dob 48±16 godina).

Većina bolesnika ima dugogodišnju anamnezu kroničnih bubrežnih smetnji, hemodijalize, ili imaju transplantiran bubreg. Obično imaju i koju od prethodno navedenih konkomitantnih bolesti.

Intenzivna bol, većinom u predjelu potkoljenice, vodeći je simptom za rano prepoznavanje bolesti. Bol je ishemičkog karaktera i zbog toga se ubrzo na koži zahvaćenog dijela tijela pojavljuju i promjene u obliku plavkastih, a kasnije smečkastih mrlja. U potkožju se palpiraju manji, neoštro ograničeni tvrđi infiltrati. Na tim se područjima kasnije javljaju serozni mjehuri i potom na tom mjestu slijedi nekroza kože i potkožnog tkiva. Nastaje kronična rana koja je izuzetno bolna. Obično nastaje više manjih rana na potkoljenici a kasnije se, zbog širenja, spajaju u jednu veću, koja može zahvatiti cijelu cirkumferenciju noge.

Nema sigurnog dijagnostičkog testa za kalcifilaksiju. Ponekad se na rtg snimci zahvaćenog ekstremiteta vide u potkožju depoziti kalcija nepravilnog oblika.



Scintigrafija skeleta ponekad pokaže nakupljanje biljega u mekim tkivima. Dijagnostički je najsigurnija patohistološka dijagnoza dijela ekscidirane kože s potkožnim tkivom s ruba rane. Potrebno je isključiti ostale uzročnike ishemije, posebice perifernu arterijsku okluzivnu bolest (također i u sklopu šećerne bolesti) kao i vensku insuficijenciju.

PRIKAZ BOLESNIKA

Muškarac u dobi od 60 godina, došao je na prvi pregled u našu ambulantu zbog vrlo bolnih rana na obje

potkoljenice. Od prije se liječi kod flebologa zbog venske insuficijencije i ima postavljenu kompresijsku terapiju. Rane su se nakon višemjesečnog liječenja i uz primjenu mnogobrojnih suvremenih potpornih obloga i povećale i produbile.

Bolesnik boluje i od šećerne bolesti koja se regulira insulinom, a ima i povišeni krvni tlak i sarkoidozu, te je na terapiji Medrolom. U više je navrata pregledan od nefrologa zbog bubrežne insuficijencije. Izražena je i prekomjerna tjelesna težina.

Prilikom pregleda verificirali smo na obje potkoljenice u distalnoj trećini za dlan velike i do 1 cm duboke

rane s podminiranim rubovima i vrlo nježnim granulacijama na dnu rane. Između granulacija nalazili su se pojedinačni otočići nekroze, posebice u području potkožnog masnog tkiva. Na okolnoj koži nalazile su se obilne hiperkeratotične ljuskice i okrugli, do nekoliko centimetara u promjeru, predjeli hiperpigmentirane tamnosmeđe kože. Bio je izražen pretibijalno tjestasti edem na obje potkoljenice uz crvenilo okolne kože rane u širini od nekoliko centimetara (sl. 1-6). Distalni pulsevi, na dorzumu stopala i ispod medijalnog maleola, bili su palpabilni. U potkožju obih potkoljenica palpirale su se 0,5–1 cm veliki plosnate, fiksirane za podlogu, tvrde rezistencije neravne površine. Promjene nisu bile bolne na palpaciju. Kada su rane bile odmotane bile su jako bolne, a bol je bila još veća prilikom ispiranja rana s mlakom fiziološkom otopinom. Učinili smo osnovne laboratorijske krvne pretrage, koje su pokazale normalnu vrijednost hemograma uz blagu leukocitozu i lagano povišeni CRP. Povišene su bile vrijednosti ureje, kreatinina i glukoze, dok je ostali elektrolitski status bio u granicama normale.

Odlučili smo se za nekrektomiju u općoj anesteziji i tijekom operativnog zahvata uzeli smo materijale za mikrobiološku analizu. Uvedena je dvostruka antibiotska terapija klindamicinom i ciprofloksacinom. Na ranu smo nakon kirurškog zahvata postavili kalcijev alginat zbog izraženog difuznog krvarenja. Bolesnik je hospitaliziran na našem odjelu. Zbog jakih bolova postoperativno je provođena analgezija po preporuci anesteziologa, i to dipidolor u kontinuiranoj infuziji. Rane smo previjali svaki drugi do treći dan. Tijekom hospitalizacije pregledan je i od angiologa koji je isključio smetnje arterijske cirkulacije na donjim ekstremitetima. Rane su se i dalje povećavale i na rubovima su se javljale nove nekroze, a u okolini rane pojavljivale su se i nove manje ulceracije. Mikrobiološka pretraga pokazala je da se radi o infekciji rane uzročnicima *Staphylococcus aureus* i *Pseudomonas aeruginosa*. Uvedena je intravenska ciljana antibiotska terapija ceftazidinom u razdoblju od 14 dana. Dva tjedna smo rane liječili i negativnim tlakom (*VAC therapy*), ali smo liječenje zbog jakih bolova morali prekinuti. Ponovno smo se odlučili na nekrektomiju i tom smo prilikom uzeli dijelove kože i potkožja s rubova vrijeda kao i jednu od tumefakcija iz potkožja. Patohistološki nalaz ukazao je da se radi o kalcifilaksiji i isključio je vaskulitis. Zbog sumnje da je upalni proces progredirao u dubinu i zahvatio kost potkoljenice učinili smo rtg obradu obje potkoljenice koja je pokazala u potkožju brojne kalcifikate nepravilnog plosnatog oblika. I potkoljenične su arterije bile jako kalcificirane.

Bolesnik je zbog jakih bolova, unatoč visokim dozama centralnih analgetika, tražio da mu se učini natkoljenična amputacija. Odlučili smo se za liječenje u hiperbaričnoj komori i nakon 30 ulazaka u barokomoru rane su se počele ispunjavati granulacijskim tkivom. Smanjili su se i bolovi, a započela je i rubna epitelizacija. Nakon godinu dana ambulantnog liječenja obje su rane zarasle. Nakon dvije godine ponovno se javila rana na lijevoj potkoljenici i bolesnik je trenutno na liječenju u hiperbaričnoj komori.

ZAKLJUČAK

Kalcifilaksija je rijetka bolest koja se javlja u bolesnika s teškim bubrežnim poremećajima, posebice u bolesnika koji se zbog potpunog zastoja rada bubrega liječe hemodijalizom ili imaju transplantiran bubreg. Obično svi bolesnici s kalcifikacijom imaju još jednu prateću bolest: šećernu bolest, reumatoidni artritis, lupus eritematosus, pretilost ili neku drugu sistemsku bolest. Dijagnoza je teška, jer ne postoji siguran dijagnostički test. Točna se dijagnoza može postaviti jedino patohistološkom pretragom. Liječenje je dugotrajno i cijelo vrijeme je bolesnik u opasnosti razvoja teške infekcije rane koja lako može završiti sepsom i posljedičnim multiorganskim otkazivanjem funkcija.

Kirurško liječenje s ponavljajućim nekrektomijama nije liječenje izbora. Preporuča se poticanje autolitičke nekrektomije ili biološki debridement larvama mušice *Lucillia serricate*. Apsolutna je preporuka primijeniti hiperbaričnu oksigenaciju uz analgeziju i primjenu suvremenih potpornih obloga za rane, po mogućnosti s antisepticima, pogotovo srebrom.

LITERATURA

1. Gipstein RM, Coburn JW, Adam DA i sur. Calciphylaxis in man. A syndrome of tissue necrosis and vascular calcification in 11 patients with chronic renal failure. Arch Intern Med 1976; 136: 1273-80.
2. Nigwekar SU, Wolf M, Sterns RH, Hix JK. Calciphylaxis from nonuremic causes: a systemic review. Clin Am soc Nephrol 2008; 3: 1139-43.
3. Mehta RL, Scott G, Sloand JA, Francis CW. Skin necrosis associated with acquired protein C deficiency in patients with renal failure and calciphylaxis. Am J Med 1990; 88: 252-7.
4. Soni S, Leslie WD. Bone scan findings in metastatic calcification from calciphylaxis. Clin Nucl Med 2008; 33: 502-4.
5. Biedunkiewicz B, Tylicki L, Lichodziejewska-Niemierko M, Liberek T, Rutkowski B. Ozone therapy in a dialyzed patient with calcific uremic arteriopathy. Kidney Int 2003; 64: 367-8.
6. Vassa N, Twardowski ZJ, Campbell J. Hyperbaric oxygen therapy in calciphylaxis-induced skin necrosis in a peritoneal dialysis patient. Am J Kidney Dis 1994; 23: 878-81.

7. Massry SG, Gordon A, Coburn JW i sur. Vascular calcification and peripheral necrosis in a renal transplant recipient. Reversal of lesions following subtotal parathyroidectomy. *Am J Med* 1970; 49: 416-22.
8. Emohare O, Kowal-Vern A, Wiley D, Latenser B. Vacuum-assisted closure use in calciphylaxis. *J Burn Care Rehabil* 2004; 25: 161-4.
9. Dear J, Brookes J, Manselle M, Laing C. Calciphylaxis. *Lancet* 2003; 362: 1707.
10. Goldsmith DJ. Calcifying panniculitis or »simple« inflammation? Biopsy is better than a bone scan. *Nephrol Dial Transplant* 1997; 12: 2463-4.
11. Naik BJ, Lynck DJ, Slavcheva EG, Beissner R. Calciphylaxis: medical and surgical management of chronic extensive wounds in a renal dialysis population. *Plastic Reconstr Surg* 2004; 113: 304-12.

SUMMARY

CALCIPHYLAXIS

C. TRILLER, D. HULJEV¹ and D. M. SMRKE

Ljubljana University Hospital Center, University Department of Surgery, Division of Surgical Infections, Ljubljana, Slovenia and¹Sveti Duh University Hospital, University Department of Surgery, Center for Plastic and Reconstructive Surgery, Zagreb, Croatia

Calciphylaxis is a form of extra-skeletal calcification characterized by calcium deposits in arterial tunica media and vascular thrombosis, which leads to tissue ischemia including skin ischemia with consequential skin necrosis. Necroses may also develop in the subcutaneous adipose tissue and skeletal muscle. The cause of this disorder remains unknown. It was first described by Bryant and White as early as 1989 in association with uremia, and the syndrome remained clinically inadequately recognizable until 1976. Then, Gipstein and coworkers described the disorder in more detail, followed by a great number of calciphylaxis case reports since then, including data on morbidity and therapeutic dilemmas. Calciphylaxis has been reported in association with hepatic insufficiency, obesity, and diabetes mellitus. The authors present the clinical procedure of identifying and treating major ulcerations on both lower legs in a patient with polymorbidity and recognized calciphylaxis, which caused skin necroses with consequential chronic leg ulcers.

KEY WORDS: calciphylaxis, calcific uremic arteriopathy, renal insufficiency, hemodialysis