

SAMOOZLJEĐIVANJE – ARTEFAKTI - PRIKAZ BOLESNIKA

IVANA VRANJKOVIĆ, NEVENKA ŠTOK¹, DIJANA SEDMAK¹,
BRANKICA GRGURIĆ¹ i DUBRAVKO HULJEV¹

Ordinacija za kožne bolesti „Prim. mr. sc. Željko Pavičić“, Zagreb i ¹Klinička bolnica „Sveti Duh“,
Klinika za kirurške bolesti. Centar za plastičnu i rekonstruktivnu kirurgiju, Zagreb, Hrvatska

Mnogi kliničari se unatoč znanju i razvoju sofisticiranih postupaka u liječenju rana i danas susreću s ranama koje teško cijele ili uopće ne zacjeljuju. Unatoč ponovnom preispitivanju strategije liječenja i usmjeravanja pozornosti na biološke čimbenike još uvijek se relativno malo pozornosti usmjerava na psihosocijalne čimbenike koji su navedeni kao jedan od uzroka koji dovode do nastajanja atipičnih rana. Jedan od čimbenika je i tendencija samoozljeđivanju prouzrokovan psihološkim poremećajem nazvanim „*hospital addiction syndrome*“ ili „Munchausenov sindrom“ koji pripada skupini stanja koji nazivamo umišljeni poremećaj u kojem se netko s velikom potrebom za pažnjom pretvara da je bolestan ili se namjerno ozljeđuje. Osobe s „*hospital addiction syndrome*“ i kada su suočene s dokazom kako su simptomi umišljeni ili su posljedica samoozljeđivanja uglavnom negiraju te tvrdnje, pa često odlaze iz bolnice unatoč savjetima liječnika te su često u potrazi za drugim liječnikom i bolnicom.

KLJUČNE RIJEČI: samoozljeđivanje, *hospital addiction syndrome*, kronična rana, atipična rana

ADRESA ZA DOPISIVANJE: Ivana Vranjković, m.s.
Klinička bolnica „Sveti Duh“
Klinika za kirurške bolesti
Sveti Duh 64
10000 Zagreb, Hrvatska

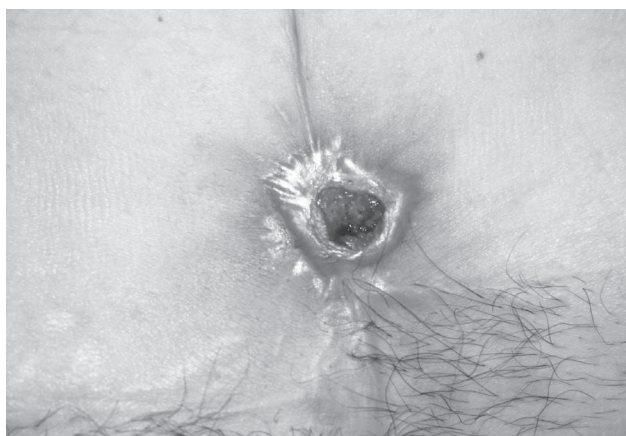
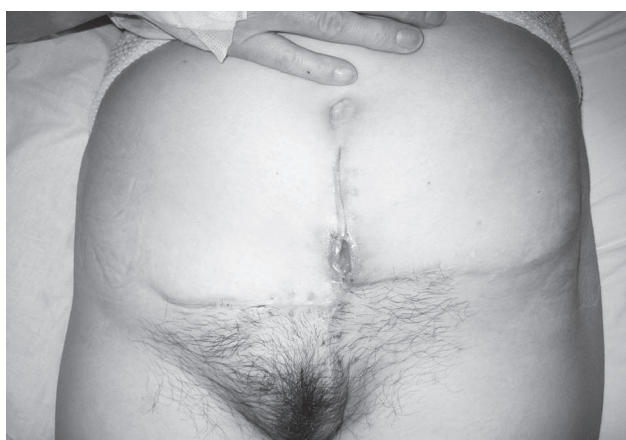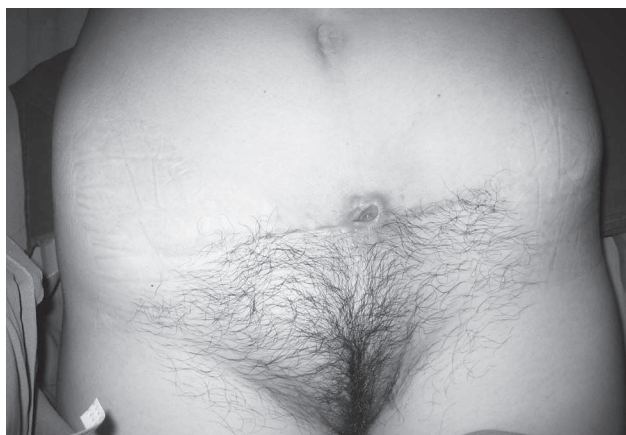UVOD

Mnogi kliničari se unatoč znanju i razvoju sofisticiranih postupaka u liječenju rana i danas susreću s ranama koje teško cijele ili uopće ne zacjeljuju. *Hospital addiction syndrome* (Munchausenov sindrom), pripada skupini stanja koje nazivamo umišljeni poremećaji u kojem se netko s velikom potrebom za pažnjom pretvara da je bolestan ili se namjerno ozlijedi. Radi se o rijetkom fenomenu u kojem su osobe sklone samoozljeđivanju kako bi privukle pažnju i simpatije u cilju produženja svog boravka u bolnici zbog užitka koje im pruža okruženje u kojem se nalaze, te ulozi „pacijenta“.

Za tu vrstu poremećaja možemo bez imalo patetike reći da je vrlo ozbiljan, jer osoba hini svoju bolest ili traumu koja može imati i kobne posljedice izazivanjem infekcije, a u ekstremnim slučajevima indicirati i nepotrebne operacije kao što je i slučaj u našem prikazu bolesnika.

PRIKAZ BOLESNIKA I TIJEK LIJEČENJA

Bolesnica M.M., rođena 1962. g. hospitalizirana je zbog gnojnog vrijeda u području suprapubičnog postoperativnog ožiljka koji je prisutan od travnja 2002. g. nakon učinjene ekstripacije ciste lijevog jajnika (PHD nalaz *Cystis follicularis ovarii biloculare*). Nakon otpusta iz bolnice rana je secernirala, te u razdoblju od 4 mjeseca nakon operacije uz redovito previjanje ne cijeli. Iz obriska rane izolira se *Staphylococcus aureus* zbog čega se pacijentica stavlja na peroralnu i parenteralnu terapiju antibioticima. Unatoč antiobotskoj terapiji kod pacijentice je dalje prisutna upala i erozija u području postoperativnog reza, te se od 27.08.-04.09.2002. hospitalizira. Ponavlja se obrisak rane i izolira *Staphylococcus epidermidis* MRSE. Pacijentica je na vankomicinu i Rimactanu; dolazi do poboljšanja te se otpušta iz bolnice. Dne 25.09.2002. bolesnica se hospitalizira zbog ponovne erozije i kronične upale. Ponovno se ordiniraju peroralni antibiotici, a na ranu se lokalno apliciraju



antiseptici uz redovno previjanje rane te se ponavlja obrisak koji ukazuje na normalnu floru kože.

Za daljnju obradu u 11. mjesecu 2002. bolesnica se upućuje na Kliniku za kožne i spolne bolesti KBC "Šalata" gdje se kao terapija preporučuje ispiranje rane s H_2O_2 te aplikacija antibiotskog gela Klimicin T-gel 2x dnevno i upućuje se kirurgu na kontrolni pregled.

Bolesnica se ponovno hospitalizira od 18.12.2002. do 31.01.2003. kada je učinjena ekscizija ožiljka sa širokom ekscizijom gnojnog mjesta. U postoperativnom tijeku rubovi rane uredno zacjeljuju, dok središnji dio s obilnom gnojnom sekrecijom te povišenom temperaturom i terapijom antibioticima ne zacjeljuje. Početkom

siječnja 2003. razvija anafilaktički šok na primijenjene β -laktamske antibiotike te se od tada previja bez antibiotske terapije.

Bolesnica se u nekoliko navrata nanovno hospitalizira zbog rane u području reza, još se dva puta radi ekscizija ožiljka i granuloma gdje PHD nalaz pokazuje nespecifičnu upalu s fibroznim primjesama, te se u narednom razdoblju više puta uzima i obrisak rane, te se provodi ciljana antibiotska terapija prema testu osjetljivosti, ali i dalje ne dolazi do poboljšanja.

God. 2003. učinjena je i lapizacija, ali bez rezultata, te se u rujnu 2003. konzultiraju liječnici KBC-a Zagreb i uzima se uzorak tkiva za analizu gdje PHD ukazuje na nespecifičnu granulomatoznu inflamatornu tvorbu, te se još tri puta učini radikalna ekscizija i ukloni se tumor s pripadajućom kožom i fistuloznim kanalom do zdravog tkiva. Međutim, stanje nakon nekoliko tjedana odgovara predoperativnom (granulomatozna inflamatorna tvorba s fistuloznim otvorom); tumorski biljezi su negativni.

Nakon treće radikalne ekscizije zatražena je PH obrada od Virovitičkog zavoda za patologiju i Zavoda za patologiju KB Sestre milosrdnice. PHD nalaz ukazuje na fibromatozu i zaključuje se da tvorba nije u cijelosti odstranjena.

U 11. mjesecu se ponavlja obrisak rane te se ponovno izolira *Staphylococcus aureus*.

Pacijentica je od 26.11.2003. do 02.02.2004. hospitalizirana na Klinici za infektivne bolesti „Fran Mihaljević“ pod dijagnozom *Phlegmona tegmenti abdominis* (*St. aureus*). Od ostalih nalaza se učini i UZV abdomena koji je bez osobitosti, te CT zdjelice na kojem se 3-4 cm iznad simfize nađe ekspanzivno infiltrativna lezija veličine 10x4 cm koja pokazuje znakove raspada u centralnom dijelu i neoštro je ograničena prema okolnom masnom tkivu i dijelom se širi na kožu, te se premješta na Kirurški odjel KB Sveti Duh na daljnje liječenje. Tamo se u dva navrata ponovno uradi ekscizija (u veljači 2004. i srpnju 2005.) u cijelosti. U PHD nalazu navodi se granulacijsko tkivo prožeto mononuklearima. Na ranu se aplicira Aquacel Ag, ali bez učinka. Nakon urađenih ekscizija ponovno dolazi do dehiscencije rane te se napravi eksplorativna laparotomija i opsežna ekscizija do makroskopski zdravog tkiva s resekcijom prednje vagine rektusa i rekonstrukcija prednje trbušne stijenke. U postoperativnom tijeku ponovno dolazi do razvoja iste kliničke slike, a budući da se na histološkim nalazima u nekoliko preparata verificira minimalna kolekcija eozinofila postavi se sumnja na vaskulitis, te se u dogovoru s alergologom započne terapija kortikosteroidima. Klinička slika se ne mijenja te se

učini još jedna ekscizija i kirurg utvrđuje da nema više indikacije za aktivni kirurški pristup. Kao jedini preostali mogući pokušaj daljnjeg liječenja preporuča se terapija negativnim tlakom koji se aplicira u prosincu 2006. Nakon toga uočava se kratkotrajno poboljšanje, ali ne dolazi do potpunog zatvaranja rane.

Na pregled u KB „Sestre milosrdnice“ upućena je 2007. godine i tom se prilikom postavlja sumnja na spinaliom te se ponovno učini biopsija. PHD nalaz odgovara pseudoepiteliomatoznoj (pseudokarcinomatoznoj) hiperplaziji. Nakon pregleda u flebološkoj ambulanti pacijentica se hospitalizira radi daljnje obrade.

Tijekom hospitalizacije kod bolesnice je učinjena opsežna kliničko-laboratorijska obrada. Pregledana i od strane psihijatra. Bolesnici je uzet obrisak promjene kože umbilikalno, te obrisak s ulceracije suprapubično iz kojih se izoliraju aerobne bakterije *Staphylococcus aureus* i koagulaza negativni *Staphylococcus*, te je u terapiju uveden peroralni antibiotik (Sulotrim forte 2x1 tbl/dan tijekom 11 dana), a lokalno su na promjene kože aplicirane Biatain obloge i Kaltostat (hidroapsorbirajuće obloge za rane s jakom sekrecijom) uz bandažu. Na primijenjenu terapiju dolazi do postupne epitelizacije ulceracije, te se postavi sumnja na artefakt zbog čega je konzultiran psihijatar koji navodi da je bolesnica negativistička prema pregledu i razgovoru, te da disimulira. Učinjeno je i psihološko testiranje. Rezultati psihologijske obrade ukazuju na osobu s prosječnim kognitivnim sposobnostima. Na planu osobnosti prisutni su anksioznodepresivni simptomi uz naglašenu zabrinutost za zdravlje. Nakon psihološkog testiranja postavlja se dg. *Sy. depressivoanxiosa*. Otpušta se iz bolnice pod dijagnozom *Ulcus cicatrix reg. abdominis (artefacta suspecta)*.

Od zadnje hospitalizacije bolesnica se redovito kontrolira u flebološkoj ambulanti. U terapiji je koristila hidrokoloidnu oblogu. U posljednjem obrisku vrijeda izolirani su *Staphylococcus aureus* i *Enterococcus*. AST-O je bio pozitivan.

Bolesnica je u 11. mjesecu 2007. ponovno hospitalizirana na Klinici za kožne i spolne bolesti zbog vrijeda koji još uvijek nije epitelizirao. Na koži suprapubično u području postoperativnog ožiljka vidljiv je vrijed veličine 1x1 cm, oštih rubova, dok je okolno vidljiv eritematozan hipertrofičan ožiljak veličine 5x3 cm. Infrumbilikalno je vidljiv vertikalno postavljen postoperativni ožiljak veličine 4 cm. Na distalnoj falangi srednjeg prsta desne šake vidljiva je ekzorijacija u području opekline veličine 7x7 mm. Učinjen je obrisak vrijeda te su izolirani *Staphylococcus aureus* i *Streptococcus pyogenes* grupe A. Tijekom hospitalizacije bolesnici su na

vrijed stavljanje Aquacel Ag obloge uz prethodno ispiranje fiziološkom otopinom. Promjena nije u potpunosti epitelizirala. Bolesnica je otpuštena kući uz preporuku apliciranja Aquacel Ag obloga na vrijed uz mijenjanje svaki 2. do 3. dan i prethodno ispiranje F.O. do epitelizacije vrijeda.

ZAKLJUČAK

Unatoč hospitalizaciji, kompletnoj obradi, kirurškim zahvatima, adekvatnoj primjeni potpornih obloga i psihijatrijskoj evaluaciji i podršci pacijentica nije izliječena. Osobe s „*hospital addiction syndrome*“ i kada su suočene s dokazom kako su simptomi umišljeni ili su posljedica samoozljeđivanja uglavnom negiraju te tvrdnje, pa odlaze iz bolnice unatoč savjetima liječnika te su često u potrazi za drugim liječnikom i bolnicom. Razlog za samoozljeđivanje često je duboko ukorijenjen osjećaj slabosti, zatočenosti ili bespomoćnosti, koji može nastati iz nesretnog iskustva ili traumatičnog događaja. Samoozljeđivanje je znak da postoji problem, a istodobno i pokušaj njegova rješavanja. U takvom slučaju se pacijenti teško suočavaju sa samim sobom i svojim potrebama za tuđom njegom, pažnjom ili bliskošću pa su im psihoterapeuti najbolji vodiči, ako prihvate pomoć.

LITERATURA

1. Koić E. Psihijatrija i mentalna higijena. Nastavni predmet za srednje medicinske škole.
2. Louis D, Lamp M, Greene T. The upper extremity and psychiatric illness. *J Hand Surg* 1985;10A: 687-93.
3. Stein DJ, Zohar J, Simeon D. Compulsive and impulsive aspect of self-injurious behavior. U: Davis KL, Nemeroff C, Coyle J, Charney D. *Psychopharmacology*. New York: Lippincott, 2002.
4. Moffat C, Vowden K, Price P, Vowden P. Psychosocial factors and delayed healing. EWMA. Position document: Hard to heal wounds: holistic approach. London: MEP Ltd, 2008, 10-14.
5. Cole-King A, Harding KG. Psychological factors and delayed healing in chronic wounds. *Psychosom Med* 2000; 63: 216-20.
6. Reddy M, Kohr R, Queen D i sur. Practical treatment of wound pain and trauma: a patient centred approach. An overview. *Ostomy Wound Manage*. Sa: <http://o-wm.com/article/1571> (kolovoz 2011).
7. Vowden P, Apelquist J, Moffat C. Wound complexity and healing. EWMA. Position document: Hard to heal wounds: a holistic approach. London: MEP Ltd. 2008, 2-9.
8. Kučić-Tepeš N. Mikrobiologija rane. U: Hančević J i sur. ABC kirurške svakidašnjice. 2 dio. Zagreb: Medicinska naklada, 2006, 240-301.
9. Huljev D. Uloga terapije negativnim tlakom u liječenju potkoljeničnog vrijeda. *Acta Med Croatica* 2009; 63: 91-6.

10. Huljev D, Kučišec-Tepeš N. Necrotizing fasciitis of the abdominal wall as a postoperative surgical complication: a case report. *Wounds* 2005; 17: 169-77.
11. European Wound Management Association. Pain at wound dressing changes, 2002.
12. Huljev D, Gajić A, Triller C, Smrke D. Mehanički debridement. *Acta Med Croatica* 2010; 64: 57-62.
13. Bucalo B, Eaglstein W, Falanga V. Inhibition of cell proliferation by chronic wounds fluid. *Wound Repair Regen* 1993; 1: 181-6.
14. Huljev D, Budi S, Gverić T. Reconstructive surgery in the treatment of decubitus ulcers. *Acta Med Croatica* 2008; 62: 39-41.
15. Moore Z. Local wound assesement. *World Irish Nursing*. 1997, br. 1-10.
16. Martin P. Wound healing – Aiming for Perfect Skin Regeneration. *Science* 1997; 276: 75-81.
17. Šitum M, Kolić M, Šekerija M. Skin changes in diabetes – from non-ulcerative changes to gangrene. *Acta Med Croatica* 2010; 64: 43-9.

SUMMARY

SELF-MUTILATION – ARTIFACTS - CASE REPORT

I. VRANJKOVIĆ, N. ŠTOK¹, D. SEDMAK¹, B. GRGURIĆ¹ and D. HULJEV

Sveti Duh University Hospital and ¹Head Doctor Željko Pavičić Outpatient Clinic, Zagreb, Croatia

Despite the knowledge and the development of sophisticated procedures in the treatment of wounds, many clinicians are faced with the wounds that heal very slowly or they do not heal at all. In spite of repeated reconsideration of the treatment strategies and focusing on the biological factors, we still pay little attention to the psychosocial factors that are listed as one of the causes of atypical wounds. One factor is self-mutilation caused by psychological disorder called hospital addiction syndrome or Munchausen syndrome, which belongs to a group of the states called imaginary disorder where someone with great need for attention turns to disease or injury. In people with “hospital addiction syndrome“, we are confronted with evidence for the symptoms to be imaginary or consequential to self-inflicted injuries; they usually deny these claims and often leave the hospital despite advice but in search for other physicians and hospitals.

KEY WORDS: self-mutilation, hospital addiction syndrome, chronic wound, atypical wound