

Rezultati znanstvenih ekspertiza posmrtnih ostataka sv. Antuna Padovanskog s posebnim osvrtom na rezultate raščlambe čeljusti

The Results of the Expertises of the Body of Saint Anthony of Padua with Particular Reference to the State of Jaws

Stella Fatović-Ferenčić
Vladimir Dugački*

Hrvatska akademija znanosti
i umjetnosti
Zavod za povijest i filozofiju
znanosti
Odsjek za povijest medicinske
znanosti
KBC REBRO*

Sažetak

U radu su navedeni rezultati znanstvenih ekspertiza posmrtnih ostataka svetog Antuna Padovanskoga koji su objavljeni godine 1981. prigodom posljednje rekognicije toga sveca. Osobita je pozornost pridana nalazima radiološke raščlambe obiju čeljusti jer se baš prema tim rezultatima odredila dob i ustanovilo zdravstveno stanje svetog Antuna. Ustanovljeno je da je zubalo bilo u izvrsnom stanju i bez karijesa. Nalaz artroze tempomandibularnoga zgloba i jakih ostisaka žvačnih mišića na kostima vilice potvrda su njegovih izvanrednih govorničkih sposobnosti. Antropometrijska su istraživanja otkrila da je sveti Antun proporcionalnošću građe i visinom oko 170 centimetara pripadao atlantomediteranskom tipu ljudi. Nalazi na kostima otkrili su osteitis na koljenskom kraju lijeve potkoljenične kosti, vjerojatno uzrokovan čestim klečanjem na tvrdoj podlozi, zatim početke humeroskapularnoga periartrisa te, blagi oblik prirodanog iščašenja desnoga kuka. Ustanovljeno je da je sveti Antun bolovao od hidropsije (generaliziranog edema), neutvrđene etiologije od koje je i umro u dobi od 40 godina.

Ključne riječi: Sv. Antun Padovanski, antropometrija, čeljust

Acta Stomatol. Croat.
1995; 29: 259—264

STRUČNI RAD

Primljeno: 15. studenog
1995.
Received: November, 15.
1995.

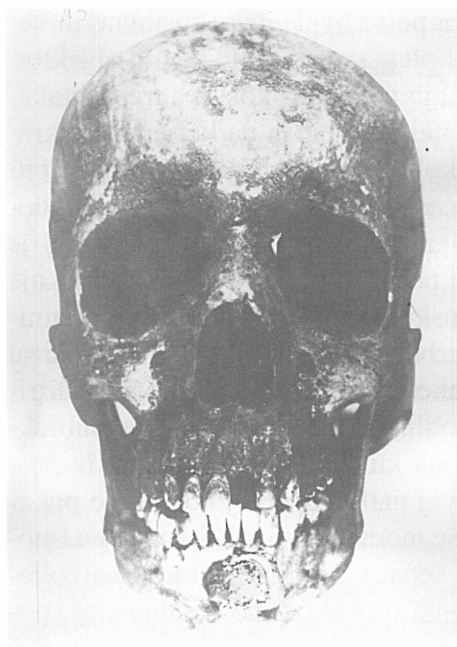
O svecima nam govore legende, zapisi i molitve koje se prenose kroz stoljeća stvarajući kult, nadahnjujući ikonografiju. Umjetnička djela svojom vizualizacijom svetih likova, najčešće podržavaju iluziju svetaca udaljavajući ih od ljudskog, stvarnog, ovozemaljskog. Spoznaja o njihovu davnom životu postaje mnogo snažnija promatramo li dokaze - rijetke i pomno čuvane relikvije. Sukob svetog i zemaljskog tada postaje nadahnuće za upoznavanje njihova stvarnog oblića i za prizivanje slika iz njihovih života mnoga stoljeća unazad.

Sveti Antun Padovanski rođen je u Lisabonu, po predaji 15. VII. 1195. kao Fernando Bulhoes. Vrlo je rano stupio u red augustinaca, no čuvši o velikoj svetosti Franje Asiškoga prelazi u franjevce i promijeni ime u Antun. Potkraj 1220. putuje kao misionar u Maroko, ali se zbog teške groznice morao vratiti. Godine 1221. na zborovanju franjevačkoga reda u Asizu osobno upoznaje Franju koji mu, oduševljen njegovim govorničkim darom, povjerava odgojni rad u franjevačkom redu. Predavao je bogoslovne nauke na prvome Franjevačkom učilištu u Bologni (1224.), putovao je Italijom i južnom Francuskom i stekao glas vrsnoga propovjednika te čovjeka izvanredne učenosti. Djelovao je kao pokrajinski poglavar franjevaca u Limoges (1226) i u sjevernoj Italiji (1227.) vodeći ih u radu na evangelizaciji puka i pobijanju krivovjerja. Posljednje mjesece svojega života proveo je u samostanu Camposanpiero pokraj Padove gdje je, shrvan teškom bolešću, umro 13. VI. 1231. Pokopan je u bazilici "Il Santo" u Padovi. Već sljedeće godine papa Grgur IX. proglašava ga svetim, krajem prošloga stoljeća papa Lav XIII. naziva ga Svecem svega svijeta, a godine 1946. papa Pijo XII. proglašava ga Evanđeoskim naučiteljem. Prikazuje se u franjevačkome habitu, s knjigom (simbolom učenosti) i ljiljanom (simbolom čistoće) te s djetetom Isusom na rukama (1,2,3).

Ove je godine proslavljena 800. obljetnica rođenja toga sveca svega svijeta. Ispreplele su se ponovno legende, molitve i znanstvena istra-

živanja. Želja nam je bila osvjetliti onaj dio istraživanja koji je manje znan, medicinski iznimno zanimljiv, a odnosi se na rezultate znanstvenih ekspertiza učinjenih prigodom posljednje rekonstrukcije posmrtnih ostataka svetog Antuna Padovanskoga a 1981. godine. U povodu 750. obljetnice njegove smrti obavljen je i ritual rekonstrukcije, tijekom kojeg je skupina stručnjaka istražila posmrtnu ostatku na znanstvenoj razini. Tada su učinjene antropometrijska mjerenja, popis kostiju, patološko-anatomske, mikrobiološke te radiološke ekspertize. Dobiveni su podatci omogućili nove, znanstveno utemeljene spoznaje o fizionomiji, građi, zdravstvenom stanju i mogućim uzrocima smrti toga sveca.

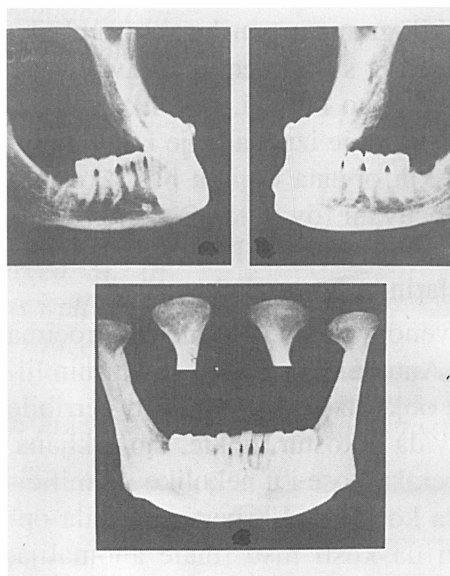
Antropometrijski podatci, primjerice donijeli su posve nove spoznaje u odnosu prema onima iz tradicionalne ikonografije pokazujući da je sveti Antun bio tamnokos, tamnih obrva, dolihocefalne lubanje, izduženog i uskog lica, upalih očiju. Proporcionalne građe, dugačkih ruku, visinom oko 170 centimetara bio je uzor osobe atlantomediteranskoga tipa. Multidisciplinarnim pristupom stručnjaka ispitane su kosti trupa i lubanje te raščlanjena organska građa. Utvrđeno je da su kosti u izrazito dobrom stanju i dobro očuvane, kostur je bio gotovo čitav. Lubanja je pronađena bez donje čeljusti koja je 1330. stavljena u relikvijar. Suvremenim je antropološkim metodama utvrđena pripadnost donje čeljusti ostatku kostura, a vađenjem iz relikvijara i prislanjanjem uz lubanju ustanovljena je sukladnost zglobnih ploština donje čeljusti s kostima lubanje u temporomandibularnom zglobu (4,5), (slika 1). Objavljeni rezultat skupine autora na temelju radiološke raščlambe čeljusti učinjene u LL projekciji zanimljivi su sa stomatološkim stajališta ali i kao polazište za određivanje dobi i ispitivanje općega zdravstvenog stanja svetog Antuna (6). Na osnovi njihove interpretacije proizlazi da na obje čeljusti postoje znakovi trofičkih promjena, a oba alveolarna grebena pokazuju koncentričnu atrofiju s obilježjima parodontoze. Opažena je udaljenost vrata gornjih zuba od alveolarnog ruba za približno 2 mili-



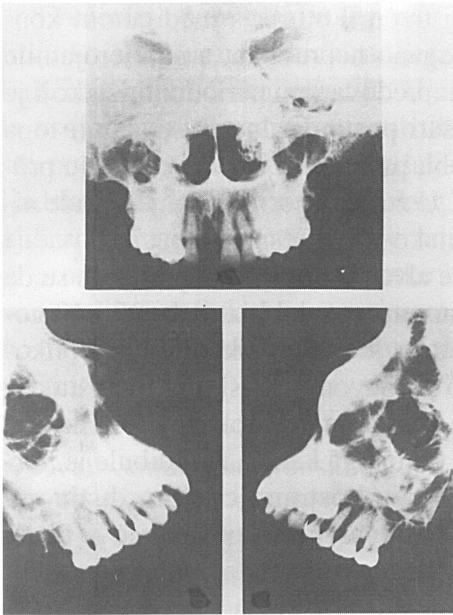
Slika 1. *Lubanja svetog Antuna Padovanskog.*
Figure 1. *Saint Antonio of Paduas skull.*

metra kod sjekutića i očnjaka, a koja se povećava za jedan mm kod pretkutnjaka i preostalih kutnjaka. Promjene na razini pretkutnjaka i kutnjaka mandibule upućuju na lijevostranu žvačnu prevalenciju. Donji medijalni sjekutići pokazuju znakove periapikalne kronične upale kosti. Kod prvoga lijevog sjekutića te su promjene izraženije sa znakovima resorpcije radikularnog apeksa, a zapažena je mala zona koštanog razrješenja u vidu granulomske komplikacije. Taj isti zub, koji nadvisuje ostale sjekutiće za oko 1 mm, ima gornju marginu krune uzuriranu u obliku latero medijalne kose crte dubine oko 0,5 mm. Manjkaju donji treći kutnjaci za koje se na temelju izvrsne očuvanosti alveola, može zaključiti da su otpali, kao i gornji, nakon smrti. Oblik alveola tih zuba navodi na zaključak da su imali odvojene korjenove, osim donjega desnog, čije prošireno dno alveole pokazuje da su prednji i stražnji korijen bili priljubljeni ali s razdvojenim apeksima. Konstatirano je da, također uslijed postmortalnog ispadanja, nedostaje i prvi, gornji, lijevi sjekutić. Njegova alveola pokazuje, na lateralnoj margi-

ni, u gornjoj trećini, otisak s medijalnim konkavitom, lagano nepravilan, a najvjerojatnije se radi o uznapredovanom periodontitisu koji je mogao olakšati postmortalnom ispadanju toga zuba. Svi zubi, prema tim nalazima, imaju pravilne kanale. U zubima gornje i donje arkade nisu nađeni znakovi karijesa. Uzuracije kruna i stanje atrofije alveolarnih rubova pokazale su da je sveti Antun umro u dobi između 35 i 40 godine. Mandibula je opisana kao dobro oblikovana s blago hrapavom površinom hvatišta duboke fascije masetera što dokazuje jačinu tog mišića. Tijek zubnoga kanala mandibule je normalan i prati se obostrano cijelom dužinom. Kondiloidni nastanak lijevo pokazivao je blažu deformaciju medijalnoga kuta, s blažim zadebljanjem kortikalisa, što je mogao biti početak temporomandibularne artroze. Iz svega spomenutog, na temelju radioloških raščlambi zaključeno je da je zubalo osobe bilo u izvrsnom stanju, s periodontitisom sjekutića te s reduciranom žvačnom aktivnošću (slika 2,3). Nalaz artroze temporomandibularnoga zgloba i jakih otisaka žvačnih mišića na čeljusnim kostima za neke autore bili su potvrda činjenici o sjajnim oratorskim sposobnostima svetog Antuna (6).



Slika 2. *Rendgenogram donje čeljusti.*
Figure 2. *Lower jaw roentgenogram.*



Slika 3. *Rendgenogram gornje čeljusti.*
 Figure 3. *Upper jaw roentgenogram.*

(Fotografija lubanje i rentgenogrami čeljusti preuzeti iz: Fornaciari G, Mallegni F, Ragaglini G. Determinazione dell'età della morte e analisi di alcuni quadri radiologici relativi a segmenti ossei di s. Antonio di Padova. *Il Santo* 1981;21:179-188).

U oko tri kilograma organske tvari u obliku praha pomiješanog s fragmentima tkiva i kože nađeno je i nekoliko falangi, nekoliko nokata, zuba i vlasi. Veliko je iznenađenje izazvalo otkriće fonacijskih organa koji su bili lako prepoznatljivi i očuvani (dvije lamine aritenoidne hrskavice te jezična kost s velikim kožnim fragmentima prelarinjealne regije).

O zdravstvenom stanju i mogućim uzrocima smrti svetog Antuna naj iscrpnije i najzanimljivije rezultate objavio je profesor Vito Terribile na temelju uvida u kostur, nokte, dio grkljana, nekoliko čuperaka kose i u nekoliko mumificiranih dijelova kože (7). Ekspertiza je bila opsežna budući da kosti nisu imale anomalija, osim rascjepa luka petoga slabinskog kralješka (što je česta anomalija ali ne i znak bolesti te na prvi pogled nisu upućivale na patološke pro-

mjene koje bi potvrđivale neku sustavnu ili degenerativnu bolest svetog Antuna. Od objektivnih i konkretnih nalaza na kostima treba svakako istaknuti nalaz osteitisa na koljenskom kraju lijeve potkoljениčne kosti, koji je mogao biti uzrokovan učestalim klečanjem na tvrdoj podlozi. Radiološka raščlamba kostiju potvrdila je promjene na periostu potkoljениčne kosti, koje govore o venskoj stazi u nogama najvjerojatnije su nastale zbog čestoga klečanja. Zapaženi su i početni znakovi humeroskapularnog periartritisisa te blagi oblik prirođenog iščašenja (sublukacije) desnoga kuka. To se zaključuje iz promjena u lijevoj natkoljениčnoj kosti koje pokazuju da je više morao naprezati lijevu nogu (možda je malo šepao) - radi se dakle o natkoljениčnim kostima osobe s očito smanjenom sposobnošću hodanja.

Zapisi o životu svetog Antuna, prema kojima je svetac bolovao i umro od hidropsije, potvrđeni su i u objektivnim nalazima znanstvenika. Naime, nalaz koji navodi profesor Terribile, a radi se o ekstrofleksiji rebara, svakako bi mogao biti posljedica povećanog trbušnog sadržaja zbog ascitisa (7). Grčki izraz *hydrops*, dakle vodena bolest, koji označuje gomilanje tekućine u tjelesnim šupljinama, organima i tkivima kod bolesti i poremećaja rada srca, jetre, bubrega cirkulacije krvi, kod upale zgloba ili tamo gdje manjka tkivo, u suvremenoj medicinskoj terminologiji odgovara terminu *anasarka* (generalizirani edem sa seroznim izljevima). Etiologiju tome poremećaju nije bilo moguće utvrditi, iako se prema nekim zaključuje da se mogla pogoršati ili je bila uzrokovana gladovanjem i nepravilnom prehranom. Kao prilog tome poslužili su, već spomenuti, nalazi na zubima iz kojih je očito da je žvačna površina zuba bez karijesa i uzura, što u osobe od 40-ak godina pokazuje da je vrlo malo jela da je imala parodontozu. Još jedan dokaz nutricejskoga manjka i manjka željeza vidljiv je na krovu orbite prema nalazu tzv. *kribr orbitalija* (sitne šupljine i perforacije) što neki znanstvenici dovode u svezu s talasemijom ili pak sa sideropeničnom anemijom (6).

Budući da je do posljednjeg trenutka sveti Antun bio pri punoj svijesti, izgovorio je molitvu, ispovjedio se, a zatim izdahnuo, pretpostavlja se da nije umro uslijed cerebralnih promjena nego se najvjerojatnije radilo o kardiovaskularnom kolapsu. Prosječna dob kada je umro, izračunata prema raznim organskim sustavima, približno je 40 godina.

Podatci izneseni u ovome radu određen su kolaž rezultata mnogih znanstvenika koji su go-

dine 1981. objavljeni prilikom posljednje rekonstrukcije posmrtnih ostataka svetog Antuna. S obzirom na to da se u našoj sredini o tim istraživanjima do sada ništa nije objavilo, želja nam je bila prvenstveno izvjestiti o tome širu medicinsku javnost. Budući da se radilo o ekspertizi posmrtnih ostataka jednoga sveca, dakle o iznimno rijetkom događaju, ovim smo prijenosom informacija nastojali, u godini kada se slavi 800. obljetnica njegova rođenja, pridonijeti njegovu poznavanju i štovanju.

THE RESULTS OF THE EXPERTISES OF THE BODY OF SAINT ANTHONY OF PADUA WITH PARTICULAR REFERENCE TO THE STATE OF JAWS

Summary

Results of the expertises performed in 1981. on the recognition of the body of St. Anthony of Padua, are presented. Particular attention was paid to the radiological analysis of the jaws, sewing as a standpoint for the determination of the Saint's age and health. It was shown that the teeth were in good condition, with no signs of caries. The finding of temporomandibular arthrosis and signs of masticatory muscles visible on the mandible confirmed the Saint being an excellent orator. The newly achieved anthropometric results revealed St. Anthony to have been a person of classical atlantomediterranean type, with an estimated height of 170 centimeters. Osteologic findings revealed osteitis in the proximal part of the tibia, probably provoked by prolonged kneeling. Also, signs of humeroscapular periartthritis as well as a mild form of inborn right hip luxation were observed. St. Anthony probably died at the age of 40, his remnants as well as old documents pointing to the history of hidropsy (generalized edema).

Key words: *st Anthony of Padua, anthropometry, jaws*

Adresa za dopisivanje:
Address for correspondence:

Stella Fatović-Ferenčić
Demetrova 18
10000 ZAGREB

Literatura

1. Antonio di Padova. Enciclopedia Cattolica, I sv Citta del Vaticano 1948; 1548-1555.
2. Antoine de Padoue. Distionnaire de theologie catholique. I sv. Paris 1923; 1445-1446.
3. GAMBOSO W M. Sveti Antun padovanski, Život i poruke. Zagreb, Hrvatska franjevačka provincija sv. ćirila i Metoda, 1995.
4. MENEGHELLI V. La revisione dei resti mortali di s. Antonio di Padova- II Santo 1981; 21:153-156.
5. CORRAIN C. Lo scheletro di sant Antonio di Padova - Indagine osteometrica. II Santo 1981; 21:157-177.
6. FORNACIARI G, MALLEGGNI F, RAGAGLINI G. Determinazione dell eta della morte e analisi di alcuni quadri radiologici relativi a segmenti ossei di s. Antonio di Paova. II Santo 1981;21:179-188.
7. TERRIBILE EIEL MARIN V. Sulle possibili cause della morte di s. Antonio di Padova. II Santo 1981; 21:193-198.