

# Terapija herpes simplex u djece

## The Therapy of Herpes Simplex in Children

Olga Lulić-Dukić  
Vera Bratković-Balog\*

Zavod za dječju i  
preventivnu stomatologiju  
Stomatološki fakultet  
u Zagrebu

\* Dom zdravlja Kutina

### Sažetak

Ispitana je učinkovitost preparata Virolex i Interferona kod 49 ispitanika u dobi od 2–9 godina, hospitaliziranih zbog primarnog herpetičnog gingivostomatitisa.

U prvoj skupini od 19 ispitanika provedena je opća i lokalna terapija Interferonom kroz pet dana uzastopce.

U drugoj skupini od 30 ispitanika primijenjen je preparat Virolex, također u toku pet dana u općoj i lokalnoj terapiji.

Dobivene razlike u intenzitetu i trajanju simptoma su značajne.

U prvoj skupini lokalni simptomi potpuno nestaju kod 13 ispitanika (68,5%) petog dana terapije.

U drugoj skupini u 86,7% slučajeva (26 ispitanika) četvrtog dana terapije potpuno su nestali svi opći i lokalni simptomi.

Virolexom se može koristiti u dječjoj dobi kao vrlo efikasnim virostatikom kod oralnih i perioralnih infekcija uzrokovanih herpes simplex virusom tip 1.

Ključne riječi: *Gingivostomatitis herpetica, Virolex, Interferon.*

Acta Stomatol. Croat.  
1992; 26: 267–270

IZVORNI  
ZNAKSTVENI RAD

Primljeno: 15. rujna 1992.

### Uvod

Infekcije herpes simplex virusom – tip 1 (HSV – 1) nalaze se među virusnim bolestima koje najčešće napadaju čovjeka i dovode do patoloških promjena oralne sluznice i perioralne regije u dječjoj dobi.

Izraz herpes dolazi od grčke riječi »puzati«, a klinički opisi oralnog herpesa datiraju još iz vremena Hipokrata. Proučavanja u posljednja dva desetljeća znatno proširuju shvaćanja kliničkog spektra HSV-a kao i prve uspješne pristupe terapiji određenih tipova HSV – infekcija (1, 2).

Epidemiološka istraživanja pokazuju da u dobi od 10–14 godina 70% djece opće populaci-

je ima u krvi protutijela kao znak primoinfekcije, a kod nižih socio-ekonomskih grupa do puberteta stopa iznosi čak 80–100% (3).

Budući da se kod 10% inficirane djece bolest klinički manifestira, oralno-patološka kazuistika HSV-1 infekcije je relativno česta u dječjim stomatološkim ambulancama, dječji stomatolog je stoga kliničar koji treba nastojati što brže i uspješnije dovesti do sanacije bolesti.

U svrhu terapije primjenjivana su različita sredstva, uglavnom simptomatska, s ciljem sprečavanja sekundarne infekcije, stimulacije epitelizacije i smanjenja bolova, podizanja obrambenih snaga organizma, te sprečavanja recidiva (4, 5).

Suvremena kemoterapijska sredstva protiv virusnih infekcija kao što su interferoni, idoksiuridin, fosfonoformat, vidarabin, aciklovir i dr. primjenjuju se također s manjim ili većim uspjehom pri lokalnim odnosno generaliziranim HSV-1 infekcijama (6).

Cilj je ovog rada bio:

- ispitivanje terapijske efikasnosti preparata VIROLEX (acyclovir, acycloguanosine 9 – (2-hydroxyethoxynethyl) – guanine) u odnosu na Interferon kod bolesnika s verificiranom dijagnozom primarnog herpetičnog gingivostomatitisa

- svrsishodnost topikalne primjene aciklovira kod razvijene kliničke slike bolesti, tj. unutar 3–4 dana nakon početka simptoma.

### Materijal i metoda

Na Klinici za infektivne bolesti »Dr. Fran Mihaljević« u Zagrebu ispitano je 49 bolesnika u dobi od 2–9 godina hospitaliziranih zbog primarnog herpetičnog gingivostomatitisa.

Svi su bolesnici imali razvijenu kliničku sliku bolesti s erozivnim eflorescencijama sluznice obraza, jezika, mekog nepca i usana, crvenom, edematoznom i vulnerabilnom gingivom, izraženim foetorom na aceton, regionalnim limfadenitisom.

Od općih simptoma bila je povišena tjelesna temperatura (preko 39°C), klonulost, dehidracija, što je davalo dojam srednje teškog bolesnika.

Nalazi uobičajenih rutinskih pretraga (SE, KKS, urin) pokazivali su povišenu sedimentaciju eritrocita, lagano povećan broj leukocita (leukocitoza) s limfocitozom u diferencijalnoj krvnoj slici (DKS) i pozitivan nalaz acetona u urinu.

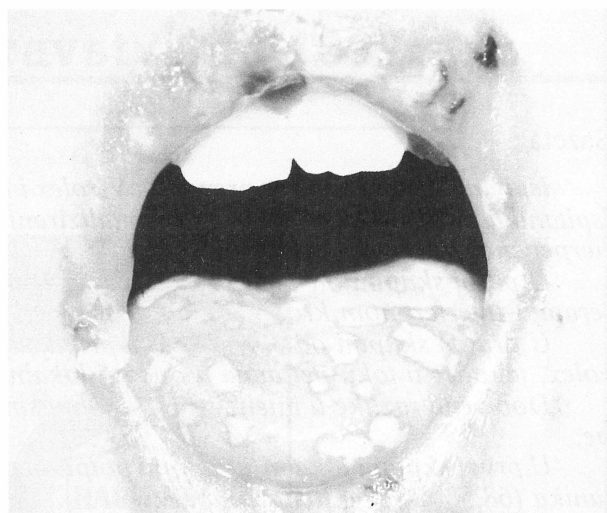
Kod skupine A, koju je činilo 19 ispitanika, u općoj i lokalnoj terapiji primijenjen je Interferon, parenteralno u dnevnoj dozi 460.000 IU razrijeđen u 30 ml 8,4% NaHCO<sub>3</sub> u infuzijskoj otopini 10% glukoze.

Lokalno je apliciran Interferon prašak 5 x 1 ampula dnevno, sve u toku 5 dana.

Skupina B od 30 ispitanika tretirana je preparatom Virolex (aciklovir) po shemi 5 x 1 tbl. à 200 mg kroz 5 dana uz lokalnu aplikaciju Virolex masti 6 puta dnevno.

Kod svih ispitanika primijenjena je opća simptomatska terapija (antibiotici, vitamini, anti-piretici).

Uspjeh terapije evaluiran je brzinom regresije općih i lokalnih simptoma. Pri određivanju intenziteta lokalnih promjena upotrijebljena je parodontološka sonda za test krvarenja i stomatološko ogledalo za test upale, veličine lezije i vitroadhezije.



Slika 1. Primarni herpetični gingivostomatitis  
Figure 1. Primary gingivostomatitis herpetica

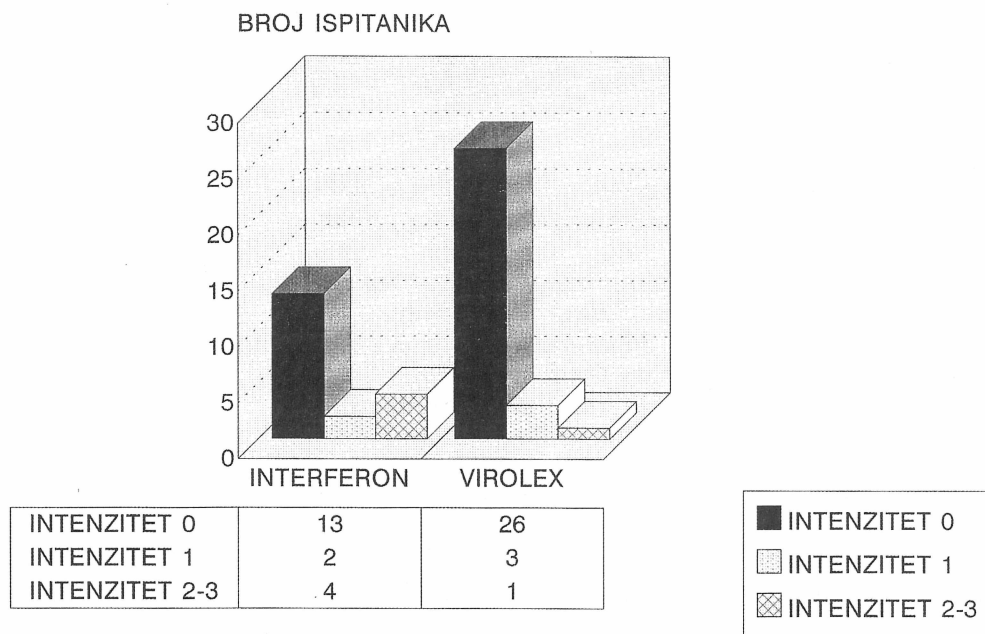
### Rezultati

Razlika u uspjehu terapije bolesnika s gingivostomatitisom herpetica primjenom preparata Interferon i Virolex u stadiju razvijene kliničke slike bolesti prikazana je na slici 2.

Iz slike je vidljivo da su od ukupno 19 ispitanika skupine A, kod kojih je provedena terapija Interferonom, u njih 13 (68,5%) u toku petodnevog tretmana posve nestali simptomi bolesti.

Kod dvoje ispitanika (10,5%) promjene u ustima su bile vrlo slabo izražene (intenzitet 1), a kod četvero ispitanika (21%) promjene su bile intenziteta 2–3 petog dana terapije.

Od ukupno 30 ispitanika skupine B, kod kojih se vršila terapija Virolexom, u njih 26 (86,7%) četvrtog dana terapije nestale su sve patološke promjene oralne sluznice osim krvarenja gingive, što možemo objasniti zanemaranom oralnom higijenom.



Slika 2. Razlika u uspjehu terapije Virolexom u odnosu na uspjeh terapije Interferonom izražena mijenjanjem intenziteta patoloških promjena oralne sluznice

Figure 2. Difference between results achieved with Virolex therapy and those of Interferon therapy expressed by changing the intensity of pathological changes of oral mucosa

Kod tri ispitanika (10%) intenzitet promjena bio je 1, a samo kod 1 (3,38%) intenzitet je bio 2 četvrtog dana terapije.

### Rasprava i zaključci

Prema dobivenim rezultatima primjena Virolexa imala je bolji terapijski učinak i uvjetovala bržu sanaciju lezija izazvanih HSV-1 nego terapija Interferonom.

Također se pokazalo da je topikalna primjena Virolexa svrsishodna kod razvijene slike bolesti, tj. unutar 3–4 dana nakon početka simptoma herpetičnog gingivostomatitisa, iako neki autori (7) smatraju da je topikalna primjena aciklovira efikasna samo ako je započeta unutar prvih 8 sati nakon pojave simptoma.

Podaci su, međutim, u skladu s rezultatima istraživanja na Zavodu za bolesti usta Stomatološkog fakulteta u Zagrebu (4).

Autori su ispitivali djelotvornost preparata Zovirax (acyclovir) u slučaju recidiva herpes labijalisa sa simptomima prodroma, u razvijenoj kliničkoj slici bolesti, te kod recidiva kompliciranog sekundarnom infekcijom. Rezultati su pokazali da je Zovirax djelotvorniji od nekih drugih antivirusnih preparata (Virus-Merz-Serol, tromantidin), kao i od primjene simptomatske antiupalne terapije.

Jedino kod već razvijene sekundarne infekcije piogenim bakterijama bolji se učinak postiže primjenom antibiotske masti širokog spektra.

Iz svega navedenog možemo zaključiti da je na nivou suvremenih medicinskih istraživanja acyclovir preparat izbora u terapiji svih oblika HSV-1 infekcija oralne i perioralne regije.

Mnogi autori opisuju njegov efikasan učinak i preporučuju njegovu oralnu, parenteralnu i lokalnu primjenu kod navedenih bolesti, kao i u profilaktične svrhe i kod imunodeficientnih bolesnika (7, 8, 9).

---

**THE THERAPY OF HERPES SIMPLEX IN CHILDREN**
**Summary**

*Virolex and Interferon have been tested on efficiency with 49 examinees at the age between 2 and 9 years hospitalized for primary gingivostomatitis herpetic.*

*General and local therapy with Interferon has been carried out with the first group of 19 examinees for 5 days successively.*

*In the other group consisting of 30 examinees, Virolex has been applied in general and local therapy for 5 days, too.*

*The obtained differences in intensity and duration of symptoms are considerable.*

*Local symptoms have completely disappeared with 13 examinees (68,5%) of the first group on the fifth day of therapy.*

*All general and local symptoms have completely disappeared with 26 examinees of the other group which makes 86,5%.*

*Virolex can be used at children's age as a very efficient virostatic in oral and perioral infections caused by herpes simplex virus type 1.*

**Key words:** *gingivostomatitis herpetic, virolex, interferon*

Adresa za korespondenciju:  
Address for correspondence:

Dr. Olga Lulić-Dukić  
Stomatološki fakultet  
Gundulićeva 5  
41000 Zagreb

---

**Literatura**

1. WILDY P. Herpes. History and classification. New York: Academic Press, 1973; 1.
2. MANDELL G L, DOUGLAS R G, BENNETT J E. Principles and Practice of infectious diseases. New York: Churchill Livingstone, 1990; 1139-1151.
3. SOLDI I. Virusne bolesti. Zagreb: Jumena, 1990; 9-21.
4. VIDAS I, ROŠIN-GRGET K. Lokalna primjena Zovirax kreme kod recidiva herpes labijalisa. Acta Stomatol Croat 1987; 21:147-152.
5. VINOGRADOVA T F, DROBOTKO L N, PERŠIN G N i sur. Efektivnost antivirusnih preparata kod terapije herpetičnog stomatitisa kod djece. Stomatologia 1974; 53:61-63.
6. HIRSCH M S, SCHOOLEY R T. Treatment of herpes virus infections. N Engl J Med 1983; 309:963-970.
7. BEAN B. Acyclovir in the treatment of herpes virus infections. Postgrad med 1983; 73:297-303.
8. DORSKY D, CRUMPACKER C S. Acyclovir. Intern Med 1987; 107:856-871.
9. Herpes Vaccine effective in animal Studies. (NEWS) J Am Dent Assoc 1985; 111:796.