

# Učestalost i najčešći položaj zavinuća korijenskih kanala

Višnja Blašković-Šubat

Medicinski fakultet –  
Stomatološki studij, Rijeka

## Frequency and most Common Localisation of Root Canal Curvature

### Sažetak

*Endodontsko liječenje korijenskih kanala složeniji je mikrooperativni zahvat u dentalnoj patologiji. Radiološkom in vitro analizom ispitano je 260 korijenskih kanala radi utvrđivanja učestalosti zakrivljenih kanala i najčešće lokalizacije zavinuća.*

*Ispitivanje je pokazalo da su korijenski kanali zavinuti u 59% slučajeva. Češće su bili zakrivljeni u stražnjih nego u prednjih zuba ( $p < 0,05$ ). Zavinuće je najčešće bilo lokalizirano u apeksnoj (53,9%), a najrjeđe u središnjoj korijenskoj trećini (12,8). Izuzetak je bio uzorak stražnjih zuba gdje je češće bilo zastupljeno cerviksno (45,2%) od apeksnog zavinuća (41,4%).*

*Ovo ispitivanje potvrdilo je visoku učestalost zakrivljenih kanala, čime se naglašava opravdanost primjene suvremenih tehnika intrakanalne instrumentacije.*

*Ključne riječi: korijenski kanal, zakrivljenost korijenskog kanala, instrumentacija korijenskog kanala*

Acta Stomatologica Croatica  
1991; 25:109–115

IZVORNI  
ZNANSTVENI RAD

UDK 616.314.163–08  
CODEN: ASCRBK  
YUISSN: 0001–7019  
Primljeno: 23. siječnja 1991.  
Prihvaćeno: 3. lipnja 1991.

### Uvod

Svrha je endodontskog liječenja odstraniti inficirani organski i anorganski sadržaj kanala te njegovim oblikovanjem stvoriti uvjete za uspješan definitivan ispun. Kad su korijenski kanali ravni, endodontsko liječenje najčešće ne zadaje velike poteškoće, ali kad su zakrivljeni, endodontska obrada postaje složeniji zahvat. Prema mišljenju Christie i Peikoffa (1) čak 90% korijenskih kanala je zakrivljeno. Pineda i Kuttler (2) tvrde da je zakrivljenost prisutna u 69% slučajeva. Dilaceracija korijena nastaje pod utjecajem lokalne nokse kada nije završen rast i mineralizacija korijena. Prerana ekstrakcija zuba prethodnika, prekobrojni zub, corpus alienum, ekspanzijski tlak maksilarnog sinusa, visoki položaj mandibularnog kanala, pulzacije mandibularne

arterije itd. mogu uzrokovati nastanak zavinuća korijena (3).

Kanalno zavinuće može biti smješteno u apeksnoj, središnjoj i cerviksnoj korijenskoj trećini (slika 1). Apeksno zavinuće je najčešće, javlja se u 85% zakrivljenih kanala (2), i to kao blago, srpasto, oštro ili bajonetno (4) (slika 2). Može imati bukalni, oralni, mezijalni ili distalni smjer pružanja.

Tijekom intrakanalne obrade bilo ravnih bilo zakrivljenih kanala nastoji se očuvati njihov izvorni konični oblik s apeksnim suženjem i cerviksnim proširenjem, što se postiže ograničenim širenjem apeksne kanalne zone (1, 4, 5, 6, 7). SEM (scanning elektroničko mikroskopska) istraživanja su dokazala da mikroorganizmi dosežu najmanju dubinu penetracije u apeksnoj kanalnoj

trećini (8). Uvidjelo se da se kanali prekomjerno instrumentiraju, što se kod zakrivljenih kanala često komplicira nastankom traumatske perforacije, »stepenice«, ili pojavom ljevkaste deformacije apeksnog dijela kanala (tzv. »zipping«) (1, 4, 5, 6, 7). Pri tom se obično izgubi izvorni smjer pružanja kanala i transponira položaj apeksnog foramena (5).

Osim navedenih prednosti, oblikovanje apeksnog suženja sprečava prepunjenje kanala. Oblikovanje cerviksnog proširenja olakšava obradu zakrivljenih kanala, jer omogućava ravniji pristup instrumentima u kanale. Cirkulacija dezinficirajućih otopina postaje bolja, eliminiranje detritusa veće, a provođenje vertikalne i lateralne kondenzacije gutaperke štapića uspješnije (9).

Budući da vlastito kliničko iskustvo pokazuje da se češće instrumentiraju zakrivljeni nego ravni kanali, cilj ovoga ispitivanja bio je u vlastitom uzorku utvrditi stvarnu zastupljenost zakrivljenih kanala. Također se željela ispitati najčešća lokalizacija zavinuća u cjelokupnom uzorku, te razloveno po grupama zuba.

#### Materijal

Ispitni uzorak, za in vitro rentgenološku analizu, činilo je 260 korijenskih kanala utvrđenih na 230 korjenova trajnih zuba. Kao što prikazuje

tablica 1, svaku grupu zuba predstavljalo je po 20 uzoraka.

Prednji zubi potječu od starije populacije u dobi od 40–75 godina, a izvađeni su zbog uznapredovalog parodontitisa. Stražnji zubi potječu od mladih bolesnika čija se dob kretala od 19–30 godina. Indikacija za vađenje stražnjih zuba bila je pulpna ili periapeksna bolest. Iz ispitivanja su isključeni zubi s makroskopski uočljivim znakovima hiper cementoze ili vanjske resorpcije korijenskog vrška.

#### Metoda

Svaki ispitni uzorak bio je broičano označen. Na mezijalnoj i vestibularnoj stijenci učinjen je urez zbog lakše orijentacije tijekom ispitivanja. Krune zuba su separirane u visini zubnog vrata horizontalnim rezom, 2–3 mm okluzalno od visine caklinsko-cementnog spojišta. Kod višekorijenskih zuba separirani su korjenovi u zoni račvišta vertikalnim rezom kako bi se izbjeglo superponiranje sjena korjenova na rentgenskim snimkama.

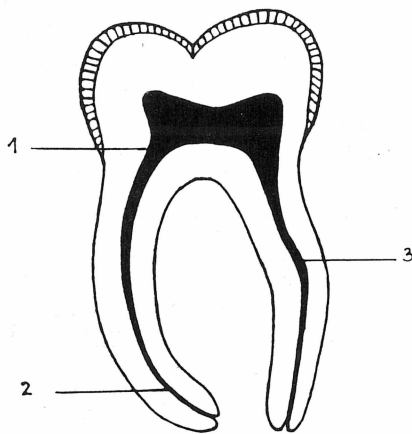
Zubi su nakon toga pripremljeni za snimanje. Fiksirani su na voštane pločice u položaju koji su približno imali u čeljustima. Snimanje je obavljeno zubnim rentgen-uređajem »Dentix« EI – Niš. Snaga aparata bila je 50 kilovolti i 10 mi-

Tablica 1. Učestalost zavinuća korijenskih kanala  
Table 1. Frequency of root canal curvature

Zub	Korijen	Broj korjenova	Broj kanala	Broj zavinuća	Učestalost zavinuća (%)
Gornji sjekutić		20	20	12	60,0
Gornji očnjak		20	20	14	70,0
Donji sjekutić		20	20	6	30,0
Donji očnjak		20	20	5	25,1
Gornji jedno-korijenski pretkutnjaci		10	10	7	70,0
Gornji dvokorijenski pretkutnjaci	bukalni	10	10	5	50,0
	palatinalni	10	11	9	81,8
Donji pretkutnjaci		20	21	8	38,1
Gornji kutnjaci	bukomezijalni	20	22	18	81,8
	bukodistalni	20	22	14	63,6
	palatinalni	20	22	12	54,6
Donji kutnjaci	mezijalni	20	21	20	95,2
	distalni	20	20	11	55,0
Prednji zubi		80	80	37	46,3
Stražnji zubi		150	159	104	65,4
Ukupno		230	239	141	59,0

liampera. Za snimanje su korišteni zubni rentgenski filmovi SANIX SUPER d.10 s.1, veličine 3x4 cm, proizvedeni u Fotokemici Zagreb. Obično su jednom snimkom snimljena četiri gracilnija ili tri voluminoznija korijena. Rentgenske snimke učinjene su na udaljenosti fokus-film od 15 cm u ortoradijalnoj projekciji. Vrijeme ekspozicije snimanja bilo je 0,8 sekundi. Filmovi su nakon snimanja razvijeni konvencionalnim postupkom.

Svi rentgenogrami analizirani su na negatoskopu uz upotrebu lupe.



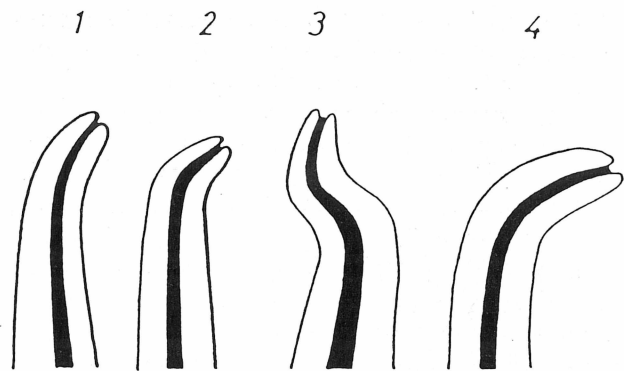
Slika 1. Položaj zavinuća korijenskih kanala  
Figure 1. Localisation of root canal curvature

- 1 - zakrivljenje cerviksne korijenske trećine
- 2 - zakrivljenje apeksne korijenske trećine
- 3 - zakrivljenje središnje korijenske trećine

**Rezultati**

Na temelju radiološke analize utvrđeno je da su korijenski kanali zakrivljeni u 59,0% slučajeva (tablica 1, slika 3). Češće je zakrivljenost korijenskih kanala registrirana u uzorku stražnjih (65,4%) nego u uzorku prednjih zuba (46,3%) što je statistički značajno ( $p < 0,05$ ). Mezijalni korjenovi donjih kutnjaka bili su najčešće zakrivljeni (95,2%), dok su korijenski kanali donjih očajnika imali najnižu učestalost zavinuća (25,1%).

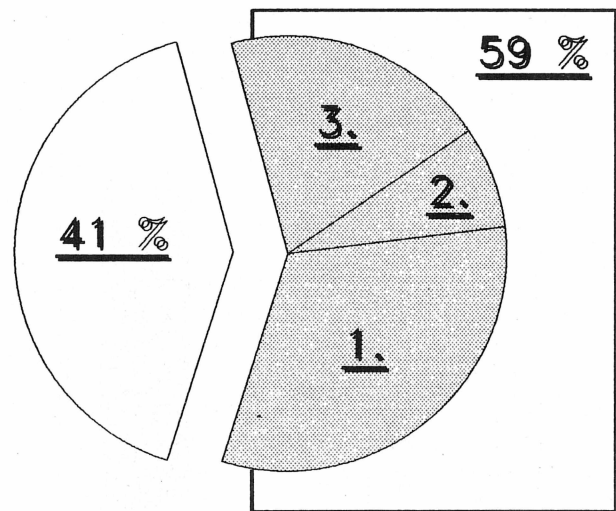
Korijenski kanali mogu biti zakrivljeni u cerviksnoj, središnjoj i apeksnoj trećini. Radiološkom analizom cjelokupnog uzorka najčešće je zapažena apeksna lokalizacija zavinuća (53,9%). Cerviksno je zavinuće opaženo u 33,3% slučajeva



Slika 2. Oblici apeksnog zavinuća korijenskih kanala  
Figure 2. Types of root canal apical curvatures

Precrtano iz: Cohen S., Burns RC. Pathways of the pulp. 3rd ed. St. Louis: CV Mosby, 1984:72.

- APEKSNO ZAKRIVLJENJE
- 1 - blago
  - 2 - oštro
  - 3 - bajonetno
  - 4 - srpasto



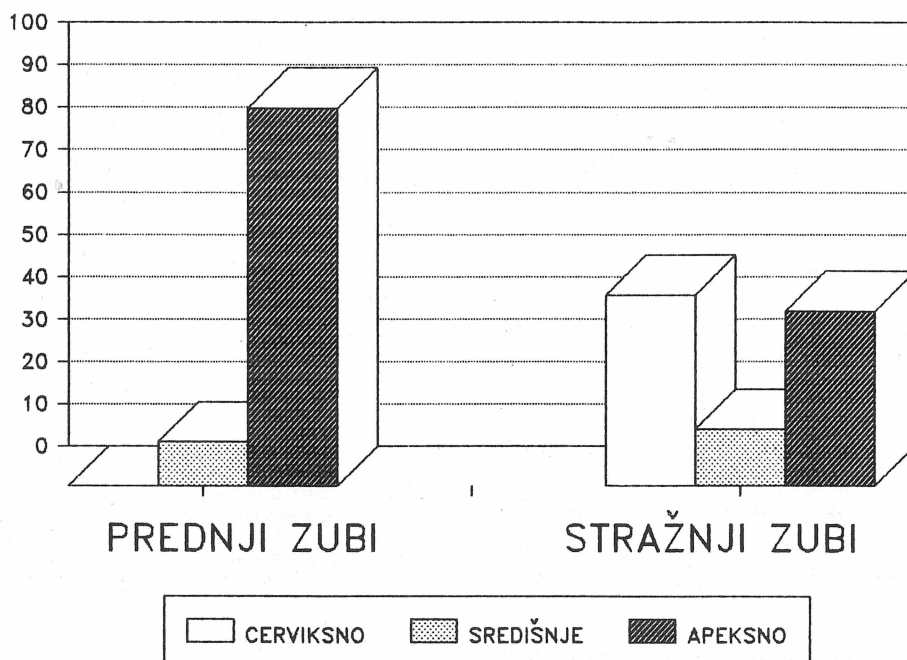
Slika 3. Distribucija položaja zavinuća korijenskih kanala u cjelokupnom uzorku

Figure 3. Distribution of localisation of root canal curvature in total sample

- ravni korijenski kanali
  - zakrivljeni korijenski kanali
- 1 - zakrivljenje apeksne korijenske trećine
  - 2 - zakrivljenje središnje korijenske trećine
  - 3 - zakrivljenje cerviksne korijenske trećine

Tablica 2. Lokalizacija zavinuća korijenskih kanala  
Table 2. Localisation of root canal curvature

Zub	Korijen	Broj zakrivljenih kanala	Učestalost lokalizacije (%)		
			Cerviksna trećina	Središnja trećina	Apeksna trećina
Gornji sjekutić		12	—	16,7	83,3
Gornji očnjak		14	—	7,1	92,9
Donji sjekutić		6	—	16,7	83,3
Donji očnjak		5	—	—	100,0
Gornji jedno-korijenski pretkutnjak		7	14,3	42,9	42,9
Gornji dvokorijenski pretkutnjak	bukalni	5	—	—	100,0
	palatinalni	9	—	33,3	66,7
Donji pretkutnjak		8	12,5	—	87,5
Gornji kutnjak	bukomezijalni	18	83,3	5,6	11,1
	bukodistalni	14	71,4	—	28,6
	palatinalni	12	—	8,3	91,7
Donji kutnjak	mezijalni	20	80,0	15,0	5,0
	distalni	11	36,4	27,3	36,4
Prednji zubi		37	—	10,8	89,2
Stražnji zubi		104	45,2	13,4	41,1
Ukupno		141	33,3	12,8	53,9



Slika 4. Distribucija položaja zavinuća korijenskih kanala kod prednjih i stražnjih zuba  
Figure 4. Distribution of localisation of root canal curvature in the sample of anterior and posterior teeth

va. Položaj zavinuća u središnjoj kanalnoj trećini bio je najrjeđi (12,8%) (tablica 2 i slika 3).

Analizirajući zasebno uzorak prednjih i stražnjih zuba zapažaju se razlike. U uzorku prednjih zuba najčešće je bilo apeksno zavinuće. U uzorku stražnjih zuba češće je bilo cerviksno (45,2) od apeksnog (41,4%) zavinuća (slika 4). Analizom položaja zavinuća nisu zapažene statistički značajne razlike između skupina zuba. Statistički značajne razlike opažene su samo u gornjih i donjih kutnjaka. Bukomezijalni korjenovi gornjih kutnjaka su znatno češće imali cerviksno od apeksnog zavinuća ( $p < 0,02$ ). Isti nalaz opažen je kod mezijalnih ( $p < 0,02$ ) i distalnih kanala ( $p < 0,05$ ) donjih kutnjaka.

## Rasprava

Radiološka analiza 230 korjenova trajnih zuba još jednom je potvrdila da su korijenski kanali češće zakrivljeni nego ravni.

Postignuti rezultati o zastupljenosti zakrivljenih kanala (59,0%) približno su u skladu s rezultatima Pinede i Kuttlera (69%) (2), a odudaraju od navoda Christie i Peikoffa (90%) (1).

Zastupljenost apeksnog zavinuća u ovom istraživanju iznosila je u cjelokupnom uzorku 53,9%. U uzorku prednjih zuba bila je znatno viša (89,2%) nego u uzorku stražnjih zuba (41,4%), gdje je češće bilo zastupljeno cerviksno zavinuće (45,2%). Pineda i Kuttler (2) registrirali su apeksno zavinuće kod 85% uzoraka. Budući da Pineda i Kuttler (2) ne definiraju ispitni uzorak, teško je učiniti objektivnu usporedbu postignutih rezultata. Pod pretpostavkom da su bili zastupljeni više prednji nego stražnji zubi, podudarnost rezultata je vrlo bliska. Sadašnji uzorak brojio je 230 korjenova, od čega je 100 pripadalo gornjim i donjim kutnjacima. Statističko testiranje je dokazalo da je upravo kod kutnjaka statistički daleko značajnije cerviksno zavinuće, a to je sigurno utjecalo na ukupnu nižu zastupljenost apeksnog zavinuća.

Endodontsko liječenje zakrivljenih kanala ima svojih osobitosti. Oblikovanje pristupnog kaviteta zahtijeva da se žrtvuje više zdravog dentina u kruni zuba (4, 6). Bez cerviksnog proširenja kanala instrument teško dopire do apeksnog foramena. Leeb (10) je dokazao da je cerviksna trećina gornjih i donjih kutnjaka najuži dio kanala, jer tu dolazi do najveće fiziološke apozicije sekundarnog dentina, što ometa penetraciju instrumenta u smjeru glavnog kanalnog otvora.

Korijenski kanali mogu se preparirati ručno ili strojno. Kod ravnih kanala strojnom obradom može se znatno skratiti vrijeme obrade, ali kod zakrivljenih strojnom obradom često nastaje »stepenica«, ljevkasta deformacija ili traumatska perforacija (11). Zato je preporučljivo strojno obraditi samo cerviksnu, eventualno i središnju trećinu zakrivljenog kanala, dok se apeksna zona preparira isključivo ručno (6). Konvencionalna, standardna tehnika intrakanalne obrade izbjegava se u zakrivljenim kanalima. Bolje rješenje predstavljaju tehnike obrade kojima se oblikuje cerviksno proširenje i apeksno suženje. Prva takva metoda bila je »step-back« ascendentna tehnika obrade (5, 6). Danas se primjenjuju alternativne metode descendentnog tipa: »crown-down pressurless« (12), »balanced force« (13) i »double-flared« (14). Provedena su brojna komparativna ispitivanja da bi se utvrdilo kojom se metodom periapeksno ekstrudira najmanje detritusa i najmanje transponira položaj glavnog kanalnog otvora (9, 15, 16, 17). Utvrđivanjem količine protisnute piljevine dokazalo se da nijedna metoda nije idealna, ali ipak bolji rezultati ostvareni su descendentnim metodama (9, 15, 16). Uspoređujući četiri navedene tehnike instrumentacije uvidjelo se da sve podjednako utječu na transpoziciju apeksnog foramena osim metode »balanced force« (17).

Biomehanička obrada zakrivljenih kanala završava instrumentom broj 25 i 30. Deblji instrumenti gube elastičnost i dovode do ljevkaste deformacije apeksne kanalne zone i transpozicije apeksnog foramena (4, 6). Da bi se izbjeglo to ograničenje, konstruirani su novi endodontski instrumenti: Flex-R file<sup>1</sup> i Canal Master<sup>2</sup>. Flex-R turpija<sup>1</sup> je izrazito fleksibilna. Vršak radnog dijela je gladak, bez oštih navoja. Visoka fleksibilnost i neagresivan vršak instrumenta značajno umanjuju opasnost od nastanka »stepenice« i transpozicije apeksnog foramena tijekom obrade zakrivljenih kanala (18, 19, 20).

Canal Master<sup>2</sup> instrument je dodatno modificiran. Vršak je gladak i konično oblikovan i direktno se nastavlja u navoje čiji broj je reduciran u ukupnoj dužini od 1,0–2,0 mm. Posebno je indiciran za obradu zakrivljenih kanala.

Nakon prvog oduševljenja klinička iskustva su uputila na neke negativne strane suvremenih in-

<sup>1</sup> Flex-R file, Union Broach, New York, SAD

<sup>2</sup> Canal Master, Brasseler, Georgia, SAD

trakanalnih tehnika. Pokazalo se da agresivno oblikovanje cerviksnog proširenja dovodi do longitudinalne perforacije korijenske stijenke (tzv. »stripping«) s posebnom predispozicijom u zoni račvišta kod mezijalnih korjenova donjih i bukalnih korjenova gornjih kutnjaka (21). Rizik od nastanka perforacije raste kod mladih pacijenata gdje su kanali široki, a apozicija cementa tanja. Radiološka procjena debljine kanalne stijenke u potencijalno opasnim zonama nije moguća (22).

Predmet je daljnjeg ispitivanja da se utvrdi može li intrakanalna obrada zakrivljenih kanala do broja instrumenta 25 i 30 zadovoljiti s obzirom na debridman, dezinfekciju i mogućnost ostvarivanja trodimenzijski homogenog ispuna endodontskog prostora. Odgovor na pitanje da li će najnovije konstruiran instrument »Canal Master« omogućiti intrakanalnu obradu do željenog promjera, kako se optimistično nagovještava, također treba tek evaluirati.

## FREQUENCY AND MOST COMMON LOCALISATION OF ROOT CANAL CURVATURE

### Summary

*The root canal therapy of the curved canals is a complex operative procedure. Therefore 260 root canals were analysed radiologically to determine the frequency and the most common localisation of the root canal curvature. The frequency of the curved canals averaged at 59%, being greater in the sample of posterior than in the anterior teeth ( $p < 0,05$ ). The root canal curvature was most frequently localised at the apical third part (53,9%), followed by the cervical (33,3%) and the middle (12,8%) third part. The apical curvature was predominant in the sample of the anterior, while the cervical predominant (45,2%) in the sample of the posterior teeth. This study pointed out that the frequency of the curved canals is rather high. Consequently, the necessity for practising the modern root canal preparation techniques, bearing in mind their potential danger, is emphasized.*

**Key words:** Root canal, root canal curvature, root canal instrumentation

Adresa autora:  
Address for correspondence:

Dr. Višnja Blašković-Šubat  
Linićeva 6  
51000 Rijeka

### Literatura

- CHRISTIE WH., PEIKOFF MD. Conservative treatment of apical foramen. New root canal techniques. J Canad dent assoc 1980; 3:183-188.
- PINEDA F., KUTTLER Y. Mesiodistal and buccolingual roentgenographic investigation of 7,275 root canals. Oral Surg 1972; 33(1):101-10.
- LAPTER V., MILIČIĆ A. Dilaceratio radialis - analiza i dopuna etiologije. Acta Stomatol Croat 1966; 1(4):215-24.
- COHEN S., BURNS RC. Pathways of the pulp. 3rd ed. St Louis: CV Mosby, 1984:181-201.
- SCHILDER H. Cleaning and shaping of the root canal. Dent Clin North Am 1974; 18:269-96.
- WEINE FS. Endodontic therapy. 3rd ed. St. Louis: CV Mosby, 1982:183-8.
- TAMARUT T., BLAŠKOVIĆ V., CINDRIĆ N., MARIČIĆ B. Intrakanalna »Step-back« preparacija s višekratnim određivanjem duljine korijenskog kanala. Acta Stomatol Croat 1989; 23(4):319-27.
- POERTZEL E., PETSCHT A. Bakterien in der Wurzelkanalwand bei Pulpangrän. Dtsch Zahnärztl Z 1986; 41:727-7.

9. FAIRBOURN DR., McWALTER GM., MONTGOMERY S. The effect of four preparation techniques on the amount of apically extruded debris. *J Endodon* 1987; 13(3):102-8.
10. LEEB J. Canal Orifice Enlargement as related to biomechanical preparation. *J Endodon* 1983; 9(11):463-470.
11. CAMPOS JM., DEL RIO C. Comparison of mechanical and standard hand instrumentation techniques in curved root canal. *J Endodon* 1990; 16(5):230-4.
12. MORGAN LF., MONTGOMERY S. An evaluation of the crown-down pressureless technique. *J Endodon* 1984; 10(10):491-498.
13. ROANE IB., SABALA CL., DUNCANSON MG. The »balanced force« concept for instrumentation of curved canals. *J Endodon* 1985; 11:203-11.
14. FAVA LRG. The double-flared technique. An Alternative for biomechanical preparation. *J Endodon* 1983; 9(2):76-80.
15. LUIZ-HUBARD EE., GUTMANN JL., WAGNER MJ. A Quantitative assessment of canal debris forced periapically during root canal instrumentation using two different techniques. *J Endodon* 1987; 13(12):554-58.
16. MCKENDRY DJ. Comparison of balanced forces, Endosonic and Step-back filing instrumentation techniques: Quantification of Extruded Apical Debris. *J Endodon*, 1990; 16(1):24-7.
17. CALHOUN G., MONTGOMERY S. The effect of four instrumentation techniques on root canal shape. *J Endodon* 1988; 14(6):273-277.
18. POWELL SE., SIMON JHS. A comparison of the effect of modified and nonmodified instrument tips on apical canal configuration. Part II. *J Endodon* 1986; 12(7):293-300.
19. POWELL SE., WONG PD., SIMON JHS. A comparison of the effect of modified and nonmodified instrument tips on apical canal configuration. Part II. *J Endodon* 1988; 14(5):224-228.
20. MISERENDINO LJ., MOSER JB., HENER MA., OSETEK EM. Cutting efficiency of endodontic instruments. Part 1: A quantitative comparison of the tip and fluted regions. *J Endodon* 1985; 11(10):435-441.
21. MONTGOMERY S. Root Canal Wall Thickness of Mandibular molars after biomechanical preparation. *J Endodon* 1985; 11(6):257-263.
22. MAYNE JR. Endodontic instrumentation-quo vadis? *Aust Dent J* 1988; 33:384-391.