

Centralni odontogeni fibrom mandibule

Central Odontogenic Fibroma of the Mandible

Marijo Bagatin
Darko Macan
Spomenka Manojlović*
Žarko Danilović*

Klinika za kirurgiju lica,
čeljusti i usta Medicinskog i
Stomatološkog fakulteta,
Zagreb

* Zavod za opću patologiju
i patološku anatomiju
Medicinskog fakulteta,
Zagreb

Sažetak

Centralni odontogeni fibrom čeljusti je nejasno definirana rijetka asimptomatična tvorba, koja se podjednako javlja u oba spola i češće zahvaća mandibulu od maksile. Kliničke, rendgenološke i histološke značajke tumora su nespecifične, a dijagnozu otežava i karakteristična, za tumor različita histomorfologija. Liječenje ovoga dobroćudnog centralnog tumora čeljusti jest konzervativna enukleacija. Može recidivirati, a recidivu su skloniji tumori s više epitela.

Ključne riječi: *centralni fibrom čeljusti, histomorfologija, dijagnoza*

Acta Stomatologica Croatica
1991; 25:167–170

PREGLEDNI RAD

CODEN: ASCRBK

ISSN: 0001–7019

Primljeno: 20. srpnja 1991.

Prihvaćeno: 4. rujna 1991.

Uvod

Centralni odontogeni fibrom mandibule (COF) rijedak je i najmanje razumljiv tumor odontogenog porijekla (1, 2, 3, 4, 5). Potječe od mezenhimalne komponente zuba ili zubnog zametka, kao što je periodontalna membrana, dentalna papila ili dentalni folikul (6, 7, 8). Javlja se između 11. i 67. godine (4, 8) i češće zahvaća mandibulu (8, 9).

Taj polako rastući tumor, osim što uzrokuje zadebljanje čeljusti, obično je asimptomatičan (8, 10), iznimno razara kortikalni i nema sklonosti maligne transformacije (4, 11, 12, 13).

Makroskopski, tumor je ružičasto-bijela, dobro ograničena čvrsta tvorba, a histološki je karakteriziran fibroznom ili mikroidnom stromom, odontogenim epitelom i kalcifikacijama (6).

Kako je malo slučajeva odontogenog fibroma prikazano u literaturi, u radu smo željeli prikazati slučaj ovog tumora s pregledom literature.

Prikaz slučaja

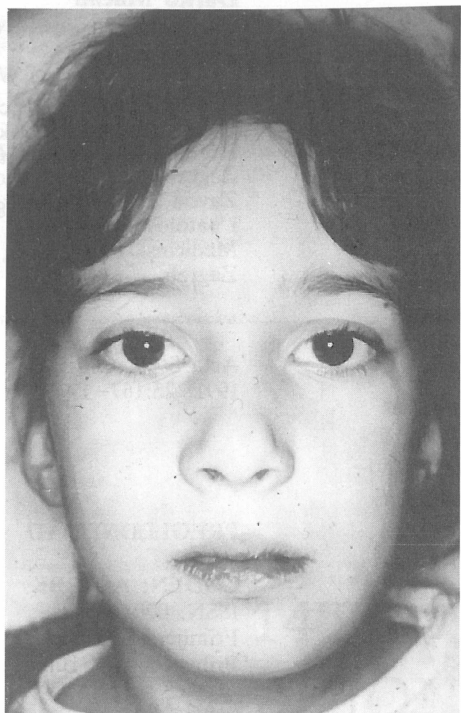Bolesnica C. B., 8 godina, primljena je na Kliniku za kirurgiju lica, čeljusti i usta u Zagrebu radi tvorbe u tijelu mandibule lijevo.

Prije 2 i pol mjeseca primijećeno je zadebljanje donje čeljusti. Bolova nije imala i jedino je povećanje zadebljanja čeljusti upućivalo da se radi o rastu tvorbe u mandibuli. Klinički je vidljivo zadebljanje lijeve strane lica u području donje čeljusti (sl. 1). Donje predvorje usta zbog zadebljanja je nešto pliće s normalnom sluznicom. Denticija je miješana, a alveolarni nastavak u zahvaćenom dijelu čeljusti zadebljan.

Rentgenske snimke pokazuju jednu transparentnu zonu nalik na cistu, uz zametak trajnog lijevog očnjaka, i drugu uz lateralni rub zametka prvog pretkutnjaka slične veličine (2x1cm), oštro ograničene od okolne zdrave kosti (sl. 2).

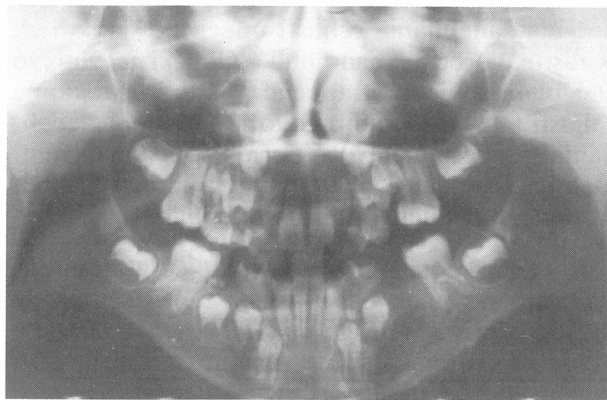
Diferencijalnodijagnostički razmišljalo se o demoplastičkom fibromu, cisti ili eozinofilnom granulomu.

U općoj endotrahealnoj anesteziji, rezom kroz bukalnu sluznicu, pristupa se na koštano zadebljanje. Dlijetom se učini otvor i prikaže nepravilna šupljina ispunjena tumorskim tkivom, koje se kohleom odstrani zajedno sa zametkom trajnog pretkutnjaka. Frezom se nepravilne stijenke šupljine izgode, klimavi mliječni kutnjak ods-



Slika 1. Asimetrija donje trećine lica, uzrokovana rastom centralnog fibroma u korpusu mandibule

Figure 1. Asymmetry of the lower third of the face as a consequence of the central fibroma of the left mandibular body



Slika 2. Oštro ograničene transparentne zone nalik na cistu uz zametak očnjaka i prvog pretkutnjaka.

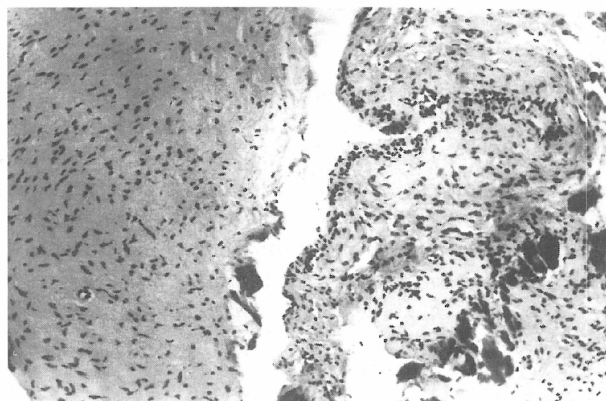
Figure 2. Cystlike translucence adjacent to the canine and first premolar follicles.

trani i rubovi rane nakon pažljivog približavanja sašiju.

Makroskopski, tumor je umjereno čvrst i na presjeku ružičaste površine. Histološki je to tumor s vezivnom stromom u kojoj se nalazi dosta

manjih nakupina sitnih okruglastih epitelnih stanica. Vretenaste nakupine zdepastih fibroblasta prisutne su u mjestimice čvrstom kolagenom vezivu kao i nepravilno razbacane nakupine vapna, odnosno cementa. Prema histološkom nalazu riječ je o centralnom fibromu mandibule (sl. 3).

Godinu dana nakon operativnog liječenja bolesnica je bez recidiva.



Slika 3. Ostaci epitelnih stanica i nepravilne nakupine kalcija između vezivnih vlakana.

Figure 3. Remnants of the epithelial cells and irregular calcification between the collagen fibers.

Rasprava i zaključak

Centralni odontogeni fibrom ima najlošije definirane parametre od svih odontogenih tumora (5). Odontogeni fibrom može biti različitog histološkog izgleda. Gardner (14) nalazi tri različite, vjerojatno povezane centralne lezije čeljusti, koje su prethodno bile referirane kao odontogeni fibromi: hiperplastični dentalni folikul, fibrozna neoplazma s histološkom slikom sličnom dentalnom folikulu (jednostavan odontogeni tumor) i kompleksna lezija koja se sastoji od fibroznog vezivnog tkiva s različito prisutnim odontogenim epitelom, dentinom i/ili materijalom koji odgovara cementu (centralni odontogeni fibrom – W. H. O. tip). Hiperplastični dentalni folikul nije pravi tumor, sastoji se od fibroznog vezivnog tkiva i može sadržavati ostatke odontogenog epitela (14, 15). Jednostavni tip je fibrozna neoplazma koju čini relativno nježno fibrozno vezivno tkivo, a može sadržavati ostatke odontogenog epitela, raštrkanog kroz leziju kao i male kalcificirajuće strukture koje odgovaraju cementu (14, 16). Veličina i smještaj omogućuje razlikovanje histološki sličnih: hiperplastičnog dentalnog foli-

kula i jednostavnog fibroma (16). WHO tip centralnog odontogenog fibroma sadrži kalcificirajući matriks za koji se misli da je osteoid, abnormalni displastični dentin ili cementu sličan materijal (14, Shafer cit. 17). Obilje epitela i mineralizirana komponenta razlikuju WHO tip od jednostavnog tipa centralnog fibroma (15, 16).

Centralni odontogeni fibrom je podjednako zastupljen u oba spola (18). U naše bolesnice tumor je nađen u mandibuli. Češće tumor u donjoj čeljusti nalaze i Wesley i sur. (4), Lucas i Eveson (9), a čestu povezanost s neizniklim zubom, kongenitalno nepostojećim zubom, ili korijenom izniklog zuba, koju navode Wesley i sur. (4), Lucas i Eveson (9) i Bruce i Devine (19), vidimo i u naše bolesnice. Tumor se najčešće javlja u drugom i trećem desetljeću (18). Naša bolesnica je mlađa (8 godina) i po dobi odgovara podacima Lucasa i Evesona (9), po kojima je tumor najčešći u djece i mladih odraslih.

Rentgenski nalaz varira od neoštro ograničene prozračnosti koja odgovara folikularnoj ili radi-kularnoj cisti, do velike multilokularne lezije u kasnijem stadiju, koja zahvaća relativno velik dio čeljusti (4). Katkad se unutar lezije nađu male kalcificirajuće ili osificirajuće strukture (Malow i sur. cit. 8, 20).

Diferencijalnodijagnostički u obzir dolaze ameloblastom, gigantocelularni tumor, odontogeni miksom, kalcificirajući epitelni odontogeni tumor (8, 21), fibroosteom, fibrosarkom, fibrozna displazija, neurofibrom ili upalne lezije (20, 22). Odnos dezmoplastičnog fibroma i centralnog odontogenog fibroma nije jasan (17). Centralni fibrom čeljusti, prema Gardneru (14), treba da bude prihvaćen kao odontogeni fibrom ili dezmoplastični fibrom. Po njegovu mišljenju centralni fibromi su dezmoplastični ako ne potječu iz odontogenog epitela, dok je prema Sloomwegu i Mulleru (23) centralni tumor odontogeni fibrom ako ne pokazuje značajke dezmoplastičnog fibroma. Diferencira se od ameloblastičnog fibroma na osnovi odsutnosti epitelnih struktura (21). Ne

treba ga zamijeniti s centralnim fibromom kosti jer ovaj nije u vezi s odontogenim strukturama i potječe od vezivnog tkiva koštane moždine (8).

Histološki, tumor se sastoji od fibrozne ili miksoidne strome, odontogenog epitela i kalcifikacija. Stroma čini tijelo tumora (4, 13, 14). Više fibrozni tumori sadrže zrela kolagena vlakna s brojnim vretenastim fibroblastima, sličnim veličinom i oblikom (24), dok miksoidan oblik nije tako celularan, sadrži nježna kolagena vlakna i velike zvjezdaste fibroblaste, te pokazuje neku sličnost s embriološkom dentalnom pulpom (25). Mogu se naći i kalcificirane strukture. Mnogi misle da odontogeni epitel može, ali ne mora biti prisutan u centralnom fibromu (4, 13, 14). Važno je naglasiti da je općenito prihvaćeno mišljenje da se odsutnost epitela ne protivi dijagnozi odontogenog fibroma (4, Pindborg, cit. 8), dok je njegova prisutnost povezana s agresivnijim ponašanjem tumora (13).

Ultrastrukturalna ispitivanja pokazuju da odontogeni fibrom i odontogeni miksom posjeduju morfološke sličnosti i razlike. Prema Wesleyu i sur. (4) sličnost dviju lezija podupire koncept njihove slične histogeneze. Razlike traže njihovu podjelu u dva različita tipa odontogenih tumora koji imaju različite histološke i kliničke karakteristike i katkad zahtijevaju različite oblike liječenja (4). Na dvije odvojene lezije upućuje i Heimdal i sur. (13) pokazujući da najvažniju razliku između njih čini bogatstvo kolagena i velika celularnost odontogenog fibroma.

Liječenje ove benigne tvorbe jest enukleacija bez sklonosti recidiva ili maligne alteracije (4, 26). Do sada samo Heimdal i sur. (13) nalaze recidiv centralnog odontogenog fibroma, i to 9 godina nakon enukleacije. Recidiv može biti posljedica nekompletne enukleacije, ali je i u vezi s količinom epitela u tumoru. Moguće je da lezije s većom količinom epitela imaju veću sklonost recidivu (13). Recidiv 9 godina nakon liječenja traži višegodišnje praćenje.

CENTRAL ODONTOGENIC FIBROMA OF THE MANDIBLE

Summary

Central odontogenic fibroma of the jaw is not a clearly defined lesion. It is rare, asymptomatic, usually found in the mandible and equally involving both sexes. The characteristic feature of the lesion is a high hystomorphologic variability, while clinical, x-ray and histologic behavior of the tumor is not specific. All this contributes to the difficulty in diagnosis. Conservative enucleation of the benign tumor is the treatment of choice. The recurrence is rare, but, those with more epithelial elements are more prone to recur.

Key words: *central fibroma of the jaw, hystomorphology, diagnosis*

Adresa za korespondenciju:
Address for correspondence:

Marijo Bagatin
Klinika za kirurgiju lica,
čeljusti i usta
Klinički bolnički centar
Šalata 6
41000 Zagreb

Literatura

- SILVERMAN LM. Odontogenic fibroma of the maxilla. Report of case. *Oral Surg* 1976; 11:128-134
- BROWNE WG. Central fibroma of the mandible. *Br J Oral Surg* 1969; 7:127-130.
- GORLIN JR. Odontogenic tumor. In: Gorlin JR, Goldman HM, eds. *Thoma's oral pathology*. St. Louis: Mosby Co., 1970; 503.
- WESLEY RK, WISICKI GP, MINTZ SM. The central odontogenic fibroma. *Oral Surg* 1975; 40:235-245.
- HIRSHBERG A, DAYAN D, HOROWITZ I, LITNER MN. The simple central odontogenic fibroma. A case report. *J Cranio Max-Fac Surg* 1987; 15:379-380.
- LUCAS RB. *Pathology of tumors of the oral tissues*. London: Churchill Livingstone, 1964; 130-132.
- BATSAKIS JG. *Tumor of the head and neck: clinical and pathological consideration*. Baltimore, London: Williams & Wilkins, 1980; 410.
- APPEL BN, VERBIN RS. Odontogenic tumors. In: Barnes L, ed. *Surgical pathology of the head and neck*. Vol II, New York, Basel: Marcel Dekker Inc., 1985; 1331-1409.
- LUCAS RB, EVESON JW. *Atlas of oral pathology*. Lancaster, Boston: MTP Press Limited, 1985; 123-124.
- WALKER DG. Benign nonodontogenic tumors of the jaws. *J Oral Surg* 1970; 28:39-57.
- HENLEY JB, LOOBY JP, DUNCAN J. Odontogenic fibroma: Report of a case. *J Oral Surg* 1971; 29:52-54.
- SHAFER WG, HINE MK, LEVY BM. *A textbook of oral pathology*. 3rd ed. Philadelphia: WB Saunders, 1974; 263-264.
- HEIMDAL A, ISACSSON G, NILSSON L. Recurrent central odontogenic fibroma. *Oral Surg* 1980; 50:140-145.
- GARDNER DG. The central odontogenic fibroma: An attempt at clarification. *Oral Surg* 1980; 50:425-432.
- DUNLAP CL, BARKER BF. Central odontogenic fibroma of the WHO type. *Oral Surg* 1984; 57:390-394.
- SANDLER HJ, NERSASIAN RR, CATALDO E, POCHEBIT S, DAYAL Y. Multiple dental follicles with odontogenic fibroma - like changes (WHO type). *Oral Surg* 1988; 66:78-84.
- VINCENT ST, HAMMOND HL, ELLIS GL, YUHLIN JP. Central granular cell odontogenic fibroma. *Oral Surg* 1987; 63:715-721.
- KNIGHT WO, CAULFIELD JJ. Odontogenic fibroma. *Oral Surg* 1972; 34:381-383.
- BRUCE KW, DEVINE KD. Odontogenic fibroma: Report of a case. *J Oral Surg* 1955; 13:73-75.
- MARK HI. Central fibroma of the mandible. *Oral Surg* 1955; 8:366-371.
- WALDRON CA. Fibro-osseous lesions of the jaws. *J Oral Surg* 1970; 28:58-64.
- BURCH RJ, WOODWARD HW. Central fibroma of the mandible: report of case. *Oral Surg* 1960; 18:432-435.
- SLOOTWEG PJ, MÜLLER H. Central fibroma of the jaw, odontogenic or desmoplastic. *Oral Surg* 1983; 56:61-70.
- DIXON WR, ZISKIND J. Odontogenic fibroma: Report of case. *J Oral Surg* 1956; 9:813-816.
- LUCAS RB. *Pathology of tumours of the oral tissues*. 3rd ed. Edinburgh, London: Churchill-Livingstone. 1976; 172-173.
- FERGUSON JW. Central fibroma of the jaws. *Br J Oral Surg* 1974; 12:205-218.