

Dysostosis cleidocranialis

– prikaz slučaja

Dysostosis Cleidocranialis – a Case Report

Ančica Pećina-Hrnčević
Marina Galić

Zavod za dječju
i preventivnu stomatologiju
Stomatološkog fakulteta
Sveučilišta u Zagrebu

Sažetak

Autori prikazuju osamnaestogodišnju bolesnicu s dysostosis cleidocranialis, u koje se od njezine 12. godine života liječe zubne anomalije karakteristične za osnovnu bolest.

U bolesnice je bila zakašnjela resorpcija mliječnih zubi i nicanje trajnih zubi. U njezinoj 12. godini života bili su još prisutni svi mliječni zubi, osim donjih sjekutića i desnog gornjeg središnjeg sjekutića, a rentgenski je ustanovljeno postojanje 11 prekobrojnih trajnih zubi, 7 u gornjoj i 4 u donjoj čeljusti.

Autori prikazuju etapno liječenje navedene bolesnice. Najprije su ekstrahirani mliječni zubi i izrađena je proteza za gornju i donju čeljust da se stimulira nicanje trajnih zubi. Također je izvršeno kirurško odstranjenje svih prekobrojnih trajnih zubi u obje čeljusti. Nakon što se postiglo nicanje trajnih zubi, bilo je potrebno izvršiti ortodontski tretman koji se još uvijek i to s uspjehom izvodi.

Autori zaključuju da liječenje zubnih anomalija treba započeti u vrijeme normalno očekivane ekfolijacije mliječnih zubi.

Ključne riječi: dysostosis cleidocranialis, zubne anomalije, liječenje

Acta Stomatologica Croatica
1991; 25:187–191

STRUČNI RAD

CODEN: ASCRBK
ISSN: 0001–7019
Primljeno: 30. kolovoza 1991.
Prihvaćeno: 4. rujna 1991.

Uvod

Dysostosis cleidocranialis ili Dysostosis cleidodentocranialis po Wolfu (1) sistemska je bolest karakterizirana aplazijom ili hipoplazijom klavikule, defektima lubanje i katkada malformacijom na nekim drugim dijelovima koštanog sustava, te izraženom tendencijom perzistencije mliječnih zuba i izostankom erupcije trajnih (2). Katkada se nedovoljno razvijaju neke kosti kojima je osnova hrskavična, npr. radijus, fibula, stidna i karpalne kosti. Ima i slučajeva s bazilarnom kifozom, a i pravom bazilarnom impresijom kad kralješnica utisne slabu i nedovoljno okoštalu hrskavičnu osnovu lubanjske baze (3).

Ovaj sindrom je vjerojatno prvi opisao pjesnik HOMER (4), a u stručnoj literaturi Martin 1765. Naziv mu daju godine 1898. Pierre Marie i Sain-ton koji u to vrijeme još ne raspolažu rentgen-skom tehnikom, pa stoga i ne mogu evidentirati dva temeljna klinička znaka: hipoplaziju ili aplaziju, jednostrano ili obostrano, ključne kosti i zakašnjelo zatvaranje fontanela (5). Od vremena Martina i Meckela opisano je više od 700 slučaja kleidokranijalne dizostoze.

Prema primjerima, obrađenim i navedenim u literaturi, ustanovljeno je da se ovaj sindrom nasljeđuje autosomno dominantno (6, 7). U do danas opisanih bolesnika, kako obiteljski uvjeto-

vanih tako i sporadičnih, nije opaženo da bi se pojedine komponente sindroma, s obzirom na ekspresivnost i penetraciju, odvojeno manifestirale. Sav simptomatski kompleks pojavljuje se s varijabilnom ekspresijom. Primjeri kleidokranijalne dizostoze koji se javljaju sporadično pokušali su se objasniti autosomno recesivnim nasljeđivanjem, no vjerojatnije je da ti slučajevi predstavljaju ili nove mutacije ili gene sa slabom penetrantnošću (3).

U bolesnika s kleidokranijalnom dizostozom glava je brahiocefalična, a naglašena su frontalna (naročito), parijetalna i okcipitalna izbočenja. Baza nosa je široka, prisutna je depresija i izražena nazo-labijalna brazda. Zatvaranje fontanela je zakašnjelo, a ponekad ostaju otvorene i doživotno.

Perzistencija mliječnih zuba je karakteristična i lako uočljiva oralna promjena.

Vidljivo je da osnovni defekt postaje manifestan u maksilarnom kompleksu s prodorom mliječnih zuba. Prodiranjem euplastičnih kruna mliječnih zuba prestaju zdravi koštani odnosi u žvačnom sustavu. Apikalne polovine korijena mliječnih kutnjaka zahvaća dizostotični defekt, pa su zato kraće i tanje.

Drugi simptom predstavlja retencija trajnih zuba ili njihovo zakašnjelo nicanje. Od trajnih zuba imaju šestice i donji sjekutići, kao prvi razvijeni, najveću prodornu moć. Neprodiranje trajnih zuba nije vezano nikakvim pravilom. Winter je primijetio da oni zubi, koji nemaju mliječne prethodnike, imaju veću šansu da niknu (2).

Opisani su i slučajevi pseudoanodoncije, tj. potpunog izostanka nicanja i mliječnih i trajnih zuba.

Dorasli retinirani zubi mogu ipak prodrijeti, što je većim dijelom samo nastavak resorpcije koštanog alveolarnog pokrivača zbog pritiska na trajne zube. Pritiskajuća proteza bi prema tomu bila pospješujući činitelj resorpcije, a ne uzrok pojačanog prodiranja. Prekobrojni zubi nađeni su u najvećem broju primjera u premolarskom i frontalnom predjelu obiju čeljusti. Jednom su, kao iznimka, opisani i gornji prekobrojni molari. Prekobrojni zubi postavljeni su gotovo uvijek simetrično, a njihov broj, opisan u literaturi, varira od 2:63 (8).

Trajni zubi su mikroodontni u cijelosti, donji premolari nerijetko stisnuti u bukooralnom smjeru, a korjenovi kratki i svinuti. Zameci trajnih

zuba isto su tako dezorijentirani zbog prisutnosti prekobrojnih zuba, njihovi korjenovi rastu u malom prostoru i zbog toga što alveolarni nastavak prestaje s rastom po navršenoj trećoj godini. Korijeni koji završavaju rast imaju manje prostora, pa zapinju o susjedne zube, nosno dno, dno antruma i stijenke mandibularnog kanala. Prekobrojni zubi su slični susjednim, no mogu biti i deformirani, što uzrokuje izvanredno teške ekstrakcije. Nalaz većeg broja folikularnih cista vrlo je čest kod ove dizostoze. Te cistične formacije mogu dovesti do većih destrukcija kosti i izazvati patološke frakture.

Rushton 1956. godine prvi upućuje na anomaliju cementa koju je pronašao na izvađenom zubu jednog bolesnika s kleidokranijalnom dizostozom (9). Ova se anomalija očituje u gotovo potpunom nedostatku sekundarnog (celularnog) cementa. Alderson (10), ispitujući zube dviju dizostotičnih sestara, nalazi samo acelularni cement na ispitivanim zubima.

U mliječnim zubima također prevladava acelularni cement s izoliranim površinama celularnog.

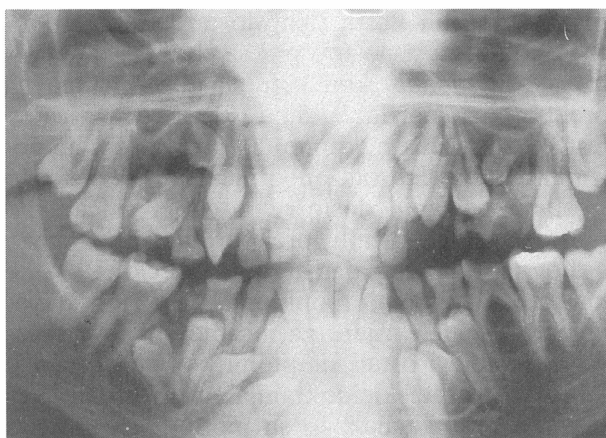Prikaz slučaja

Djevojčica M. K., rođena 1972. godine, došla je prvi put u Zavod za dječju i preventivnu stomatologiju Stomatološkog fakulteta u Zagrebu u siječnju 1984. s dijagnozom dysostosis cleidocranialis. Roditelji su je doveli zbog izostanka mijene mliječnih i trajnih zubi. Nakon uobičajene anamneze i pregleda, te uvidom u dotadašnju medicinsku dokumentaciju, saznaje se da u djevojčice postoji obostrana hipoplazija ključnih kostiju, jače izražene desno, fontanele su još uvijek otvorene, izraženi su frontalni tuberi, slabije je razvijena srednja trećina lica uz prisutnost pseudoprogenije, baza nosa je plosnata s depresijom. Jedini mliječni zubi u kojih je došlo do normalne ekfolijacije bili su donji sjekutići i gornji desni središnji sjekutić. U obiteljskoj anamnezi, koliko je roditeljima znano, nema sličnih slučajeva bolesti.

Iz lokalnog statusa vidljivo je da su prisutni slijedeći mliječni zubi:

1) gore lijevo: središnji i postranični sjekutić, očnjak, te prvi i drugi kutnjak; 2) gore desno: postranični sjekutić, očnjak, prvi i drugi kutnjak; 3) dolje lijevo: očnjak, prvi i drugi kutnjak; 4) dolje desno: očnjak, prvi i drugi kutnjak.

Na učinjenom ortopantomogramu (slika 1) i na ciljanim rentgenskim slikama vidi se položaj

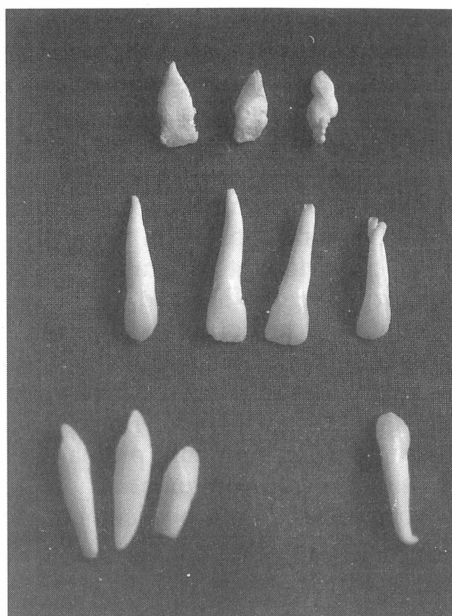


Slika 1. *Ortopantomogram pacijentice u 12. godini života prije početka liječenja*

Figure 1. *Patient's orthopantomogram at the age of 12, before the treatment*

i odnos neizniknutih i prekobrojnih zubi. Prekobrojnih zuba bilo je u gornjoj čeljusti 7 (u području fronte), a u donjoj čeljusti 4 (također u području fronte).

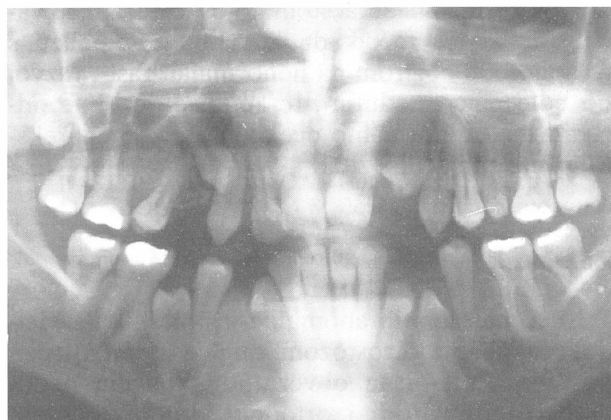
Nakon kliničkog i radiološkog pregleda zadatak pedodonta je bio: odstranjivanje svih perzistirajućih mliječnih zubi, sanacija i kontrola karijesa svih izniklih zuba, ekscizija gingive oko zuba koji su otežano nicali, izrada gornje i donje parcijalne proteze, koja je osim rješavanja funkcionalnog (hranjenje, govor) i estetskog problema, potpomagala i resorpciju kosti u području neizniklih trajnih zuba. Djevojčica je istodobno upućena i na dvije operacije kojima su odstra-



Slika 2. *Izvadeni prekobrojni zubi iz gornje i donje čeljusti*

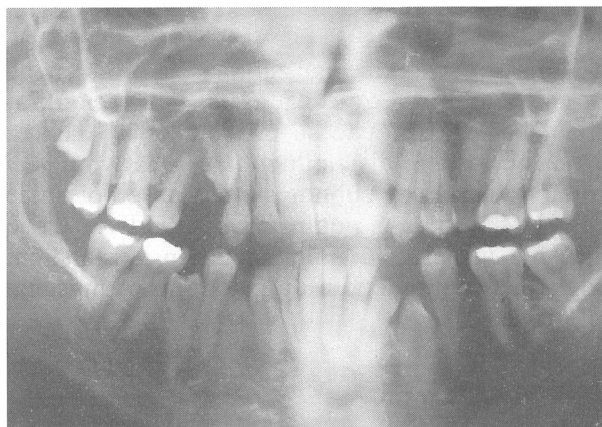Figure 2. *Supernumerary teeth extracted from the maxilla and the mandible*

njeni prekobrojni zubi u gornjoj i donjoj čeljusti, a trećom operacijom započinje proces izvlačenja visoko postavljenog lijevog gornjeg postraničnog sjekutića. Nativna fotografija izvađenih prekobrojnih zubi (slika 2) pokazuje 3 rudimentarna sjekutića, 2 normalna srednja sjekutića i očnjak te postranični sjekutić s dva korijena sve iz gornje čeljusti, a iz donje čeljusti izvađena su 4 prekobrojna morfološki normalna očnjaka.

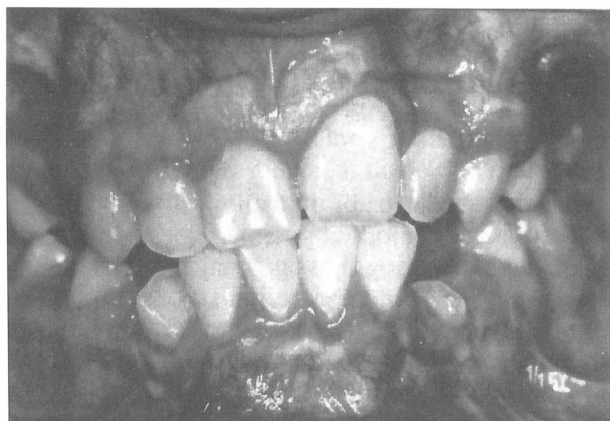


Slika 3. *Ortopantomogram pacijentice u 14. i 18. godini života*

Figure 3. *Patient's orthopantomogram at the age of 14 and 18*



U rujnu 1985. godine u liječenje naše pacijente uključuje se i ortodont. Kombinacijom mobilnih i fiksnog aparata usklađuju se međučeljsni odnosi. Inače, pacijentica je pod stalnom kontrolom pedodonta i u određenim vremenskim intervalima vrše se i radiološke kontrole. Na slici 3 prikazuje se kontrolni ortopantomogram iz 1987. i 1991. godine (posljednji učinjeni). Uspoređivanjem tih ortopantomograma može se na primjerima zuba: gore lijevo 1, gore desno 4, dolje lijevo 3 i 4 te dolje desno 3 i 5, pratiti tijek njihovog nicanja. Unatoč velikom vremenskom razmaku između dva ortopantomograma (više od 4 godine) uočljivo je vrlo malo ili nikakvo pomicanje navedenih zubi prema okluzalnoj ravnini, osim što je usmjerenje nicanja zubi 4 i 5 desno gore pravilnije na posljednjem ortopantomogramu.



Slika 4. Izgled zubi pacijentice u 18. godini života
Figure 4. Appearance of the patient's teeth at the age of 18

U naše pacijentice na zubima su primijećene ostale osobitosti koje spadaju u sliku kleidokranijalne dizostoze, a to su mikrodoncija i tanki i zduženi korijeni distalnih zubi. Na nativnoj slici (slika 4) sadašnjeg zubnog statusa naše bolesnice koja je navršila 18 godina života, vidi se da je liječenje uspješno u funkcionalnom i estetskom pogledu, s napomenom da ortodontsko liječenje oš traje.

Rasprava

Kleidokranijalna dizostoza je rijetka genetska bolest koja pogađa koštani sustav i zube, a najuočljiviji simptomi te bolesti su aplazija ili hipo-

plazija ključnih kosti, dentitio tarda i hiperdoncija. U literaturi postoji prikaz slučaja jedne bolesnice iz Japana, kod koje su bila prisutna 63 prekobrojna, neiznikla zuba (8), a kod naše bolesnice bilo je sveukupno 11 prekobrojnih, neizniklih zuba. Do otežanog nicanja, odnosno do izostanka nicanja došlo je u ovom slučaju ne samo zbog distopičnih, prekobrojnih zuba, nego i zbog izostanka spajanja zubne vrećice i oralne mukoze uslijed interponiranja fibroznog tkiva, koje tako čini barijeru za nicanje. U naše bolesnice postoje i ostali simptomi koji su opisani u literaturi i prate kleidokranijalnu dizostoza. Vezano uz oralni nalaz, to su mikrodoncija, tanki i izduženi korijeni, hipoplastična gornja čeljust. Krune prekobrojnih zuba kod kleidokranijalne dizostoze slične su krunama premolara, što u naše bolesnice nije bio slučaj. Broj molara je obično manji od onog u zdravih osoba, tako u naše bolesnice postoji zametak za samo jedan od četiri umnjaka.

Visina pacijentice je 160 cm, što je više od prosjeka za ženu s kleidokranijalnom dizostozom (144,6 cm), a i došlo je do zatvaranja fontanela, iako u mnogo kasnijoj dobi nego normalno.

U obitelji nema nitko sličnih smetnji, a krvna veza roditelja se negira, pa se u ovom slučaju vjerojatno radi o novoj mutaciji gena.

Liječenje simptoma je dugotrajno i složeno i zahtijeva pažljivo planiranje i dobru suradnju pedodonta, oralnog kirurga i ortodonta.

Nekad se pristupalo samo restauraciji dentalne funkcije i time se terapija završavala. Danas se posvećuje pažnja jednako i funkciji i estetici (11).

Dijagnoza ove bolesti postavlja se u većini slučajeva rano. Vrijeme, proteklo od postavljanja dijagnoze do početka stomatološke terapije, varira. Teško je reći kada je najbolje započeti s terapijom, s obzirom na nenormalan rast i razvoj tih bolesnika, međutim, terapija se ne smije odlagati nakon normalno očekivanog vremena ekfolijacije mliječnih zubi.

Zaključak

Liječenje zubnih anomalija u bolesnika s kleidokranijalnom dizostozom dug je i mukotrpan postupak u koji su obvezatno uključeni pedodont, oralni kirurg i ortodont. Liječenje treba započeti u doba očekivane normalne ekfolijacije mliječnih zubi, a svrha liječenja je postići funkcionalni i estetski zadovoljavajući zubni status.

DYSOSTOSIS CLEIDOCRANIALIS – A CASE REPORT

Summary

An 18-year female patient with dysostosis cleidocranialis, treated for dental anomalies characteristic of her basic disease since the age of 12, is described. Delayed resorption of deciduous teeth and eruption of permanent teeth were recorded. At the age of 12, the patient had still had all deciduous teeth, with the exception of lower incisors and right upper mesial incisor. The presence of 11 succedaneous teeth, 7 in the maxilla and 4 in the mandible, had been recorded by X-ray.

The treatment performed step by step is presented. Firstly, deciduous teeth were extracted, and a prosthesis for both the maxilla and mandible were constructed to stimulate eruption of permanent teeth. All supernumerary teeth from the jaws were also surgically removed. After the permanent tooth eruption had been accomplished, orthodontic treatment of these teeth was required and it has stillily been successfully performed.

Thus, a conclusion is made that the treatment of dental anomalies should start at the time of normally expected deciduous tooth exfoliation.

Key words: *dysostosis cleidocranialis, dental anomalies, treatment*

Adresa za korespondenciju:
Address for correspondence:

Prof. dr. A. Pećina-Hrnčević
Stomatološki fakultet
Gundulićeva 5
41000 Zagreb

Literatura

1. WOLF V. Dezmalne dizostoze, Ljubljana: Inštitut za medicinske vede 1964; 23–29.
2. WINTER GR. Dental conditions in cleidocranial dysostosis. *Am J Orth and Oral Surg* 1943; 29:61–65.
3. SMOKVINA M. Kosti i zglobovi, klinička rendgenologija. Zagreb: JAZU 1959; 51–63.
4. GORLIN RJ, PINDBORG JJ. Syndromes of the head and neck. New York: MC Graw – Hill Book company 1964; 138–143.
5. PASTREMOLI A, CANTONI E, GRAZIANI E, MANZOLI L, MOSCA S. Considerazioni anatomo-cliniche sull' ipoplasia del molare nella disostosi cleidocranica. *Minerva stomatologica* 1986; 35:575–582.
6. ŠKRINJARIĆ I. Genetičke abnormalnosti zuba i orofacijalnih struktura. U: Zergollern Lj i sur. *Medicinska genetika* 1. Zagreb: Školska knjiga 1991:205–247.
7. BRAHAM RL, MORRIS ME. *Textbook of Pediatric Dentistry*, 2nd Ed., Baltimore. Williams and Wilkins 1985; 96.
8. YAMAMOTO N. Cleidocranial dysplasia: A light microscope, electron microscope and crystallographic study. *Oral Surg* 1989; 68:195–199.
9. RUSHTON MA. An anomaly of cementum in cleidocranial dysostosis. *Brit Dent J* 1956; 100:81–87.
10. ALDERSON CGP. Hereditary cleidocranial dysostosis. *Brit Dent J* 1960; 108:158–165.
11. TRIMBLE LD. Cleidocranial dysplasia: Comprehensive treatment of the dentofacial abnormalities. *J Am Dent Assoc* 1982; 105:661–666.