

Utjecaj faringealnog ventila na retenciju totalne proteze

The Importance of the Palatal Seal for Complete Denture's Retention

Franciska Križan
Josip Pandurić*

Vojna bolnica, Zagreb
* Zavod za Mobilnu
protetiku Stomatološkog
fakulteta u Zagrebu

Sažetak

Očuvanjem anatomskog integriteta stomatološkog sustava proteza omogućava normalno odvijanje njegovih fizioloških aktivnosti.

Funkcijski otisak omogućava sliku proteznog ležišta i odnosa između pokretnih tkiva i rubova proteze. Potreban je kvalitetan funkcijski otisak, no u suvremenoj znanstvenoj literaturi autori izražavaju različita mišljenja i stavove oko izbora i metode uzimanja funkcijskog otiska. Ipak, moguće je izdvojiti nekoliko postupaka koji pokrivaju sve metodološke razlike:

*postupak uzimanja funkcijskog otiska bez pritiska;
postupak uzimanja funkcijskog otiska s pritiskom;
postupak uzimanja funkcijskog otiska otvorenih usta;
postupak uzimanja funkcijskog otiska zatvorenih usta.*

Regije koje imaju tanku i manje keratiniziranu mukozu iznad kosti, a bez umetnutog sloja submukoze, moraju se oteretiti ili otisnuti bez pritiska.

Naginjanje glave prema naprijed i položaj jezika uzrokuju da se meko nepce drži u funkcionalnom položaju za vrijeme uzimanja otiska i omogućuje određivanje stražnjeg faringealnog ruba gornje proteze.

Negativni tlak na ležište bit će veći što je ventilni učinak veći, a prostor između baze proteze i ležišta manji. Prisisivanje se postiže tako da rubovi proteze leže u početnom dijelu pomoćne sluznice, a faringealni rub na granici tvrdog i mekog nepca, u području »ah« linije.

Retenciju proteze uvelike osigurava njezin stražnji, dorzalni, palatalni ili faringealni rub. Pri isticanju njegove važnosti u retenciji misli se na granice ruba, njegov odnos prema podlozi kao i ulogu koju ima u ventilnom zatvaranju gornje totalne proteze.

Ključne riječi: gornja totalna proteza, faringealni ventil

Acta Stomatologica Croatica
1991; 25:245–251

STRUČNI RAD

CODEN: ASCRBK
ISSN: 0001–7019
Primljeno: 3. listopada 1991.

Uvod

Totalna proteza je nadomjestak za živa izgubljena tkiva. Ona mora nadomjestiti formu živog tkiva i funkcionirati u skladu s preostalim tkivima, kako s onima koji je podržavaju, tako i s onima koji je okružuju. Uspostavljanje i očuvanje mastikatorne efikasnosti, estetskog i fonetskog učinka i profilaksa živog tkiva osnovni su zadaci protetskih nadomjestaka.

Prepoznavanje, razumijevanje i korištenje određenih bioloških, mehaničkih i fizikalnih faktora određuje područja retencije i stabilizacije i podupiranje totalne proteze, odnosno utječe na odnos površine baze i površine mukoze bezubog grebena. Da bi se mogli kritički ocijeniti i izabrati postupak i tehnika koji će rezultirati zadovoljavajućim protetskim radom, neophodno je razumjeti pojedine faktore retencije i prepoznati njihove interakcije.

Kvalitetno i prikladno ležište, optimalno opterećenje podloge kao profilakse tkiva bezubog grebena, odgovarajuća retencija i stabilizacija, te mišićna i okluzijska ravnoteža faktori su koji izravno utječu na uspjeh totalne proteze.

Prikladno ležište za gornju totalnu protezu i optimalno opterećenje koštanih i mekih tkiva u izravnoj su ovisnosti o anatomsko-morfološkim osobinama bezubog grebena.

Retencija i stabilizacija gornje totalne proteze ovise o tijesnom prilijeganju protezne baze na podlogu, njezinom odnosu prema mišićima, mekim tkivima, jeziku te o površini zdravih tkiva koja se mogu pokriti.

Cilj ovog rada jest analiza značenja stražnjeg faringealnog ruba, smještaja i načina njegovog određivanja.

Izrada totalnih proteza veoma je složen i odgovoran zadatak. To potvrđuje činjenica da funkcionalno punovrijedna proteza ne može biti ona koja rješava samo mehanički i tehnički problem (retenciju, stabilizaciju i korištenje materijala).

Sile koje djeluju preko protezne baze na bazalno ležište treba planirati prema tkivima koja se nalaze na raznim dijelovima ležišta proteze. S protetskog stajališta, po kvaliteti i položaju ploha gornje čeljusti mogu se ležišta podijeliti na plohe koje nose opterećenja, na koje se prenosi opterećenje protezne baze i plohe uz koje protezna baza samo priliježe radi bolje retencije (retencijske plohe).

Za prenošenje opterećenja najpovoljnije su one plohe koje su okomite ili približno okomite na smjer opterećenja. To su uglavnom horizontalno položene plohe.

Osim toga proteze moraju imati:

- biološku vrijednost, imajući u vidu karakteristike proteze kao stranog tijela, koje može stvarati mehaničke, termičke, kemijske i druge nadražaje, koji u vitalnoj sredini usne šupljine mogu biti izvor bioloških problema;
- funkcionalnu vrijednost, da bi se maksimalno kompenzirala insuficijencija mastikatorne, deglutacijske i fonetske funkcije pacijenta i
- estetsku vrijednost, da izgled proteze izvan usta i njezina izražajna prikladnost u ustima vraćaju ranije fizionomijske osobine pacijenta.

Sposobnost pacijenata na prilagodbe proteze je različita. Neki se naviknu na totalne proteze koje im se čine neprihvatljivim, dok drugi teško nauče kontrolirati bilo kakve proteze bez obzira na izgled, konture i okluziju.

Anatomija graničnih struktura

Funkcionalna anatomija usta određuje prostiranje bazalne površine proteze. Protezna baza treba pokriti što veću površinu u granicama funkcije tkiva. Anatomija koja se ovdje tretira funkcionalna je. Anatomske detalji variraju od pacijenta do pacijenta, ali lokacija i funkcija raznih struktura u osnovi su iste za sve bezube pacijente. Granične strukture maksilarnog bezubog alveolnog ležišta mogu se analizirati u nekoliko regija.

Prednja regija se proteže na labijalnom dijelu maksilarnog grebena između bukalnih plika. Za to područje veliko značenje ima otisak koji mora osigurati dovoljnu potporu za gornju usnu kako bi ona imala prirodni relaksirajući izgled. Debljina labijalnog krila gornje proteze mora biti adekvatna količini izgubljene kosti s labijalne strane grebena. Labijalni luk otiska mora imati dovoljnu visinu da bi dodirivao pokretnu mukoznu membranu, a da je pritom ne deformira; proteza ne smije pokrivati predio u kome se održava akcija usne u funkciji.

S obje strane rafe palati, ne prijelazu tvrdog u meko nepce, nalaze se dvije jamice – foveole palatine. To su izlazišta nepčanih žlijezda. Otvori su blizu linije vibracije i uvijek su u mekom tkivu.

Linija vibracije nepca marginalna je linija ucrtana preko nepca, a označava početnu liniju pokretljivosti mekog nepca kad pacijent izgovara »ah«. Prostire se 1,31 mm sprijeda od vibrirajuće linije po ispitivanju Lyea (1). Dakle, foveole mogu korisno poslužiti kao orijentiri pri određivanju razine faringealnog ruba ekstenzije u predjelu medijalne linije gornje totalne proteze. Nadalje, mogu poslužiti kao putokaz za ucrtavanje medijalne ravnine gornjeg radnog modela, pri određenim postupcima, za njegovo prenošenje u prostor artikulatora ili tokom ortodontske morfološke analize. Pojedini tipovi nagiba mekog nepca uvjetuju i različit stupanj širine fibroznog dijela, što se odražava na položaj i uočljivost prednje vibracijske linije. »Prekrivanje« foveola palatina orijentacijski 0,5–1 mm medijalnim dijelom faringealnog ruba predstavlja pomirljiv i biološki opravdan stav između dvije ekstremne koncepcije o faringealnoj ekstenziji totalne proteze.

U ustima s ravnim svodom nepca linija vibracije »ah« obično je distalnija, ima postepen pad, osiguravajući šire područje zadnjeg palatinalnog rubnog zatvaranja proteze. Kod visokog nepca linija vibracije pomaknuta je prema naprijed i ima nagli prijelaz. Nikoukari (2) je proučavao pomicanje stražnjeg palatinalnog spojnog područja kod različitih palatinalnih oblika. Odabrani su pacijenti s dubokim, srednjim i plosnatim nepcem.

Distalni dio baze određen je od hamularnog ureza do stražnje granice pomaka nepca prilikom izgovaranja »ah«.

Prednji rub stražnjeg nepčanog područja određuje se palpirajući posebnim instrumentom s lopaticom na vrhu koja je postupno pomicanja po tvrdom nepcu dok nije došla do spoja s mekim tkivima. Od svih materijala za uzimanje otisaka najmanji pomak tkiva izvršila je pasta cinkoksid-eugenola. Zaključeno je da se najbolji stražnji palatinalni spoj može postići zelenim kerr ili korekta voskom broj 4. Da bi se odredilo stražnje palatinalno spojno područje, treba samo istrugati stražnju granicu na modelu radi bolje adaptacije.

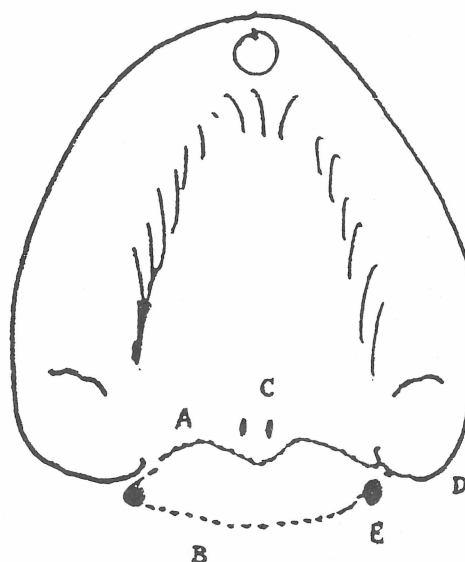
Kod plosnatog nepca vibrirajuća linija je bila više straga, tj. bliže liniji koja spaja dva hamularna ureza, iz čega rezultira najšire stražnje palatinalno područje, dok je kod dubokog svoda protezanja prema straga bilo manje no kod srednjeg i plitkog. To se podudara s opažanjima Swensona (3) da smjer vibrirajuće linije obično varira ovisno o obliku nepca. Što je viši svod, to je vibrirajuća linija oštija i položena više sprijeda. U

ustima s plosnatim svodom vibrirajuća linija je obično straga i ima zaobljenu zakrivljenost, što zahtijeva šire palatinalno spojno područje.

Vestibularni i faringealni ventil zajedno čine cirkularni ventil kojim se hermetički zatvaraju svi rubovi proteze. Razlikujemo unutrašnji ventil koji je pukotina između vestibularnog krila bukalne alveolne plohe i izvanjski ventil koji nastaje uskim dodirnom sluznice obraza i usana i vestibularnog ruba protezne ploče. Izvanjski ventil treba osobito iskoristiti u paratubarnom prostoru.

Prisisivanje se vrši kad rubovi proteze leže u ventilnom rubu. Rubovi proteze moraju ležati u početnom dijelu pomične sluznice. Početni dio pomične sluznice nije u svim kretnjama jednako pomičan. U graničnoj zoni sluznica postaje sve jače pomična. Razlikujemo donju i gornju granicu početnog dijela pomične sluznice. Donja granica mora biti pri svim kretnjama zatvorena. Samo je tako omogućen neprekidan ventilni rub.

Gornja granica granične zone nije neprestano i pri svim kretnjama zatvorena. Pri funkciji se njezini pojedini dijelovi otvaraju i ponovo zatvaraju.



Slika 1. Prikaz anatomskih značajki i stražnjeg ventilnog ruba: A – prednja vibrirajuća linija; B – stražnja vibrirajuća linija; C – fovea palatina; D – hamularni urezi; E – hamularna izbočina – po Gerald S. Weintraubu (4)

Figure 1. Anatomic characteristics and posterior valve rim: A – anterior vibrating line; B – posterior vibrating line; C – palatal fovea; D – hamular incision; E – hamular protuberance – after Gerald S. Weintraub (4)

Donja granica granične zone dolazi do izražaja kod maksimalnog natezanja usana, gdje je sluznica prirasla uz periost bez submukoznog tkiva, pa granica nije prikladna za ventilni rub.

Opravljan je zahtjev da rubovi proteze leže u početnom dijelu pokretne sluznice, jer se time rubovi sa sluznicom hermetički zatvaraju i stvara se ventilni učinak. Cijeli vestibularni gornji dio čeljusti sa svojim pokrivačem koji dolazi u obzir za ventilno zatvaranje nije na svim svojim dijelovima istog karaktera. U tom smislu cijeli gornji vestibulum možemo podijeliti u tri dijela s raznim stupnjevima važnosti: premolarni, incizalni i tubero-molarni.

Faringealni ventil

Stražnji palatalni spoj maksilarne proteze može se odrediti na anatomskom otisku, funkcionalnom otisku, na sadrenom modelu i ugrađivanjem spoja na dovršenu bazu proteze.

Registracija faringealnog ruba

Cilj registracije faringealnog ruba je isti: omogućava stražnjem faringealnom rubu da selektivnim pomicanjem mekih tkiva omogući blizak kontakt za vrijeme govora, žvakanja i gutanja, sprečavajući uvlačenje grane između baze proteze i tkiva ispod nje; da pojača retenciju i stabilnost proteze; da pruži deblju stražnju granicu koja kompenzira slijeganje baze proteze u tom području; da smanji neugodnost kontakta stražnje granice proteze i dorzuma jezika.

Prednja vibrirajuća linija je zona prelaska područja gdje nema pokreta tkiva koja pokrivaju tvrdo nepce i pokretanja mekog nepca. Ta linija se može locirati promatranjem hamularnih nastavaka i fovea palatina. Studija Lyea (1) pokazuje da se foveole nalaze 1,31 mm ispred vibrirajuće linije. Dakle, foveole palatine treba koristiti samo kao vodiče za lociranje prednje vibrirajuće linije, a ne kao definitivnu lokaciju do koje se treba prostirati stražnja granica proteze.

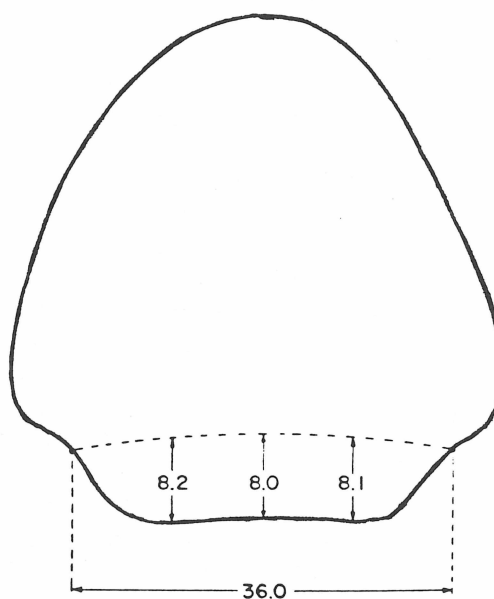
Prednja vibrirajuća linija po Weintraubu (4) služi kao prednja granica stražnjeg palatalnog spoja. Ta crta se proteže lateralno do mekih tkiva koja leže iznad hamularnih nastavaka. Prednja vibracijska linija u pravilu nije ravna crta između hamularnih nastavaka, već odražava projekciju stražnje nazalne spine duž stražnje granice nepčane kosti.

Prednja vibracijska linija može se vizualizirati ako pacijentu kažemo da izgovara »ah« u kratkim i snažnim trzajima.

Stražnja vibracijska linija – druga linija fleksije naziva se stražnja vibracijska linija, a može se vizualizirati ako pacijentu kažemo da izgovara »ah« u kratkim trzajima, ali na normalan, prirodan način.

Stražnja vibracijska linija leži u području spoja aponeuroze mekog nepca i mišićnog dijela mekog nepca. Ona predstavlja područje maksimalnog protezanja prema natrag.

Silverman (5) je izmjerio udaljenost između te dvije linije koja iznosi od 4–12 mm, prosječno 8,2 mm.



Slika 2. Dijagram mjerenja udaljenosti između prednje i stražnje vibracijske linije – po Silvermanu (5)

Figure 2. Diagram of the measurements of the distance between the anterior and posterior vibration lines – after Silverman (5)

Za određivanje stražnjeg protezanja, prije uzimanja funkcionalnog otiska, promatramo nabiranje mekog nepca u odnosu na tvrdo nepce.

Oštriji odnos između tvrdog i mekog nepca općenito upućuje na pojačanu mišićnu aktivnost mekog nepca, a to smanjuje protezanje palatalnog spoja straga. Ukoliko pacijent ima široke kvadratične grebene, jasno izražene kuspide eminencije i alveolne tuberkule, široko nepce s jednoličnom dubinom svoda, dobro izražen vestibularni forniks (bez hvatišta mišića), visoka hvatišta frenula daleko od hrpta grebena, čvrstu mukoznu membranu u vestibularnom forniksu, postupno iskošeno nepce s pasivnim odvajanjem

mekog i tvrdog nepca, te normalni odnos maksile i mandibule – tada je smanjena potreba za protezanjem maksilarne proteze do stražnje vibrirajuće linije.

Silverman (5) je izveo studiju maksimalnog proširenja stražnjeg faringealnog ruba radi povećanja retencije i stabilnosti totalne proteze.

Za proširenje granice proteze prema natrag, da bi kontaktirala s mekim nepcem za vrijeme funkcije, postoji hipoteza koja je podržana slijedećim teorijama.

Anatomija mekog nepca otkriva simetričnu, radijalnu distribuciju mišića i njihovih vlakana. Meko nepce je dio dvojnog sustava ventila koji odvaja orofarinks od usne šupljine i nazofarinks od nosne šupljine. Akcija ventila može se shematski usporediti s akcijom teleskopskog zatvarača usnica kad se izbočuju straga i sprijeđa na tubularan i koničan način dok se otvaraju i zatvaraju. Meko nepce u funkciji dualnog ventila zahtijeva slobodu kretanja u tri dimenzije: superioinferiorno, mediolateralno, anteroposteriorno. Zato proteza koja kontaktira s mekim nepcem mora udovoljavati zahtjevima za slobodom pokreta nepca.

Ta funkcionalna pozicija mekog nepca može se postići kad pacijent, sjedeći uspravno, flektira glavu za 30° prema naprijed i napne jezik prema ručki žlice za uzimanje otisaka, tj. u području gornjih inciziva. Jezik treba zadržati u formi luka napeto, ali ne treba izlaziti izvan usnica.

Meko nepce, kao komponenta orofaringealnog ventila, može se smatrati analogom gornjoj usnici, a distalni dio dorzuma jezika analogom donje usnice.

Proteza mora biti konveksna, i na strani jezika i na strani mekog nepca, da bi se pacijent lakše prilagodio na dodirivanje mekog nepca.

Neurološku kontrolu vrše IX. i X. kranijalni živac za nepce i jezik – oni imaju visoke somatske svjesne i visceralne automatske komponente – i XII. kranijalni živac kojim dominira svjesna motorna komponenta. U IX. i X. kranijalnom živcu postoji velika proporcija visceralnih komponenti, što znači da će biti potrebno malo više vremena da se meko nepce kondicira i da se tako prilagodi prisutnosti proteze koja izaziva refleksi šunjenja.

Silverman (5) preporučuje izradu takve proteze, jer je ustanovio da pacijenti lakše identificiraju objekte s mnogo linijskih kutova.

Naginjanje glave i napinjanje jezika čine da se meko nepce za vrijeme postupka uzimanja otiska drži u funkcionalno pomaknutom položaju više naprijed. Naginjanje glave dopušta mandibuli da se pomakne naprijed. Ta akcija pomiče pasivno meko nepce prema dolje i naprijed zbog indirektnog hvatanja mekih tkiva na tijelo mandibule.

Aktivno kretanje mekog nepca prema dolje i naprijed medijalno vrši m. palatoglossus. Kontrakcija snažnog palatoglossusa u interakciji s tenzorom aponuroze stvara angularno udubljenje na retralnoj strani mekog nepca koje izgleda kao zakrivljeni gotički luk s apeksom u sredini nepca i stranicama koje se protežu lateralno, dalje i straga od nosne šupljine. Udubljenja su vidljiva kao urezi u otisku i određuju smještaj stražnje vibrirajuće linije.

Na izlivenom sadrenom modelu prema nalazima rezilijencije sluznice sastrugat ćemo i prednju i stražnju vibrirajuću liniju. Efekt struganja je omogućivanje spojnog području na protezi da lagano pomakne meko nepce s konveksnom površinom, slično jagodici prsta kada nježno pritisne na obraz.

Širenje stražnje granice gornje proteze indicirano je naročito kod pacijenata koji imaju male rezidualne ili pokretne grebene. Širenje je korisno kada je maksilarni zubni luk malen i uzak.

Dodatno granično područje korisno je kod pacijenata s retruzijom mandibule ili s mandibulom koja je relativno prognatična i veća no maksila u nosivim područjima.

Širenje baze prema natrag ima prednost da poveća nosivo područje baze proteze i smanjuje pritisak na rezidualne grebene, te potpomaže retenciji proteze, smanjuje kontakt vrha jezika i ruba proteze, jer se smatra da vrh jezika ima niži prag percepcije za razlikovanje kontura nego stražnja trećina jezika.

Zaključak

Totalnim protezama kompenzira se nesposobnost funkcije i sposobnost pravilnog žvakanja, govora i prirodnog izgleda. Tkiva stomatognatog sustava na taj se način nastoje što bolje sačuvati.

Racionalnost otisnih tehnika omogućuje da se neka tkiva otisnim postupkom potiskuju, dok se druga samo »snimaju«.

Za retenciju gornje totalne proteze potrebno je pomno odrediti stražnji faringealni rub. Na pacijentu se odredi prednja vibrirajuća linija, kao

zona prelaska tvrdog u meka tkiva i foveole koje su obično ispred prednje vibrirajuće linije 1,31 mm. Prednja vibracijska linija nije ravna crta između hamularnih nastavaka već odražava projekciju stražnje spine duž stražnje granice nepčane kosti. To je linija koja se vidi ako pacijent izgovara »ah« u snažnim i kratkim trzajima.

Dodatno granično područje do stražnje vibracijske linije, koja se proteže na spoju aponeuroze mekog nepca i mišićnog dijela mekog nepca,

ima prednost kod pacijenata s malim rezidualnim grebenima, kad je maksilarni zubni luk malen i uzak, te kod pacijenata s retruzijom mandibule ili s mandibulom koja je prognatična i veća u nosivom području od maksile, jer povećava nosivo područje baze proteze i smanjuje pritisak na rezidualne grebene, te potpomaže retenciji proteze. Osim toga, smanjuje kontakt vrha jezika i ruba proteze jer se smatra da vrh jezika ima niži prag osjetljivosti na razlikovanje kontura nego stražnja trećina jezika.

THE IMPORTANCE OF THE PALATAL SEAL FOR COMPLETE DENTURE'S RETENTION

Summary

By preserving the anatomic integrity of the stomatognathic system, a prosthesis allows its physiologic activities to proceed normally. A function imprint provides a picture of the prosthesis support and relationship between mobile tissues and prosthesis rims. A high-quality function imprint required, but current literature offers different opinions and views concerning the choice and method of taking a function imprint. Several procedures covering all methodologic differences can still be singled out:

*taking a function imprint without pressure
taking a function imprint with pressure
taking a function imprint with the mouth open
taking a function imprint with the mouth closed*

The regions with a thin and less keratinized mucosa over the bone but without a submucosal interlayer must be relieved or imprinted without pressure.

Forward inclination of the head and the position of the tongue make the soft palate to acquire a functional position on taking the imprint, thus allowing the posterior pharyngeal rim of the upper prosthesis to be determined.

The greater the valve effect and the lesser the space between the prosthesis base and support, the higher the negative pressure upon the support. Imbibition is achieved by the prosthesis rims lying in the initial part of mobile mucosa, and the pharyngeal rim on the border between the hard and soft palate, in the region of the »ah« line. Retention of the prosthesis is mostly secured by its posterior, dorsal palatal or pharyngeal rim. When pointing to its importance in retention, it applies to the rim margins, its relation to the support and its role in the valve closure of the upper total prosthesis.

Key words: *upper total prosthesis, pharyngeal seal*

Adresa autora:

Address for correspondence:

Doc. dr. Josip Pandurić
Zavod za mobilnu protetiku
Stomatološkog fakulteta
u Zagrebu
Gundulićeva 5
41000 Zagreb Hrvatska

Literatura

1. LYE TL. Significance of the fovea palatini incomplete denture prosthodontics. *J Prosthet Dent* 1975; 33:504-506.
2. NIKUKARI H. A study of posterior palatal seals with varying palatal forms. *J Prosthet Dent* 1975; 34:605-13.
3. SWENSON MG, TERKLA LG. Complete dentures 6th ed. St Louis: CVMosby Co, 1970; 65-70, 372-76.
4. WEINTRAUB GS. Establishing the posterior palatal seal during the final impression procedure a functional approach. *J Prosthet Dent* 1977; 94:505-10.
5. SILVERMAN SI. Dimensions and Displacement Patterns of the Posterior palatal Seal. *J Prosthet Dent* 1971; 25:470-88.
6. PANDURIĆ J. Analiza ležišta donje totalne proteze stereofotogrametrijskom metodom. Zagreb: Stomatološki fakultet, 1988. Disertacija.
7. SUVIN M. Stomatološka protetika. Biološki temelji protetike - Totalna proteza. Zagreb: Školska knjiga, 1979; 111, 132, 160-6, 171.
8. JOSEFOWICZ W. Analiza usz ezelniena tylnego protez calkowitych gorniem 1986; *Protet Stomatol* 1986; 36:6-15.
9. COOLET HA. Final impression for complete dentures. *J Prosthet Dent* 1970; 23:260-64.
10. JAKOBSON TE, KROL AJ. A contemporary review of the factors involved in complete dentures. Part I: retention. *J Prosthet Dent* 1983; 49:5-15.
11. KRALJEVIĆ K, NIKŠIĆ D. Elementi koji služe u izradi totalne proteze. *Acta Stomatol Croat* 1971; 6:192-5.
12. LAMIE GA. The retention of complete dentures. *J Am Dent Assoc* 1957; 55:502-8.
13. BLAHOVA Z, NEUMAN M. Physical factors in retention of complete denture. *J Prosthet Dent* 1971; 25:230-1.
14. FUNDUK N. Oblike brezzobih čeljusti in dentofacijalna harmonija. *Zobopzdrav Vestn* 1987; 42:13-16.
15. STAMOULIS S. Physical factors affecting the retention of complete dentures. *J Prosthet Dent* 1961; 10:673-81.
16. TYSON KW. Physical factors in retention of complete upper dentures. *J Prosthet Dent* 1967; 18:90-7.
17. CAROLL EA, SHAFFER W. Redefining the posterior palatal seal on a complete denture. *J Prosthet Dent* 1980; 43:105-7.
18. MONSENEGO I, PROUST I. Complete denture retention. Part I: physical analysis of the mechanism. Mysterisis of the solid-liquid contact angle. *J Prosthet Dent* 1989; 62:189-96.
19. MOGHADM BK, SCANDRETT FR. A technique for adding the posterior palatal seal area of a maxillary complete denture. *J Prosthet Dent* 1979; 42:690-2.
20. HICKEY CJ, ZABR AG, BOLENDER CH. *Boucher's Prosthodontic Treatment for edentulous patients* St Louis: CV Mosby, 1985.