

**ELEKTRONSKO-MIKROSKOPSKO ISTRAŽIVANJE POČETNIH
KARIJESNIH MANIFESTACIJA NA POVRŠINI HUMANE CAKLINE
IN VIVO****Tonči Staničić, Marijan Tudja*, Jozo Šutalo**

Zavod za dentalnu patologiju Stomatološkog fakulteta u Zagrebu

* »Chromos«, kemijski istraživački centar, Zagreb

Primljeno: 10. 7. 1989.

Sažetak

Za istraživanje najranijih karijesnih manifestacija, stadija koji prethodi kliničko-histološkoj pojavi »bijele mrlje« in vivo korištena je intaktna caklina 18 impaktiranih trećih trajnih donjih molara koji do ekstrakcije nisu bili u kontaktu s oralnim karijesogenim faktorima. Nakon čišćenja od organskih naslaga i dezinfekcije svaka bukalna ploha je izrezana na pet segmenata od kojih je jedan korišten kao kontrolni uzorak, a četiri su fiksirani u utore parcijalnih proteza dobrovoljaca. Uzorci su boravili u ustima 7, 14, 21 i 28 dana izloženi djelovanju karijesogenih faktora. Nakon vađenja iz proteza i čišćenja od organskih naslaga uzorci su prelomljeni na pola i priređeni za evaluaciju scanning elektronskim mikroskopom. Procjena nastalih površinskih karijesnih promjena vršena je samo između kontrolnog i eksperimentalnih uzoraka pojedinog zuba zbog velikih histoloških i kemijskih razlika od jednog do drugog zuba. Opseg demineralizacijskih promjena rastao je s duljinom oralne ekspozicije uzorka i značajno varirao od zuba do zuba. Karijesne promjene su bile izraženije i što je originalna caklina imala više razvojnih defekata. Nalaz karakteriziraju površinske erozije, središnja otapanja intraprizmatske cakline i arkadna i cirkularna otapanja interprizmatske cakline, te gubitak perikimata.

Ključne riječi: početni karijes, caklina**UVOD**

Inicijalna karijesna lezija koja se klinički dijagnosticira kao »bijela mrlja« je histo-patološki i fizikalno kemijski već jako uznapredovalo razaranje caklinske strukture procesom demineralizacije. Pomak znanstvenog interesa prema samim počecima karijesne atake, odnosno prvom kontaktu intaktne cakline s oralnim karijesogenim faktorima, može dovesti do razumijevanja same suštine mehanizma nastajanja i napredovanja karijesa kroz caklinu, ali i biti izvanredno značajno za prevenciju i liječenje.

Multikauzalnost ovog oboljenja zahtijeva i multidisciplinarni i multi-metodološki istraživački pristup. Osnovni istraživački zahtjev je postizanje relativno kontroliranog razvoja lezije. To je moguće postići simulacijama razvoja inicijalne karijesne lezije in vivo i in vitro. Kod in vivo pristupa rezultati su identični prirodnom nastanku lezije, manifestiraju se interakcijska djelovanja faktora i prirodni protektori sline, pelikule i plaka, no brojnost i velika varijabilnost tih karijesogenih faktora onemogućuju njihovu istovremenu kontrolu i razlučivanje pojedinačnog utjecaja. Najčešće se simulacije in vivo provode na vizuelno intaktnoj caklini zuba predviđenih za ekstrakciju iz ortodontskih razloga i to aplikacijom ortodontske trake koja je djelomično odignuta radi akumulacije organskih naslaga pelikule i plaka (1 — 4). Drugu mogućnost pruža metoda Brudevolda i sur. (5) po kojoj se u posebno konstruirani akrilatni držač učvrste kockice cakline i zajedno apliciraju u usta dobrovoljaca.

Najveća prednost in vitro simulacija je pogodnost istraživanja djelovanja pojedinačnih faktora i njihovo beskrajno variranje. Međutim, nedostatak je tih i takvih simulacijskih simplifikacija karijesnog kauzaliteta da se gubi cjelovita slika procesa i brojna interakcijska djelovanja tih istih uzročnih faktora. Po jednim autorima (6 — 10) ove artifičijelne lezije nisu doslovno identične prirodnim, ali su im općenito slične. Naprotiv, drugi (11, 12) ih smatraju istraživačkom nuždom i lošom kopijom prirodnih lezija, pa da takve u biti sasvim malo pridonose razumijevanju prave prirode početnog karijesa.

U obje vrste istraživačkih simulacija korištena je bovina (13) ili humana caklina mliječnih, trajnih, retiniranih i izniklih zuba (6, 7, 8, 15, 16). Također je korištena i praškasta caklina (17) i komprimirane kuglice ili pločice čistog sintetiziranog hidroksilapatita (18, 19). U pripremi caklinskih uzoraka također postoje različiti pristupi. Mehaničkom abrazijom je uklonjen površinski sloj cakline kako bi se otklonio utjecaj pelikule i mogućih nepoznatih osobina najpovršinskije cakline, kao i specifična poroznost (20, 21). Druga je mogućnost da se ukloni samo pelikula (1, 17, 22, 23), a treća da se uzorci samo isperu tekućom vodom kako bi se pelikula očuvala i tako modificirala leziju (6, 11, 24). Kod in vivo lezija su demineralizacijski medij organske kiseline i to uglavnom mliječna, ali i dušična, propionska i masne kiseline u tragovima (25, 26). Laboratorijska produkcija inicijalnih lezija cakline ostvarivala se korištenjem nanosa bakterijske kulture po uzorku (22) ili djelovanjem sintetiziranih kiselina (mliječna, limunska, fosforna i klorovodična) poznatog sastava i karakteristika uz dodatak različitih supstancija za očuvanje površinskog sloja cakline. Tu zaštitnu funkciju u demineralizacijskim sistemima imaju difosfonati, polifosfati, fitati, salivarni proteini, te kalcij i fosfati promjenjivog stupnja zasićenosti u odnosu na apatit cakline (6, 11, 17, 21, 27). Ova zaštitna sredstva, inhibitori, pomažu da se stvori artifičijelna lezija nalik prirodnoj i bez njih bi kiseline proizvele jedino najetkanost caklinske površine.

Cilj ovog istraživanja je da se na intaktnom caklinskom materijalu eksponiranom in vivo oralnim karijesogenim faktorima istraže pomoću scanning elektronske mikroskopije sami počeci karijesnog razaranja, tj. stadij koji prethodi jasno formiranoj inicijalnoj karijesnoj leziji tzv. »bijeloj mrlji«.

MATERIJAL I METODE

Za eksperimentalni postupak je korištena bukalna caklina 18 trajnih trećih donjih molara. Odabrani su samo impaktirani zubi koji niti jednim dijelom krune nisu do ekstrakcije bili u kontaktu s usnom šupljinom, a vizuelnom inspekcijom caklinska površina nije pokazivala hipoplastične i slične defekte. Caklina je od organskih naslaga očišćena rotirajućom četkicom, a zatim kroz dva sata potopljena u 5%-tnu otopinu NaOCl i 15 minuta izložena djelovanju ultrazvučnih vibracija. Nakon dezinfekcije klorheksidin glukonatom i dilutnim alkoholom, te višesatnog ispiranja u redestiliranoj vodi, bukalna caklinska ploha je dijamantnim brusnim tijelom vertikalnim rezovima izrezana na pet segmenata širine oko 2 mm. Jedan je pohranjen u redestiliranu vodu da bi poslužio kao kontrolni uzorak, a četiri smo fiksirali u utore u produžnim sedlima parcijalnih proteza dobrovoljaca. Dobrovoljcima je objašnjena svrha eksperimenta, a da bi se in vivo stvorili svi potrebni uvjeti za rano manifestiranje karijesa, zamoljeni su da jednom dnevno pojedu ili popiju nešto slatko. Također su zamoljeni da dio proteze s caklinskim uzorcima ne četkaju, nego samo isperu laganim mlazom vode kako ne bi odstranili organske naslage pelikule i plaka. Prvi uzorak je izvađen iz proteze nakon 7 dana, drugi nakon 14, treći nakon 21 i četvrti nakon 28 dana. Potom su caklinski uzorci ponovno očišćeni dvadesetminutnim djelovanjem natrijevog hipoklorita od organskih naslaga. Nakon dehidriranja prevođenjem kroz različite koncentracije alkohola, uzorci su fiksirani na nosače i napareni u vakuum aparatu (S 150 Sputter Coater-Edwards) slojem zlata debljine 10 do 15 nm. Uslijedilo je elektronsko mikroskopiranje caklinske površine uzoraka aparatom Stereoscan Cambridge 600 i fotografiranje nalaza.

REZULTATI


Kontrolni uzorci

Zbog velikih razlika u histološkoj građi i kemijskom sastavu od zuba do zuba, pa čak i od jedne do druge plohe istog zuba usporedbe su se mogle vršiti samo unutar jednog zuba, tj. između kontrolnog i eksperimentalnih uzoraka. SEM promatranja su pokazala tipičnu sliku intaktne caklinske površine koja je prilično varirala od zuba do zuba, a što je i očekivano. Površinom su dominirale dobro izražene perikimate s razlikom u gustoći i prominenciji od jednog do drugog uzorka. Uočene su

brojne karakteristične formacije koje su rezultat razvoja i maturacije cakline, od kojih su najzapaženije udubine Tomesovih nastavaka s više ili manje izraženom dubinom i poroznošću dna. Ove se udubine ne vide in vivo jer su ispunjene organskim materijalom, nego tek nakon čišćenja cakline. Njihov broj je varirao od uzorka do uzorka, pa i na pojedinom uzorku su bile nejednoliko raspoređene u većim ili manjim grupicama, okružene područjima relativno glatke cakline. Na pojedinim su se uzorcima mogle vidjeti solitarno ili u grupicama male uske fisurice, a blizu rubova perikimata malena caklinska ispupčenja, tzv. caklinske kapice, promjera 5 do 15 μm , glatke ili lagano naborane površine. Na istim lokacijama su se vidjela i rijetka mala krateriformna udubljenja hrapavih rubova i promjera od 10 do 20 μm .

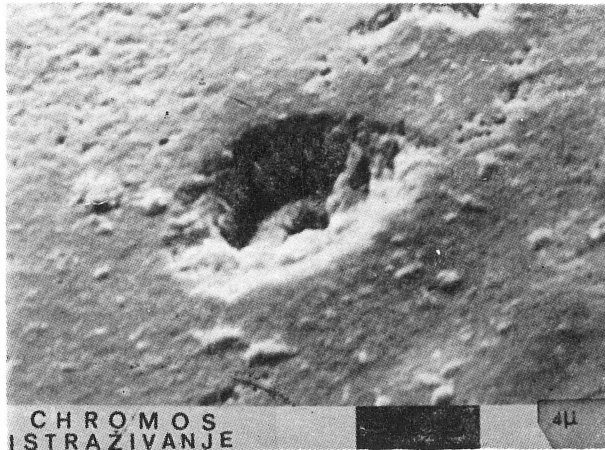
7 dana eksponirani uzorci

Već nakon sedmodnevne ekspozicije oralnim uvjetima javljaju se prve manifestacije karijesnog razaranja caklinske površine. Promjene su zapažene na svim uzorcima, iako ne i u istom opsegu, jer se radi o različitim zubima specifične građe i kemijskog sastava. Na još uglavnom glatkoj površini cakline javljaju se relativno plitke erozije nepravilnog oblika i hrapavog dna. Često su bile locirane blizu razvojnih defekata. Na grubo zrnatoj površini dna nisu se mogli zapaziti pojedinačni kristali zbog nedovoljne rezolucije našeg mikroskopa (Slika 1.) Na rubu perika-



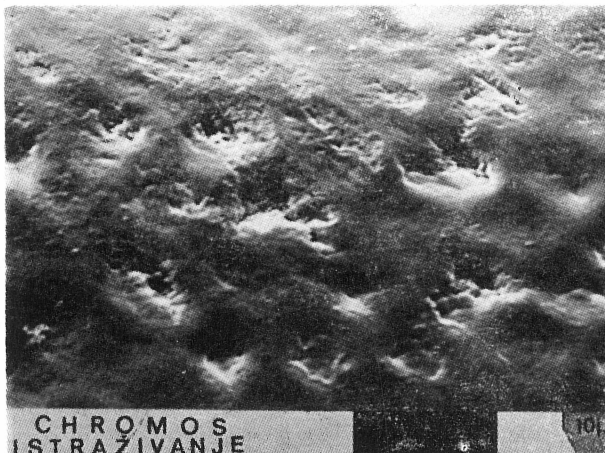
Slika 1. Opsežna površinska erozija nakon 7 dana, grubo zrnatog dna okružena relativno intaktnom površinom (2000 X).

mata zapaženi su pojedinačni mali krateri neravnih rubova i grubo zrnatog dna (Slika 2.). Također se u manjoj mjeri moglo uočiti kraterasto pro-



Slika 2. Pojedinačni mali krateri na rubu perikamata (4000 X).

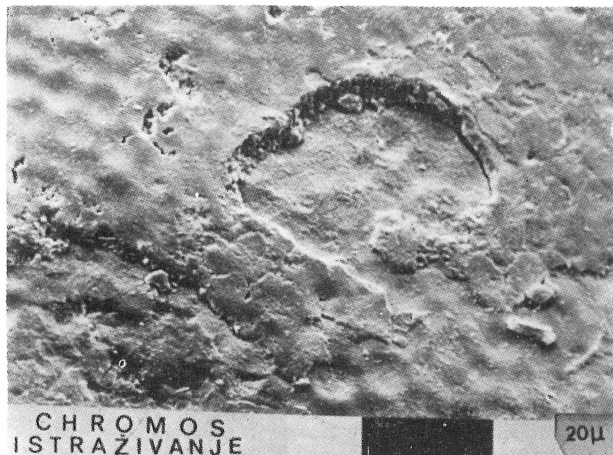dublji vanje središnjih udubljenja pojedinih Tomesovih nastavaka, odnosno središta prizama (Slika 3.).



Slika 3. Demineralizacija središta prizama nakon 7 dana (2000 X).

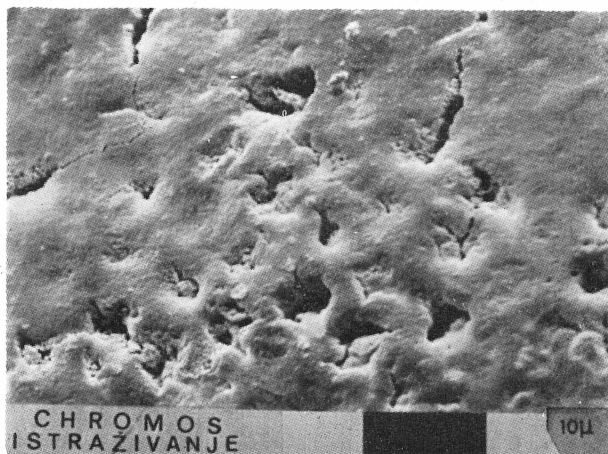
14 dana eksponirani uzorci

U ovoj grupi uzoraka su demineralizacijske promjene bile znatno opsežnije, ali sa znatnim varijacijama od zuba do zuba. Rubovi perikamata su bili jako razoreni (Slika 4.) ili stoje nepoduprto iznad većih erozija.



Slika 4. Velika polukružna erozija ruba perikimate nakon 14 dana ekspozicije uzorka (1000 X).

Broj središnjih prizmatskih razaranja je bio mnogo veći, a često su bila locirana u grupama od 5 do 10 atakiranih prizama, s različitim opsegom i dubinom otopljenog središta (Slika 5.). Ta središnja otapanja su se ma-



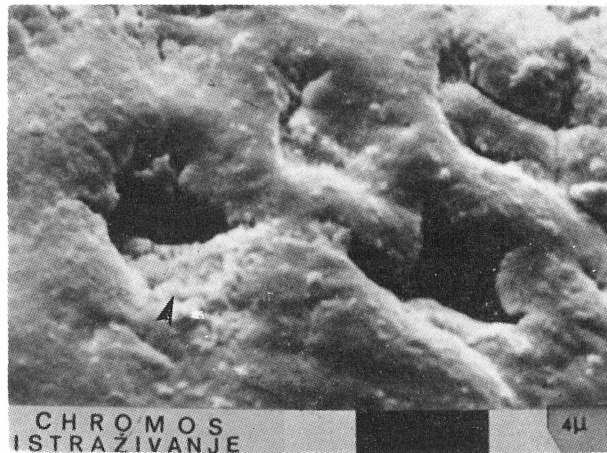
Slika 5. Gurpa prizama s intraprizmatskim otapanjima različitog opsega nakon 14 dana i pojačane poroznosti interprizmatske cakline (2000 X).

nifestirala od nešto jače udubljenosti i poroznosti dna pa do gubitka cijelog središnjeg dijela prizme, iako nije bilo moguće odrediti do koje to dubine seže. Na pojedinim uzorcima su se mogla zapaziti i rijetka ra-

zaranja na rubu prizama u obliku arkada, a karakteristična za otapanja interprizmatске cakline. Na poprečnom presjeku su se mogle vidjeti šupljine — pore u intra- i inter-prizmatским dijelovima strukture do dubine od 30 μm .

21 dan eksponirani uzorci.

Najveći dio prizama na površini ovih uzoraka je doživio opsežno središnje razaranja, ali postoje velike razlike od uzorka do uzorka, pa čak i na pojedinim dijelovima istog uzorka (Slika 6.). Vidljive su i deminera-

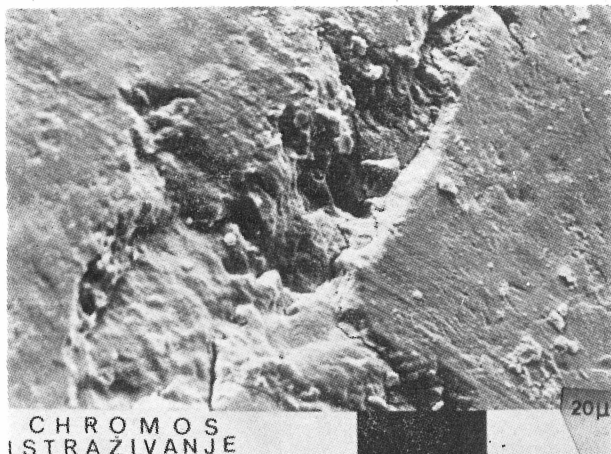


Slika 6. Središnje prizmatске demineralizacije nakon 21 dan. (4000 X)

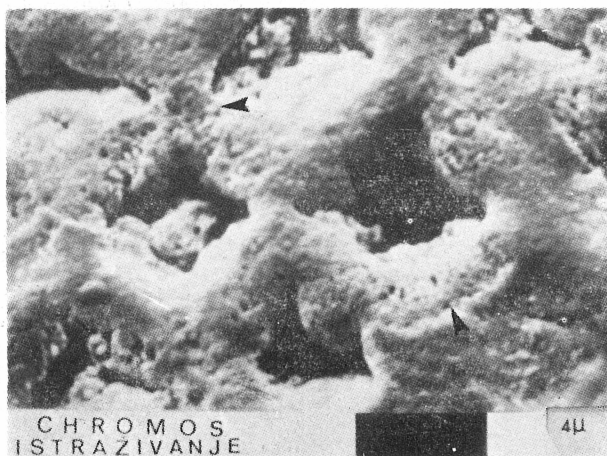
lizacijske promjene interprizmatске cakline koje variraju od površinske hrapavosti do dubokih usjeklina koje djelomično ili potpuno okružuju prizme. Na rubovima perikimata vidljive su duboke erozivne usjekline (Slika 7.) s velikim porama na dnu. Na poprečnom se presjeku mogu zapaziti pore i u središtu prizama i u interprizmatскоj caklini do dubine od 50 do 100 μm .

28 dana eksponirani uzorci

U ovoj grupi uzoraka su demineralizacijske promjene i opsegom i raznolikošću bile najizraženije (Slike 8. i 9.). Bez obzira na specifičnosti građe i kemijskog sastava svakog pojedinog zuba, odnosno pripadajućeg mu uzorka, karijesne promjene na njima su bile apsolutno najopsežnije u odnosu na uzorke kraće vremenske ekspozicije oralnim uvjetima. Ipak kod četiri uzorka ove grupe izgled vanjske površine je bitno odudarao i od ostalih uzoraka, ali i od odgovarajućih uzoraka s eksponiranošću od 21 dana. Kod tih je uzoraka broj prizama s centralnim otapanjem bio manji,

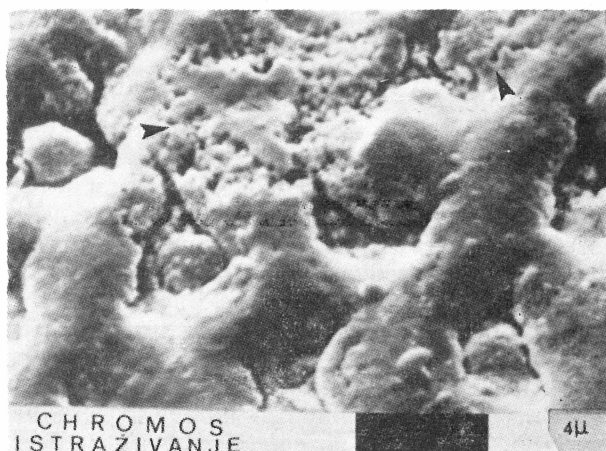


Slika 7. Velike i duboke erozije na rubu perikimata s velikim porama na dnu nakon 21 dan (1000 X).

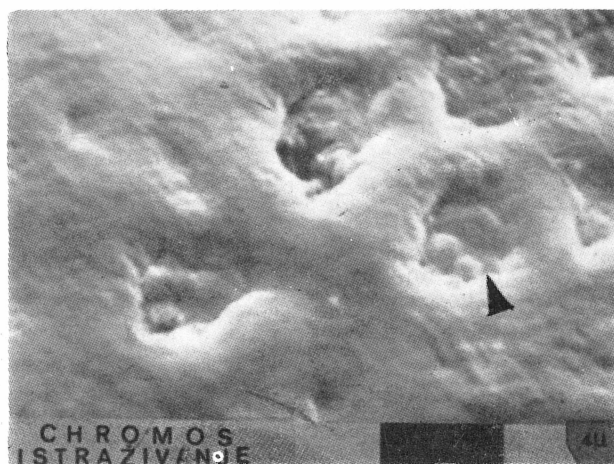

Slika 8. Primjer razaranja caklinske površine nakon 28 dana. Strelice označavaju demineralizacije inter-prizmatске cakline (4000 X).

jer je jedan broj središnjih otvora bio zatvoren mineralnom masom zrnate strukture koja je čak u nekim slučajevima prominirala iznad razine prizme (Slika 10.). Međutim, na poprečnom rezu su i ovi, ali i svi ostali uzorci ove eksperimentalne grupe i dalje pokazivali intra- i inter-prizmatске demineralizacije šupljine.



Slika 9. Primjer progresivnog otapanja intra- i inter-prizmatске cakline nakon 28 dana (4000 X).



Slika 10. SEM uzorka iz grupe 28 dana pokazuje remineralizacijsko zatvaranje središta prizama (strelica) i popunjavanje defekata interprizmatске cakline (4000 X).

RASPRAVA

Presudnu ulogu u procjenjivanju vjerodostojnosti dobivenih rezultata u ovom tipu istraživanja ima izbor eksperimentalnog materijala. Uvjereni smo da jedino intaktna caklina impaktiranih zuba zadovoljava sve kriterije koje postavlja ova vrsta eksperimentalnih istraživanja karijesa. Caklina koja je određeno vrijeme nakon erupcije provela u oralnoj sredini

bila je pod utjecajem karijesogenih faktora doživjevši tako određene promjene strukture i kemijskog sastava i prije početka eksperimenta. Ta činjenica može iskriviti eksperimentalne rezultate i otežati njihovu evaluaciju. Naime, nemoguće je razlučiti koje su demineralizacijske promjene nastale prije, a koje u toku eksperimentalnog perioda. Opravdanje za upotrebu te cakline se objašnjava njezinom posteruptivnom maturacijom. Međutim, istraživanja više autora (14, 28, 29, 30) potvrđuju da je proces maturacije cakline završen prije nicanja zuba. Nakon erupcije se odvija samo određena stabilizacija najpovršinskijeg sloja cakline, a i to samo u intervalima mirovanja između dva demineralizacijska ciklusa. Ne postoji nikakav mirni posteruptivni period u kojem bi se caklina površinski stabilizirala, pa tek onda bila atakirana karijesnim procesom. Takva je caklina do vremena uključenja u eksperiment doživjela prilično opsežnu demineralizaciju, iako kod vizuelnog odabira može imponirati intaktnom. Također je ovu caklinu učinila nepogodnom za istraživanje i današnja masovna topička primjena fluorida u raznim oblicima, čime se bitno mijenja opseg, smjer i brzina širenja karijesnog procesa u eksperimentalnom intervalu. Zbog svega navedenog smo odlučili koristiti caklinu impaktiranih zuba kod koje otpadaju te primjedbe, a nastale rane karijesne promjene se sa sigurnošću mogu vremenski locirati.

Metoda aplikacije uzoraka u parcijalne proteze je originalan pristup u istraživanju ranog karijesa *in vivo*. Omogućena je prirodna akumulacija akvirirane pelikule i plaka, stalni izvor kiseline i prisustvo prirodnih protektivnih faktora sline, pelikule i plaka. Ujedno, parcijalna bezubost dobrovoljaca mnogo vjernije odražava normalnu oralnu sredinu glede volumena protoka i sastava sline, te sastava bakterijske flore, u odnosu na status totalne bezubosti.

Dobijeni rezultati pružaju obilje informacija i značajno mijenjaju uvriježenu sliku o najranijim manifestacijama karijesa. Poseban značaj za ispravnu procjenu nastalih promjena ima pažljiva i točna analiza kontrolnog uzorka, jer u protivnom može doći do grubih grešaka i krivih interpretacija rezultata. Naročito treba paziti da se razvojne entitete i defekte ne zamijeni s demineralizacijskim razaranja. Te razvojne anomalije caklinske površine veličinom i brojnošću čine svaki uzorak cakline specifičnim, a ujedno su i ulazno mjesto kiselinskog prodora i ukoliko su zastupljenije više i pridonose bržem širenju karijesa.

Globalno gledano, opseg promjena u grupi uzoraka koja je proboravila u ustima 7 dana bio je čak i veći nego što smo očekivali. Ipak za ove činjenice postoji razložno objašnjenje. Naime, caklina se već nakon dva sata boravka u ustima prevuče akviriranom pelikulom, a gotovo istovremeno započinje i bakterijska kolonizacija (31, 32). Iako plak svoju punu zrelost dostiže tek kroz 6 do 7 dana, ipak opseg površinskih promjena cakline ove grupe uzoraka ukazuje da bakterijska metabolička aktivnost i kiselinska produkcija započinju odmah nakon kolonizacije, a ne nakon sazrijevanja plaka. Veliku varijabilnost opsega demineralizacijskih promjena od jednog do drugog uzorka objasnili smo razlikama građe origi-

nalne intaktne cakline. Promjene su bile izraženije što je originalna caklina pokazivala veći broj razvojnih defekata bilo koje vrste. Najčešći nalaz, plitke površinske erozije, najvjerojatnije je nastao zbog otapanja površinskih kristala i širenja interkristalnih prostora. Ovo je prilično podudarno s nalazima drugih autora (1, 2, 4), iako je korišten drugi materijal i drugačija metodologija. Također je očigledna pozitivna korelacija između opsega demineralizacijskih promjena i duljine vremena koje su uzorci proveli u ustima. S vremenom se gubitak supstancije najviše očituje u područjima intra- i inter-prizmatske cakline, ali su očigledne velike razlike čak i između pojedinih susjednih prizama. Moguće je objašnjenje jedino ako se prihvati postojanje velikih razlika u građi i kemijskom sastavu svake pojedine prizme, jer je malo vjerojatno da su kiselinske i druge prilike u plaku toliko varirale od jedne do druge susjedne prizme. U grupi uzoraka od 28 dana oralne ekspaniranosti svakako je najzanimljiviji bio nalaz zatvaranja pojedinih središnjih prizmatskih otvora mineralnim čepovima i djelomično zaglađenje cijele vanjske površine tankim novo-odloženim mineralnim slojem. Iako ti mineralni čepovi nisu sezali u dubinu više od desetak mikrometara, a što je vidljivo na poprečnim presjecima, oni su vrlo značajan nalaz. Naše objašnjenje je da je ta pojava rezultat zaustavljanja procesa demineralizacije, a aktiviranje procesa reprecipitacije i remineralizacije.

Kod uzoraka duže oralne ekspaniranosti uočljiva je pojava pora na poprečnim presjecima i inter- i intra-prizmatske cakline, a što se slaže s rezultatima i drugih autora (1, 2, 3, 4, 9, 33). Međutim, treba naglasiti da je broj i veličina pora u interprizmatskoj caklini znatno opsežniji. To se objašnjava činjenicom da kristali interprizmatske cakline sazrijevaju kasnije i znatno sporije, što znači da imaju i mnogo manje središnjih dislokacija. Zbog toga se njihovo demineralizacijsko otapanje odvija odmah na površini, čime se proširuju interkristalni prostori i stvaraju velike pore. Naprotiv, intraprizmatski kristali, zbog brojnih dislokacija i središnjih inkluzija demineralizacijom najprije gube ione iz središta, a tek kasnije dolazi do raspada cijelog kristala i stvaranja pora. Ovaj specifičan način na koji caklina gubi mineralne ione pri djelovanju demineralizacijskog procesa, a koji može doseći i do 38 Vol % (2,7), omogućuje da struktura dugo ne kolabira i izgleda kao da i nije ozbiljno oštećena. Na ukupnih 87 Vol % mineralnog sadržaja cakline, gubitak od 38 Vol % znači odstranjenje više od 40% ukupnih minerala. Zaista je teško objasniti diskrepanciju između tolikog mineralnog gubitka i činjenice da taj gubitak nije isto toliko i vidljiv. Arends i sur. (2) smatraju da je moguće objašnjenje za takvo ponašanje cakline djelovanje kiseline okomito na smjer prizama, jer čak i potpuno otapanje interprizmatske cakline i svih središnjih dijelova apatitnih kristala intraprizmatske cakline ne daju zadovoljavajuće objašnjenje pojave. Naime, interprizmatska caklina zauzima svega 24% ukupne mase cakline, a po nekim procjenama ukupan gubitak središnjih dijelova svih kristala iznosi još daljnjih 2% (3, 7). Nema podataka koji to još dio caklinske strukture gubi mineralne ione da bi se došlo do navedenih 38 Vol %.

Strukturne promjene cakline koje smo u ovom radu istraživali i registrirali prethode pravoj i histološki dobro izdiferenciranoj inicijalnoj leziji. No da li će se one baš uvijek i pretvoriti u klasičnu inicijalnu leziju seljenjem mineralizacijskog procesa u podpovršinsko područje zavisi od aktivacije remineralizacije, ali i od promjene oralnih, prehrambenih i higijenskih prilika. Zbog svega navedenog ove prve početne karijesne promjene cakline treba i terminološki razgraničiti od inicijalne lezije. Zato smo mišljenja da ih je ispravnije nazvati *površinskim omekšanjem*.

I na kraju nekoliko napomena o nekim još uvijek otvorenim pitanjima. Dugo godina je gotovo nesporno bilo da su glavni putevi širenja kiseline veliki caklinski defekti i periferija prizama. Novija istraživanja transmisijom (33) i scanning elektronskom mikroskopijom visoke rezolucije (1, 2, 3, 4, 34) ukazuju da u ovom inicijalnom stadiju karijesa glavni difuzijski put za kiselinu čini meža mikropora koja se uspostavlja širenjem postojećih interkristalnih prostora. Međutim, napredovanjem lezije u dubinu i postupnim stvaranjem površinskog sloja procesima precipitacije iznutra i remineralizacije izvana, ove mikropore se sužavaju ili potpuno zatvaraju. Ostaje nejasno koji drugi dijelovi strukture preuzimaju njihovu ulogu glavnih difuzijskih puteva. Također zasad ostaje nejasan prelaz početne lezije iz stadija površinskog omekšanja u stadij podpovršinske demineralizacije sa stvaranjem relativno intaktne površinske zone, odnosno zašto se početno površinsko omekšanje cijelo vrijeme ne širi linearno u dubinu cakline.

AN ELECTRON MICROSCOPIC STUDY OF INITIAL CARIOUS MANIFESTATIONS ON THE SURFACE OF HUMAN ENAMEL IN VIVO

Summary

Intact enamel of 18 impacted third permanent lower molars, that had not been in contact with oral cariogenic factors until extraction, was used to study in vivo the earliest carious manifestations, a stage preceding the clinical-histological occurrence of the so-called »white spot«. After removal of dental plaque and disinfection, each buccal surface was cut into five segments, one used as a control specimen, and four fixed into the grooves of the volunteers' partial prostheses. The specimens were left in the volunteers' mouth during 7, 14, 21 and 28 days, exposed to the action of cariogenic factors. After removal of the prostheses and plaque, the specimens were broken to halves and prepared for evaluation under a scanning electron microscope. Evaluation of the surface cariogenic alterations was carried out only between the control and experimental specimens of a particular tooth because of great histological and chemical differences among the teeth. The extent of demineralizing alterations was found to rise with the duration of oral exposure of a specimen and to considerably vary from tooth to tooth. The more severe developmental defects of the original enamel, the more pronounced were the cariogenic alterations. The findings were characterized by superficial erosion, central dissolution of intraprism enamel, arcadial and circular dissolution of interprism enamel, and loss of perikymata.

Key words: initial caries, enamel

Literatura

1. HOLMEN L, THYLSTRUP A, ÖGAARD B, KRAGH F. A scanning electron microscopic study of progressive stages of enamel caries in vivo. *Caries Res* 1985; 19:355—367.
2. ARENDS J, JONGEBLOED W, ÖGAARD B, RÖLLA G. SEM and microradiographic investigation of initial enamel caries. *Scand J Dent Res* 1987; 95:193—201.
3. ARENDS J, DIJKMAN T, CHRISTOFFERSEN J. Average mineral loss in dental enamel during demineralization. *Caries Res* 1987; 21:249—254.
4. HOLMEN L, THYLSTRUP A, ÄRTUN J. Clinical and histological features observed during arrestment of active enamel carious lesions in vivo. *Caries Res* 1987; 21:546—554.
5. BRUDEVOLD F, ATTARZADEH F, TEHRANI A, HOUTE J van, RUSSO J. Development of a new intraoral demineralization test. *Caries Res* 1984; 18:421—429.
6. FEATHERSTONE JDB, DUNCAN JF, CUTRESS TW. A mechanism for dental caries based on chemical processes and diffusion phenomena during in vitro caries simulation on human tooth enamel. *Archs Oral Biol* 1979; 24:101—112.
7. SHELLIS RP. Relationship between human enamel structure and the formation of caries-like lesions in vitro. *Archs Oral Biol* 1984; 29:975—981.
8. MARGOLIS HC, MURPHY BJ, MORENO EC. Development of caries-like lesions in partially saturated lactate buffers. *Caries Res* 1985; 19:36—45.
9. ARENDS J, CHRISTOFFERSEN J. The nature of early caries lesions in enamel. *J Dent Res* 1986; 65:2—11.
10. WHITE DJ. Use of synthetic polymer gels for artificial carious lesion preparation. *Caries Res* 1987; 21:228—242.
11. INGRAM GS, SILVERSTONE LM. A chemical and histological study of artificial caries in vitro. *Caries Res* 1981; 15:393—398.
12. DRIESENS FCM, THEUNS HM, HEIJLIGERS HJM, BORGGREVEN JM. Micro-radiography and electron microprobe analysis of some natural white and brown spot enamel lesions with and without laminations. *Caries Res* 1986; 20:398—405.
13. BUSKES JAKM, CHRISTOFFERSEN J, ARENDS J. Lesion formation and lesion remineralization in enamel under constant composition conditions. *Caries Res* 1985; 19:490—496.
14. DRIESENS FCM, HEIJLIGERS HJM, BORGGREVEN JMPM, WÖLTGENS JHM. Posteruptive maturation of tooth enamel studied with the electron microprobe. *Caries Res* 1985; 19:390—395.
15. DRIESENS FCM, THEUNS HM, BORGGREVEN JMPM, HEIJLIGERS HJM. Electron microprobe analysis and micro-radiography of some artificial laminated carious lesions. *Caries Res* 1987; 21:222—227.
16. THYLSTRUP A, FEATHERSTONE JDB, HOLMEN L, FREDEBO L. Structural and chemical changes during development of artificial caries. *Caries Res* 1984; 18: 185 Abs No 91.
17. MORENO EC, ZAHRADNIK RT. Chemistry of enamel subsurface demineralization in vitro. *J Dent Res* 1974; 53: 226—235.
18. AOBA T, YAGI T. Crystallographic and structural alterations in the mineral phase of human enamel with carious attack. *J Oral Pathol* 1982; 11:201—209.
19. BUDZ JA, LORE M, NANCOLLAS GH. Hydroxyapatite and carbonated apatite as models for the dissolution behaviour of human dental enamel. *Adv Dent Res* 1987; 1:314—321.
20. CATE JM ten, DUYSTERS PPE. Influence of fluoride in solution on tooth demineralization. *Caries Res* 1983; 17: 193—199.
21. THEUNS HM, DIJK JWE van, DRIESENS FCM, GROENVELD A. Artificial lesion formation at different depths in the enamel. *Caries Res* 1983; 17:168—169.
22. KAUFMAN HW, POLLOCK JJ, MURPHY J, LUNARDI S, VLAK J. Factors involved in artificial caries formation by oral streptococci in extracted human teeth. *J Dent Res* 1984; 63:653—657.
23. MÖLLER H, SCHRÖDER U. Early natural subsurface caries. *Caries Res* 1986; 20:97—102.

24. BAKHOS Y, BRUDEVOLD F. Effect of initial demineralization on the permeability of human tooth enamel to iodide. *Arch Oral Biol* 1982; 27:193—196.
25. ASHLEY FP. Calcium and phosphorus levels in human dental plaque — variations according to site of collection. *Archs Oral Biol* 1975; 20:167—170.
26. CATE JM ten, SIMONS YM. Bacteria and mineralization. *Caries Res* 1988; 22:98 Abs No 29.
27. THEUNS HM, DIJK JWE van, DRIESSENS FCM, GROENVELD A. The influence of the composition of demineralizing buffers on the surface layers of artificial carious lesions. *Caries Res* 1984; 18:509—518.
28. WEATHERELL JA, ROBINSON C, SCHAPER R, KUNZEL W. Distribution of fluoride in clinically sound enamel surfaces of permanent upper incisors. *Caries Res* 1983; 17:118—124.
29. KIDD EAM, RICHARDS A, THYLSTRUP A, FEJERSKOV O. The susceptibility of »young« and »old« human enamel to artificial caries in vitro. *Caries Res* 1984; 18:226—230.
30. BRUDEVOLD F, TEHRANI A, CRUZ R. The relationship among the permeability to iodide, pore volume and intra-oral mineralization of abraded enamel. *J Dent Res* 1982; 61:645—648.
31. NYVAD B, FEJERSKOV O. Scanning electron microscopy of early microbial colonization of human enamel and root surfaces in vivo. *Scand J Dent Res* 1987; 95:287—296.
32. BENNICK A, CHAU G, GOODLIN R, ABRAMS S. The role of human salivary acidic proline-rich proteins and their fate after adsorption to the human enamel surface. *Archs Oral Biol* 1983; 28:19—27.
33. PALAMARA J, PHAKEY PP, RACHINGER WA. Ultrastructure of the intact surface zone of white spot and brown spot carious lesions in human enamel. *J Oral Pathol* 1986; 15:28—35.
34. SIMMELINK JW, NYGAARD VK. Ultrastructure of striations in carious human enamel. *Caries Res* 1982; 16:179—188.