
Marko TRUPKOVIĆ, Petra RAJIĆ ŠIKANJIĆ, Zrinka PREMUŽIĆ

TUBERKULOZA KOD DJETETA S NALAZIŠTA NA TRGU SV. MARTINA U UMAGU

A CASE OF CHILDHOOD TUBERCULOSIS FROM THE SITE OF ST. MARTIN'S SQUARE IN UMAG

Marko Trupković
Dubravci 27, Duga Resa
mtrupkov@ffzg.hr

Petra Rajić Šikanjić
Institut za antropologiju
Gajeva 32, Zagreb
petra@inantro.hr

Zrinka Premužić
Institut za antropologiju
Gajeva 32, Zagreb
zpremuzic@inantro.hr

Marko Trupković
Dubravci 27, Duga Resa
mtrupkov@ffzg.hr

Petra Rajić Šikanjić
Institute for Anthropological Research
Gajeva 32, Zagreb
petra@inantro.hr

Zrinka Premužić
Institute for Anthropological Research
Gajeva 32, Zagreb
zpremuzic@inantro.hr

UDK 904:726.821>(497.5 Umag):616.24-002.5-053.66>"653"
904:726.821>(497.5 Umag):616.392-053.66>"653">
Izvorni znanstveni članak
Primljeno: 1. 6. 2012.
Odobreno: 3. 9. 2012.

UDC 904:726.821>(497.5 Umag):616.24-002.5-053.66>"653"
904:726.821>(497.5 Umag):616.392-053.66>"653">
Original scientific paper
Accepted: June 1, 2012.
Approved: September 3, 2012.

U radu je opisan slučaj tuberkuloze na kosturu djeteta starosti 10 do 12 godina s arheološkog nalazišta na Trgu sv. Martina u Umagu. Na kosturu su uočene patološke promjene karakteristične za tuberkulozu: destruktivne lezije na kralješcima i križnoj kosti te poroznost na dugim i plosnatim kostima. Na kostima glave i lopatici također su vidljive promjene koje mogu nastati kao posljedica skorbuta, odnosno upućuju na nedostatak vitamina C u prehrani.

This paper describes a case of tuberculosis in the skeleton of a child aged 10 to 12 years from the archaeological site of St. Martin's Square in Umag. The remains present pathological changes characteristic of tuberculosis: destructive lesions on the vertebrae and sacrum and porosity on long and flat bones. The cranium and scapula present additional pathological changes suggestive of scurvy, caused by a diet lacking vitamin C.

KLJUČNE RIJEČI: kosturni ostaci, dijete, tuberkuloza, skorbut, Umag

KEY WORDS: skeletal remains, child, tuberculosis, scurvy, Umag

UVOD

Tuberkuloza je zarazna bolest koju uzrokuje bakterija roda *Mycobacterium*. U najvećem broju slučajeva bolest se kapljično širi zrakom od zaražene osobe, stoga je česta u napučenim zajednicama s lošim životnim, posebice higijenskim uvjetima te neadekvatnom prehranom (Santos i Roberts, 2001). Drugi put širenja zaraze je s goveda na ljude, putem nepasteriziranog mlijeka i mliječnih proizvoda, što se nerijetko događalo u prošlosti, prije suvremenih procesa obrade prehrambenih proizvoda (Aufderheide i Rodríguez-Martín, 2003; Waldron, 2009).

Najraniji tragovi tuberkuloze uočeni su na ljudskom skeletnom materijalu iz 5. tisućljeća pr. Kr., a njezina prisutnost može se pratiti sve do današnjih dana (Santos i Roberts, 2001). Iako je već 1946. godine pronađen antibiotik kojim se liječi, tuberkuloza i danas predstavlja veliki zdravstveni rizik, posebice u nerazvijenim zemljama (Aufderheide i Rodríguez-Martín, 2003). Vjeruje se da je danas tuberkulozom zaražena trećina svjetske populacije, a iako samo 5 do 10 % zaraženih razvije bolest, godišnje od nje umre čak dva milijuna ljudi (Waldron, 2009).

Zaraza počinje u plućima, a o imunitetu osobe ovisi daljnji razvoj bolesti (Waldron, 2009). Iz pluća se bakterija krvlju može prenijeti i na moždani, probavni ili koštani sustav te se tada naziva milijarnom tuberkulozom (Waldron, 2009; Lewis, 2011).

Tek kod 2 % zaraženih osoba tuberkuloza zahvaća koštani sustav (Waldron, 2009). Najčešće zahvaćeni dio koštanog sustava je kralježnica, odnosno njezin slabinski dio. Bolest uzrokuje lezije na tijelima kralježaka te njihovo uništenje. Napredovanje bolesti može dovesti do sraštavanja kralježaka te naposljetku i nastanka grbe, što se naziva Pottova bolest (Waldron, 2009). Zaraza se iz žarišta može proširiti preko intervertebralnih diskova ili iza anteriornog longitudinalnog ligamenta te mekim tkivom oko kralježaka. Prilikom razvoja bolesti može doći do stvaranja vrlo malog sloja nove kosti (Aufderheide i Rodríguez-Martín, 2003; Waldron, 2009). Lezije mogu zahvatiti i zglobove, najčešće kuk, koljeno i ručni zglob (Waldron, 2009). Novi sloj kosti na unutrašnjoj strani rebara često je prisutan kod tuberkuloze, ali može biti i posljedica bronhitisa ili upale pluća (Waldron, 2009).

Iako je do sada objavljeno nekoliko slučajeva tuberkuloze na ljudskom kosturnom materijalu s hrvatskih arheoloških nalazišta, niti jedan od njih nije na dječjim ostacima (Rajić i Ujčić 2003; Rajić Šikanjić i Ujčić 2005; Šlaus 2006; Premužić i Rajić Šikanjić 2011).

INTRODUCTION

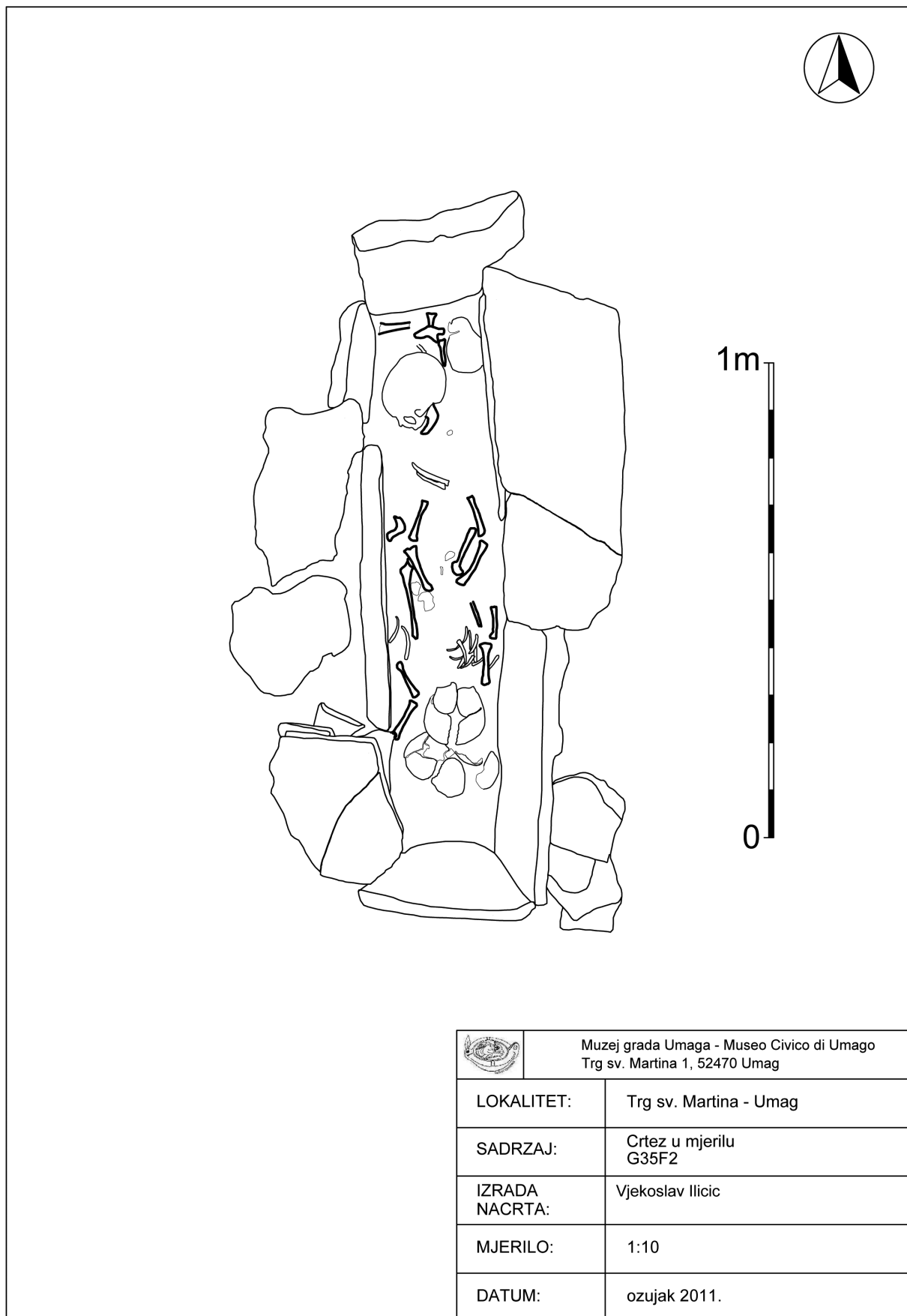
Tuberculosis is an infectious disease caused by *Mycobacterium* organisms. In most cases the infection occurs through the inhalation of bacteria contained in droplets from an infected individual, which therefore makes it common in overcrowded communities characterized by poor living conditions and an inadequate diet (Santos and Roberts, 2001). Another way of transmission is through ingestion of unpasteurized milk and milk products, which happened often in the past before modern food processing practices (Aufderheide and Rodríguez-Martín, 2003; Waldron, 2009).

The earliest evidence of tuberculosis in human skeletal material dates to the 5th millennium B.C. and it can be traced to the present (Santos and Roberts, 2001). Although effective antibiotic treatment was discovered in 1946, tuberculosis is still a major health risk, especially in undeveloped countries (Aufderheide and Rodríguez-Martín, 2003). The disease is thought nowadays to infect about a third of the world's population and even though only about 5-10% of those infected develop the disease, almost two million people a year die from tuberculosis (Waldron, 2009).

The infection starts in the lungs and its further development depends on the individual's immune system (Waldron, 2009). From the lungs, the disease may spread through the blood stream to the brain, digestive or skeletal system, in which case it is called miliary tuberculosis (Waldron, 2009; Lewis, 2011).

Only 2% of infected individuals develop skeletal lesions (Waldron, 2009). The most common site of skeletal involvement is the spine, particularly the lumbar part. The disease causes lesions on vertebral bodies and their collapse. Progression of the disease results in ankylosis of the affected vertebrae, finally producing kyphosis known as Pott's disease (Waldron, 2009). The infection may spread either through the intervertebral discs, or behind the anterior longitudinal ligament and soft tissues around the vertebrae. There is very little new bone formation (Aufderheide and Rodríguez-Martín, 2003; Waldron, 2009). The lesions can also affect joints, most often the hip, knee and wrist (Waldron, 2009). New bone formation on the inner surface of the ribs is often present in tuberculosis, but can also be caused by bronchitis or pneumonia (Waldron, 2009).

Several cases of tuberculosis have been reported in human skeletal material from Croatian archaeological sites, but none of them affecting a juvenile (Rajić and Ujčić 2003; Rajić Šikanjić and Ujčić 2005; Šlaus 2006; Premužić and Rajić Šikanjić 2011).



Sl. 1 Crtež groba 35 (uz dopuštenje B. Petrović Markežić, voditeljice terenskog istraživanja).

Fig. 1 Drawing of the grave 35 (with permission of B. Petrović Markežić, head of archaeological excavation).

NALAZIŠTE NA TRGU SV. MARTINA

Kosturni materijal opisan u ovom radu je s arheološkog nalazišta smještenog u povijesnoj jezgri grada Umaga. Zaštitna arheološka istraživanja radi uređenja Trga sv. Martina počela su 2007. godine (Čučković, 2009) i s prekidima su trajala do 2011. (Petrović Markežić, 2011). Na nalazištu su pronađeni ostaci koji potječu iz dužeg vremenskog razdoblja (Petrović Markežić, 2011). Stambeni dio s ostacima zidova i podnica potječe iz razdoblja od kasne antike do današnjeg vremena. Srednjovjekovna crkva sv. Martina bila je u funkciji od 11. do kraja 17. stoljeća, a groblje uz nju korišteno je od 9. do kraja 17. stoljeća.

Iskopavanja tijekom 2007./2008. godine dokumentirala su groblje s 15 grobova (Čučković, 2008), dok su 2009./2011. godine otkrivena još 54 groba. Veliki dio pronađenih grobova uništen je recentnim građevinskim radovima. Dokumentirani grobovi su raspoređeni oko vanjskog zida crkve, bez pravilnosti u orijentaciji. Zbog dugotrajnog korištenja mnogi se grobovi međusobno preklapaju pa sadrže veliki broj ukopa. Prilozi u grobovima su vrlo rijetki (Petrović Markežić, 2011).

KOSTURNI MATERIJAL S NALAZIŠTA

Analiziran je samo dio kosturnog materijala koji potječe iz bolje očuvanih grobova, njih ukupno 10. Pošto se u čak sedam grobova nalaze pomiješani ostaci više osoba, nije bilo moguće u svim slučajevima izdvojiti cjelovite kosture pojedinačnih osoba. Zbog toga se u tim grobovima odredio samo minimalni broj osoba, a iz šest grobova izdvojeni su pojedinačni kosturi 12 osoba. Pomiješanost kosturnih ostataka otežala je paleopatološku analizu budući da je za postavljanje sigurne dijagnoze potreban cjeloviti skelet.

Osteološki materijal analiziran u ovome radu je iz groba 35 (U-430) (slika 1), iz kojeg je bilo moguće izdvojiti cjelovite ostatke četiri osobe dječje dobi. Grob je orijentacije jugoistok-sjeverozapad i pravokutna oblika, s konstrukcijom i pokrovom od kamenih ploča (Petrović Markežić, 2011).

Na koštanim ostacima jednog djeteta iz groba 35 uočene su patološke promjene analizirane u ovom radu. Kostur je vrlo dobro očuvan, nedostaju samo neke kosti šake i stopala te prsna kost i oba ivera.

Pri određivanju dobi korištene su sljedeće metode: sraštavanje primarnih osifikacijskih centara, spajanje epifiza s dijafizama, stupanj razvoja trajnih zubi te duljina dugih kostiju (Scheuer i Black, 2004). Dob osobe procijenjena je na 10 do 12 godina. Pri tome je najveća važnost dana stupnju razvoja trajnih zubi,

THE SITE OF ST. MARTIN'S SQUARE

This paper describes skeletal material from the archaeological site situated in the historical center of Umag. Rescue archaeological excavations, owing to the reconstruction of St. Martin's Square, started in 2007 (Čučković, 2009) and continued with interruptions until 2011 (Petrović Markežić, 2011).

Remains stemming from a long period of time were found at the site (Petrović Markežić, 2011). The residential section with the remains of walls and floors is dated into a time span ranging from the Late Roman period to the present. The mediaeval St. Martin's church was used from the 11th to the end of the 17th century, and the adjoining graveyard from the 9th to the end of the 17th century.

Excavations carried out in 2007/2008 documented a graveyard with 15 graves (Čučković, 2008), while in 2009/2011 another 54 graves were discovered. A large number of graves were devastated by recent building works. The documented graves are situated around the outer church wall, without regularities in their orientation. Because of long-term use, many graves contain a large number of inhumations. Grave offerings are very rare (Petrović Markežić, 2011).

SKELETAL MATERIAL FROM THE SITE

Only the skeletal material from 10 well-preserved graves was analyzed. Since 7 graves held commingled remains of several individuals, it was impossible to separate single individuals in some cases. For these graves only the minimum number of individuals was recorded, while skeletons of 12 persons were separated in 6 other graves. The commingled skeletal remains complicated the paleopathological analysis, because obtaining a reliable diagnosis requires a complete skeleton.

The osteological material analyzed in this paper is from grave 35 (U-430) (Fig. 1), which held mostly complete skeletons of 4 juveniles. The rectangular grave has a southeast-northwest orientation and is constructed and covered with stone slabs (Petrović Markežić, 2011).

The skeletal remains of a juvenile from grave 35 present the pathological changes described in this paper. The skeleton is very well preserved, with only some hand and foot bones, sternum and patellae missing.

Age at death was determined based on fusion of primary ossification centers, epiphyseal fusion, degree of permanent teeth development and length of long bone diaphyses (Scheuer and Black, 2004). Age of this individual was estimated at 10 to 12 years. The estimation was primarily based on the degree of permanent teeth

budući da je utjecaj okoline na njihov rast i razvoj manji naspram ostalih koštanih elemenata. Ostali kriteriji upućuju na nešto mlađu dob. Sva četiri dijela zatiljne kosti su međusobno srasla, što upućuje na osobu stariju od 7 godina. Sve tri zdjelice kosti još uvijek nisu počele srastati u zglobnoj čašici, što se kod djevojčica događa u dobi od 11. do 15., a kod dječaka od 14. do 17. godine. Epifize na dugim kostima još nisu počele srastati s dijafizama, što je proces koji počinje i završava u pubertetu. Mjere dugih kostiju po postojećim standardima upućuju na starost od 7 - 8 godina. U obje čeljusti vidljivo je nicanje drugih trajnih kutnjaka, što se događa između 10. i 12. godine.

OPIS PATOLOŠKIH PROMJENA I POSTAVLJANJE DIJAGNOZE

Različite patološke promjene uočene su na području cijeloga kostura te detaljno opisane u tablici (T. I). Najuočljivije promjene u obliku destruktivnih litičkih lezija vidljive su na kralješcima i križnoj kosti. Ostale uočene promjene su poroznost i novi sloj kosti. Patološke promjene su opisane i identificirane po objavljenim kriterijima (Aufderheide i Rodríguez-Martín, 2003; Ortner, 2003; Roberts i Manchester, 2005) te je na temelju njih postavljena dijagnoza.

Značajke i rasprostranjenost litičkih lezija na kralješcima (slika 2) i križnoj kosti (slika 3), poroznost i novi sloj kosti na zdjelici te pojačana poroznost na dugim kostima upućuju na prisutnost tuberkuloze kod ove osobe. Tuberkuloza se kod djece vrlo često javlja u milijarnom obliku, a najčešće zahvaća kralješke, kuk i koljeno te gležanj. Tipične promjene su destruktivne lezije i stvaranje vrlo malog sloja nove kosti. Od dugih kostiju najčešće su zahvaćene bedrena i goljenična, a bolest zahvaća dijafize, i to na mjestima gdje su smješteni hranidbeni kanali ili preko zaraženih metafiza (Lewis, 2007). Bolest može zahvatiti i zglobove prstiju pa dolazi do nastanka cističnih lezija, oticanja zglobova



Sl. 2 Litičke lezije na prednjoj strani tijela slabinskog kralješka
Fig. 2 Lytic lesions on the anterior side of lumbar vertebral body.

development, as teeth development is not so influenced by environmental effects as the rest of the skeleton. Other aging criteria suggest a somewhat younger age. All 4 parts of the occipital bone are fused, suggesting over 7 years of age. All 3 pelvic bones are not fused in the acetabulum, which happens at the age of 11 to 15 years for girls and 14 to 17 years for boys. Long bone epiphyses are not fused, which starts and finishes during puberty. Long bone lengths based on published standards suggest 7 to 8 years of age. Second permanent molars are erupting in both maxilla and mandible, which occurs between 10 and 12 years of age.

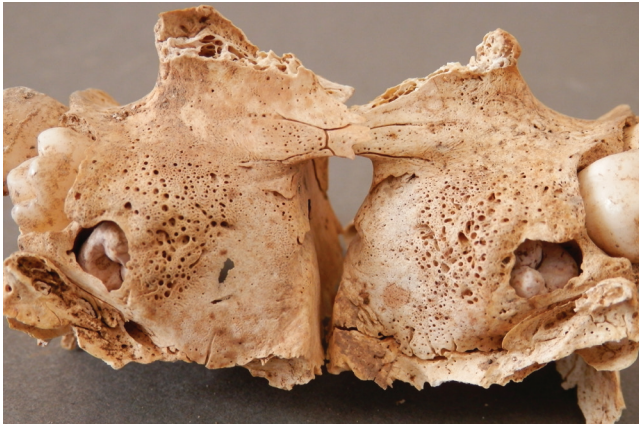DESCRIPTION AND DIAGNOSING OF PATHOLOGICAL CHANGES

Various pathological changes were observed on the entire skeleton and are described in detail in the table (T. I). The most severe changes, destructive lytic lesions, are present on the vertebrae and sacrum. Additional changes include porosity and new bone formation. Pathological changes are described and identified based on published criteria (Aufderheide and Rodríguez-Martín, 2003; Ortner, 2003; Roberts and Manchester, 2005).

The characteristics and distribution of lytic lesions on vertebrae (Fig. 2) and sacrum (Fig. 3), porosity and new bone formation on pelvis, and extensive porosity on long bones are suggestive of tuberculosis. In children, tuberculosis is often present in its miliary form, most commonly affecting vertebrae, hip, knee and ankle. Typical changes are destructive lesions accompanied by very little new bone formation. The most commonly affected long bones are femur and tibia, more precisely their diaphyses that may become infected through the nutrient canals, or through the infected metaphysis (Lewis, 2007). The infection may spread to finger joints causing cyst-like lesions, joint swelling and cortical destruction but no new bone formation (Waldron, 2009). Tuberculosis in children may also affect the cranial bones, most commonly the cranial vault, i.e. the frontal and parietal bones. The most characteristic lesion is a



Sl. 3 Litičke lezije na prvom kralješku križne kosti
Fig. 3 Lytic lesions on the first sacral vertebra.



Sl. 4 Poroznost iza alveola za trajne kutnjake na obje strane gornje čeljusti
Fig. 4 Porosity posterior to first permanent molar alveoli on both maxillae.

te uništavanja kosti, bez stvaranja novog sloja kosti (Waldron, 2009). Tuberkuloza kod djece ponekad može zahvatiti i kosti glave, najčešće svod lubanje, odnosno čeonu i tjemenu kost. Pritom je karakteristična samo jedna okrugla lezija, koja može probiti svod lubanje. Širenjem bakterije može doći i do razvoja meningitisa (Lewis, 2011).

Uočene promjene na kostima glave, u obliku pojačane poroznosti na vanjskoj površini, svodovima očnica, gornjoj čeljusti (slika 3), klinastoj kosti i lopatici, karakteristične su za skorbut (Brickley i Ives, 2006). Skorbut je uzrokovan kroničnim nedostatkom vitamina C u prehrani (Brown i Ortner, 2009). Manjak tog vitamina u organizmu dovodi do slabljenja stijenki krvnih žila te krvarenja. Ako do krvarenja dođe u blizini kosti, javlja se pojačana poroznost i novi sloj kosti (Brickley i Ives, 2006).

RASPRAVA I ZAKLJUČAK

Tijekom života kosti se preoblikuju pod mnogobrojnim vanjskim i unutarnjim utjecajima, među kojima je i bolest (White, 1991). Različita oboljenja mogu izazvati slične ili istovjetne reakcije kosti. Razlike u osobinama prisutnih lezija i njihova rasprostranjenost u tijelu mogu pomoći pri odabiru najvjerojatnije od nekoliko mogućih dijagnoza (Ortner, 2003).

Ne bi li se potvrdilo da je uzrok većine uočenih patoloških promjena na kosturnim ostacima djeteta iz groba 35 tuberkuloza, potrebno je isključiti druge bolesti koje ostavljaju slične tragove na kostima. Neke od njih su bruceloza, Scheuermannova bolest, vertebralni osteomijelitis i neoplazme.

Bolest koja također zahvaća kralježnicu i uzrokuje slične promjene kao tuberkuloza je bruceloza. To je zarazna bolest koja se javlja kod životinja, a na čovjeka se najčešće prenosi konzumacijom nepasteriziranog mlijeka i mliječnih preradevina (Roberts i Manchester,

single round lytic lesion which can lead to complete perforation of the skull. A spread of infection may cause meningitis (Lewis, 2011).

Changes observed on cranial bones, consisting of extensive porosity on the ectocranial surface, orbital roofs, maxilla (Fig. 4), sphenoid bone and scapula are characteristic of scurvy (Brickley and Ives, 2006). Scurvy is caused by a chronic lack of vitamin C in the diet (Brown and Ortner, 2009). This leads to the weakening of blood vessel walls and bleeding. If bleeding occurs near the bone, increased porosity and new bone formation appear (Brickley and Ives, 2006).

DISCUSSION AND CONCLUDING REMARKS

During life bones are shaped and changed by numerous internal and environmental factors, including disease (White, 1991). Different diseases may cause similar or identical bone reactions. Differences in characteristics and distribution of lesions may help in obtaining the most likely diagnosis out of several possible ones (Ortner, 2003).

To confirm that tuberculosis caused the majority of pathological changes observed in the skeletal remains of the juvenile from grave 35, other diseases causing similar bone changes need to be excluded. Some of them are brucellosis, Scheuermann's disease, vertebral osteomyelitis and neoplasms.

Brucellosis is a disease affecting the spine and causing changes similar to tuberculosis. It is an infectious disease of animals which can be transmitted to humans by consumption of unpasteurized milk and milk products (Roberts and Manchester, 2005). Brucellosis causes lytic skeletal lesions with significant new bone formation, mostly found in the spine, sacroiliac joint and long bone joints (Mays, 2007). In the described case the presence of porosity on long bones and pelvis and lack of significant new bone formation on vertebrae exclude brucellosis as a possible diagnosis.

Another disease affecting the spine, particularly thoracic and lumbar vertebrae, is Scheuermann's disease. It develops in children between 12 and 14 years of age. It is characterized by the presence of wedge vertebrae and destruction of the anterior-superior aspect of vertebral bodies resulting in kyphosis (Aufderheide and Rodríguez-Martín, 2003). Since the described case does not present such vertebral changes, Scheuermann's disease was not considered as a diagnosis.

Vertebral osteomyelitis is a haematogenous infection spreading between adjacent vertebrae. The disease affects single or multiple vertebrae causing destruction of the vertebral body which may result in vertebral collapse and

2005). Skeletne lezije kod bruceloze su uglavnom litičke, uz značajan rast novog sloja kosti, a najčešće se nalaze u kralježnici, sakroilijakalnom zglobu (zglob između križne kosti i bočnih kostiju zdjelice) i zglobovima dugih kostiju (Mays, 2007). Ono što u opisanom slučaju isključuje dijagnozu bruceloze je prisutnost poroznosti na dugim kostima i zdjelici te nedostatak značajnijeg rasta novog sloja kosti na kralješcima.

Još jedna bolest koja zahvaća kralježnicu, i to osobito prsne i slabinske kralješke, jest Scheuermannova bolest. Javlja se kod djece između 12. i 14. godine, a karakterizira je prisutnost klinastih kralježaka te propadanje anteriorno–superiornog dijela tijela kralježaka, kao i njihovo spajanje, koje dovodi do kifoze (Aufderheide i Rodríguez-Martín, 2003). Budući da u ovom slučaju nema opisanih promjena na kralježnici, Scheuermannova bolest nije uzeta u obzir pri postavljanju dijagnoze.

Vertebralni osteomijelitis je hematogena infekcija koja se širi između susjednih kralježaka. Bolest najčešće zahvaća jedan ili nekoliko kralježaka te uzrokuje propadanje njihova tijela, što može dovesti do kolapsa i kifoze (Waldron, 2009). Dodatne komplikacije su subluksacija kralježaka, ankiloza i stvaranje nove kosti (Canci i sur., 2005). Budući da kod djeteta iz groba 35 nisu prisutne ni ankiloza ni kifoza kralježnice, a promjenama je značajno zahvaćena križna kost i neke duge kosti, vertebralni osteomijelitis nije vjerojatna dijagnoza.

Destrukcija kralježnice može se pojaviti i kod neoplastičkih bolesti djece. Tada su prisutne litičke lezije manje uočljive i pravilnijeg oblika te zahvaćaju i druge dijelove kostura (Lewis, 2007). Budući da su na analiziranim kosturnim ostacima litičke lezije zamijećene jedino na kralježnici i križnoj kosti, dok su na ostatku tijela prisutni samo poroznost i novi sloj kosti, uzrok ovih promjena sigurno nisu neoplastičke bolesti.

U radu su opisani kosturni ostaci osobe iz groba 35 s nalazišta na Trgu sv. Martina u Umagu. Analiza je utvrdila da je riječ o djetetu starom 10 do 12 godina. Dob je procijenjena na temelju stupnja razvoja trajnih zubi, iako mjere dugih kostiju upućuju da bi dijete moglo biti i nekoliko godina mlađe. Budući da je ista pojava uočena i kod ostale djece u analiziranom uzorku, ona se može objasniti povećanim utjecajem vanjskih čimbenika na rast djece, što se očituje u duljini njihovih kostiju. Stoga se može zaključiti da ovo dijete nije zaostajalo u rastu uslijed prisustva bolesti, već je manja duljina dugih kostiju posljedica načina života populacije. Na ostacima je uočen niz patoloških promjena, za koje je diferencijalnom dijagnozom utvrđeno da su

kyphosis (Waldron, 2009). Other complications include subluxation of the vertebrae, ankylosis and new bone formation (Canci et al, 2005). Vertebral osteomyelitis was not a likely diagnosis for the juvenile from grave 35 as the skeleton presents no signs of ankylosis or kyphosis but significant changes in the sacrum and several long bones.

Destruction of the spine can also occur in neoplastic diseases that affect children. In that case the lytic lesions are more discrete and regular, and affect other areas of the skeleton (Lewis, 2007). Given that the analyzed skeletal remains demonstrate lytic lesions only in the spine and sacrum, while the rest of the skeleton presents only porosity and new bone formation, neoplastic diseases are not a probable diagnosis.

This paper describes skeletal remains of an individual found in grave 35 from the archaeological site of St. Martin's Square in Umag. The individual was a child aged between 10 and 12 years. Age was estimated based on permanent teeth development even though other aging criteria suggested a younger age. This trend was observed in other juvenile individuals from the analyzed skeletal sample, suggesting that growth retardation was not caused by illness but is a consequence of the lifestyle of the population.

Skeletal remains presented various pathological changes. Differential diagnosis concluded they were most likely caused by tuberculosis and scurvy.

The study of skeletal remains of archaeological populations provides an insight into past lifestyles, especially regarding health and diseases. Pathological changes in the bone refer not only to the health status of an individual but also of the community where that individual lived. A good example is tuberculosis, an infectious disease whose appearance is connected to social, ecological and geographic factors.

Clinical and historical data suggest that tuberculosis is a disease of childhood, as the described case confirms (Dawson and Robson Brown, 2012). Cases of infected juveniles indicate a continuous presence of this disease in the community, considering that children are most often infected by adults. The concurrent appearance of both tuberculosis and scurvy in Umag represents an isolated case for the moment, which nevertheless suggests that a part of this community lived in poor and inadequate circumstances related specifically to these diseases.

Note: The analysis was carried out as part of the scientific project "Cultural Changes and the Dynamics of Archaeological Populations on the Eastern Adriatic",

najvjerojatnije posljedica tuberkuloze i skorbuta. Proučavanje kosturnih ostataka arheoloških populacija pruža uvid u uvjete i način njihova života, stavljajući osobit naglasak na zdravlje i bolesti. Prisutne patološke promjene na kostima upućuju na zdravstveni status određene osobe, ali i zajednice kojoj pripada. Tuberkuloza, kao zarazna bolest, jedan je od primjera gdje je to vrlo dobro vidljivo, budući da se njena pojava povezuje sa socijalnim, ekološkim i geografskim čimbenicima u zajednici.

Klinički i povijesni podaci upućuju na to da je tuberkuloza poznata kao bolest djetinjstva, što opisani slučaj i potvrđuje (Dawson i Robson Brown, 2012). Budući da djecu najčešće zaraze odrasli, slučajevi njihove zaraze upućuju na kontinuiranu prisutnost bolesti u zajednici. Istovremena pojava tuberkuloze i skorbuta u Umagu za sada je izolirani slučaj, koji unatoč tome sugerira da je dio zajednice živio u siromaštvu i lošim životnim uvjetima, s čim se povezuju upravo ove bolesti.

Napomena: Prikazani rezultati proizašli su iz znanstvenog projekta “Kulturalne promjene i dinamika arheoloških populacija na istočnom Jadranu”, broj 196-1962766-2740, koji se provodi uz potporu Ministarstva znanosti, obrazovanja i sporta Republike Hrvatske.

Zahvala: Zahvaljujemo Biljani Petrović Markežić, dipl. arheologinji, i Muzeju grada Umaga na ustupljenom kosturnom materijalu i podacima s terenskog istraživanja.

number 196-1962766-2740, supported by the Ministry of Science, Education and Sports of the Republic of Croatia.

Acknowledgements: We thank Biljana Petrović Markežić, M.A., and Umag City Museum for the skeletal material and site reports.

Tablica 1. Uočene patološke promjene, dijagnoza prema Aufderheide i Rodríguez-Martín, 2003; Ortner, 2003; Waldron, 2009

ZAHVAĆENO PODRUČJE	UOČENE PATOLOŠKE PROMJENE	DIJAGNOZA
čeaona kost	poroznost na gornjim svodovima očnica	skorbut
klinasta kost	poroznost po velikim krilima	
zatiļjna kost	poroznost po bazilarnom dijelu	
sljepoočne kosti	poroznost oko slušnog kanala	
gornja čeljust	poroznost iza alveola za trajne kutnjake	
lijeva lopatica	poroznost iznad lopatičnog grebena	
zatiļjna kost	endokranijalne lezije na grebenu	skorbut / tuberkuloza
prsni kralješci	poroznost, litičke lezije i novi sloj kosti po tijelu i luku	tuberkuloza
slabinski kralješci	poroznost, litičke lezije i novi sloj kosti po tijelu i luku	
križna kost	poroznost, litičke lezije i novi sloj kosti na tijelu svih 5 križnih kralježaka	
zdjelica	poroznost na vanjskoj strani bočnih kostiju	
lijeva lakatna kost	novi sloj kosti uz hranidbeni otvor	
bedrene kosti	poroznost uz rub proksimalne i distalne dijafize	
goljenične kosti	poroznost duž medijalne strane tijela	
petne kosti	poroznost	
gležanjske kosti	poroznost	
prve metatarzalne kosti	poroznost po plantarnoj strani	

Table 1. Observed pathological changes, diagnosis based on Aufderheide and Rodríguez-Martín, 2003; Ortner, 2003; Waldron, 2009

AFFECTED REGION	OBSERVED PATHOLOGICAL CHANGES	DIAGNOSIS
frontal bone	porosity on orbital roofs	scurvy
sphenoid bone	porosity on greater wings	
occipital bone	porosity on basilar part	
temporal bones	porosity around external auditory meatus	
maxilla	porosity posterior to third molar alveoli	
left scapula	porosity superior to scapular spine	
occipital bone	endocranial lesions on cruciform eminence	scurvy / tuberculosis
thoracic vertebrae	porosity, lytic lesions and new bone formation on body and arch	tuberculosis
lumbar vertebrae	porosity, lytic lesions and new bone formation on body and arch	
sacrum	porosity, lytic lesions and new bone formation on all 5 sacral vertebrae	
os coxae	porosity on lateral side of ilia	
left humerus	new bone formation around nutrient canal	
femora	porosity on proximal and distal diaphyseal border	
tibiae	porosity along medial side of diaphyses	
ankle bones	porosity	
heel bones	porosity	
first metatarsal bones	porosity on plantar side	

LITERATURA / LITERATURE

- AUFDERHEIDE, A. C., RODRÍGUEZ-MARTÍN, C. *Cambridge Encyclopedia of Human Paleopathology*. Cambridge, University Press.
- BRICKLEY, M., IVES, R. 2006. Skeletal Manifestations of Infantile Scurvy. *American Journal of Physical Anthropology* 129, 163 - 172.
- BROWN, M., ORTNER, D. J. 2011. Childhood Scurvy in a Medieval Burial from Mačvanska Mitrovica, Serbia. *International Journal of Osteoarchaeology* 21 (2), 197 - 207.
- CANCI, A., NENCIONI, L., MINOZZI, S., CATALANO, P., CARAMELLA, D., FORNACIARI, G. 2005. A Case of Healing Spinal Infection from Classical Rome. *International Journal of Osteoarchaeology* 15, 77 - 83.
- ČUČKOVIĆ, Z. 2009. Umag - Trg Sv. Martina. U: MESIĆ, J. (ed.) 2009. *Hrvatski arheološki godišnjak* 5/2008: 378-382. Zagreb, Ministarstvo kulture RH.
- DAWSON, H., ROBSON BROWN, K. 2012. Childhood Tuberculosis: A Probable Case from Late Mediaeval Somerset, England. *International Journal of Paleopathology* 2 (1), 31 - 35.
- LEWIS, M. 2007. *The Bioarchaeology of Children: Perspectives from Biological and Forensic Anthropology*. Cambridge, University Press.
- LEWIS, M. 2011. Tuberculosis in the Non-adults from Romano-British Poundbury Camp, Dorset, England. *International Journal of Paleopathology* 1 (1), 12 - 23.
- MAYS, S. A. 2007. Lysis at the Anterior Vertebral Body Margin: Evidence for Brucellar Spondylitis? *International Journal of Osteoarchaeology* 17, 107 - 118.
- ORTNER, D. J. 2003. *Identification of Pathological Conditions in Human Skeletal Remains*. 2nd ed. San Diego, Elsevier Academic Press.
- PETROVIĆ MARKEŽIĆ, B. 2011. *Terenska dokumentacija*.
- ROBERTS, C., MANCHESTER, K. 2005. *The Archaeology of Disease*. Ithaca, Cornell University Press.
- SANTOS, A. L., ROBERTS, C. A. 2001. A Picture of Tuberculosis in Young Portuguese People in the Early 20th Century: A Multidisciplinary Study of the Skeletal and Historical Evidence. *American Journal of Physical Anthropology* 115, 38 - 49.
- SCHEUER, L., BLACK, S. 2004. *The Juvenile Skeleton*. London, Elsevier Academic Press.
- WALDRON, T. 2009. *Palaeopathology*. Cambridge, University Press.
- WHITE, T. 1991. *Human Osteology*. San Francisco, Elsevier Academic Press.