

# Periapexni status endodontski liječenih zubi s obzirom na kakvoću poslijeendodontskoga restaurativnog nadomjestka

Mladen Kraljević<sup>1</sup>  
Sanja Šegović<sup>2</sup>  
Tomislav Badel<sup>3</sup>  
Paris Simeon<sup>2</sup>

<sup>1</sup>Stomatološka poliklinika Zagreb, Hrvatska  
<sup>2</sup>Zavod za bolesti zuba Stomatološkog fakulteta Sveučilišta u Zagrebu  
<sup>3</sup>Zavod za stomatološku protetiku Stomatološkog fakulteta Sveučilišta u Zagrebu

## Sažetak

Svrha ovoga rada bila je procijeniti povezanost kakvoće restaurativnoga poslijeendodontskoga nadomjestka zuba i kakvoće ispunjena korijenskoga kanala s periapexnim statusom liječenoga zuba temeljem radiografske raščlambe. Pregledavani su ortopani slučajno izabranih pacijenata Zavoda za bolesti zubi te Zavoda za parodontologiju Stomatološkog fakulteta u Zagrebu. Dva su ispitivača neovisno jedan od drugoga procijenili 696 endodontski liječenih zubi s 265 ortopana. Prema unaprijed dogovorenim radiografskim kriterijima tehnička kakvoća punjenja kanala (PK) procijenjena je kao dobra ili kao loša, a isto tako i kakvoća poslijeendodontskoga nadomjestka (PEN). Apeksna trećina korijena s okolnim strukturama radiografski je proučena te je periapexni status kategoriziran kao nepostojanje periradikularne upale (NPU) ili kao postojanje periradikularne upale (PPU). Pojavnost NPU-a u ispitanim endodontski liječenim zubima bila je 45%. Dobro punjenje kanala rezultiralo je sa statistički znatno više NPU slučajeva (89%), za razliku od dobre kakvoće PEN-a (68%). Loš PK imalo je nešto višu pojavnost PPU-a (81%) u usporedbi s lošim PEN-om (79%). Kombinacija dobar PK/dobar PEN pokazala je najviše NPU slučajeva (94%), a skupina loš PK/ loš PEN najmanje (14%). Razlike između pojedinih skupina s obzirom na kakvoću ispunjena kanala i kakvoću nadomjestka zuba statistički su znatne ( $p < 0,05$ ).

Ključne riječi: periapexni status, poslijeendodontski nadomjestak, ispun korijenskoga kanala, periradikularna upala, endodontski liječeni zubi, ortopan.

Acta Stomat Croat  
2005; 387-393

IZVORNI ZNANSTVENI  
RAD  
Primljeno: 22. rujna 2005.

Adresa za dopisivanje:

Sanja Šegović  
Zavod za bolesti zuba  
Stomatološki fakultet  
Gundulićeva 5, 10000 Zagreb

## Uvod

Uspjeh endodontske terapije ovisi o pravilnoj izvedbi svih endodontskih faza (1, 2). Tehnička izvedba i kakvoća brtvljenja korijenskoga kanala izravno utječu na prognozu endodontskoga liječenja (3-6). Prijašnja istraživanja dovode propusnost ispunjenoga korijenskoga kanala u izravnu vezu s neuspjehom liječenja (4, 7, 8). Ispitivana je apeksna i koronarna propusnost ispunjenih korijenskih kanala bojama (9), radioizotopima (10, 11), toksinima bakterija (12), bakterijama (13), transportom fluvida (14-16). Radovi (8, 13, 17) pokazuju da je propusnost kanala veća ako je pristupni kavitet izložen oralnoj tekućini zbog neadekvatnoga restaurativnog poslijeendodontskog tretmana.

Endodontski izliječen zub koji nije pravilno restaurativno opskrbljen dobar je medij da se u endodontski prostor ponovno naseljavaju mikroorganizmi. Dokazana je penetracija bakterija (13, 14) i gljivica (14) kroz ispunjene kanale. Zato je potrebno endodontski izliječen zub što je prije moguće opskrbiti poslijeendodontskom definitivnom restauracijom.

Poslijeendodontska nadogradnja zuba podrazumijeva izradbu nadomjestka zubnoga tkiva iz nekoliko različitih materijala koji s preostalim zubnim tkivom trebaju činiti jedinstvenu cjelinu nepropusnu za oralnu tekućinu (15) i otpornu na dinamičko cikličko opterećenje žvačnim silama (18, 19). Izbor materijala i postupak bitni su kako bi se ispravno iskoristila svojstva svezivanja pojedinih materijala za zubna tkiva. Na tržištu se može nabaviti velik broj intrakanalnih kolčića od različitih materijala za izradbu konfekcijskih nadogradnji, uz materijale za izradbu individualnih laboratorijskih nadogradnji. Provedena su mnoga istraživanja koja ispituju kakvoću različitih poslijeendodontskih sustava nadogradnji s obzirom na retenciju i rezistenciju sustava te na brtvljenje korijenskoga kanala (20-24).

Nedavni su radovi (15, 16, 25-27) dokazali mikropropusnost endodontski liječenih zuba opskrbljenih različitim nadogradnjama cementiranim različitim vrstama cemenata. Danas je dobro poznato da je koronarno brtvljenje postignuto koronarnom restauracijom jednako važno za prognozu liječenoga zuba kao i apeksno brtvljenje (16, 28). Kakvoću koronarnoga nadomjestka možemo procijeniti kliničkim i radiografskim ispitivanjem (4), a za pro-

vjeru ispuna kanala i za dijagnosticiranje periradikularne lezije najčešće rabimo radiografsku snimku (5, 29, 30).

## Svrha rada

Svrha rada bila je procijeniti povezanost kakvoće restaurativnog poslijeendodontskog nadomjestka zuba i kakvoće ispuna korijenskoga kanala s periapexnim statusom liječenoga zuba temeljem radiografske raščlambe.

## Materijali i postupak rada

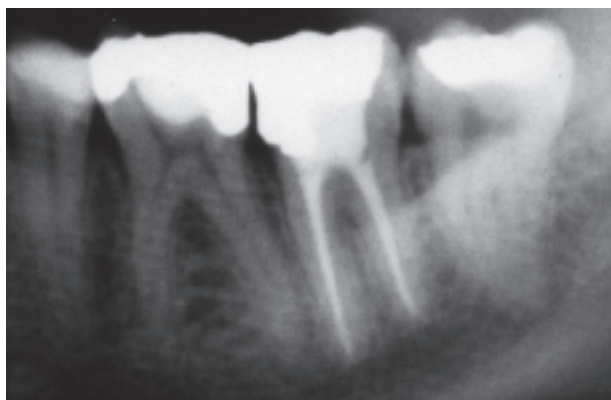
Raščlambom ortopana procijenjeno je 696 endodontski liječenih zubi opskrbljenih trajnim poslijeendodontskim nadomjescima. Obradeno je 265 ortopana pacijenata Zavoda za bolesti zubi i Zavoda za parodontologiju Klinike Stomatološkog fakulteta u Zagrebu. Pacijenti su slučajno odabrani i nisu bili endodontski tretirani niti poslijeendodontski zbrinjavani najmanje godinu dana (4). Sve radiografske snimke očitala su dva neovisna ispitivača rabeći negatoskop (Euronda negatoskop, Compact 15, ekran 145x340, Italija) i povećalo. U slučaju različita očitavanja radiografskoga statusa, ispitivači su naknadno uskladili mišljenja. S obzirom na radiografski nalaz, analizirana je kakvoća ispuna korijenskoga kanala (1a-dobra ili 1b-loša) i kakvoća poslijeendodontskoga koronarnog nadomjestka (2a-dobra ili 2b-loša) (4, 5).

1a-Dobra kakvoća ispuna korijenskoga kanala podrazumijeva punjenje svih kanala u zubu koje usto nema vidljivih defekata i seže 0-2 mm od radiografskog apeksa (slika 1).

1b-Loša kakvoća ispuna korijenskoga kanala podrazumijeva ispun koji ne zadovoljava jedan ili više prethodno navedenih kriterija (slika 2).

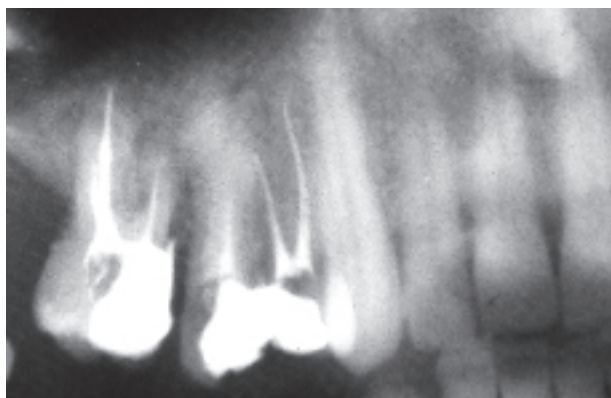
2a-Dobra kakvoća poslijeendodontskoga nadomjestka podrazumijeva bilo koju trajnu restoraciju zuba koja radiografskom raščlambom zadovoljava brtvljenjem (slika 3).

2b-Loša kakvoća poslijeendodontskoga nadomjestka podrazumijeva bilo koju trajnu restauraciju zuba s radiografskim znakovima prevjesa, rubnih pukotina ili sekundarnoga karijesa (slika 4).



Slika 1. Radiografski prikaz ispuna korijenskih kanala donjega drugog molara - dobra kakvoća ispuna kanala bez vidljivih znakova postojanja periradikularne lezije

Figure 1. Radiograph of an endodontically treated lower second molar assessed as good endodontic filling without signs of a periradicular lesion



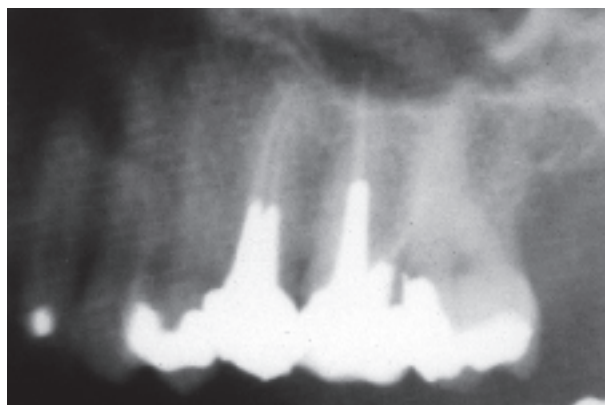
Slika 2. Radiografski prikaz ispuna korijenskih kanala gornjih distalnih zubi - loša kakvoća ispuna kanala i postojanje periradikularnih lezija

Figure 2. Radiograph of endodontically treated upper distal teeth assessed as poor endodontic fillings with evident radiographic signs of periradicular lesions

Zatim se je za svaki liječeni zub očitao radiografski nalaz statusa apeksne trećine korijena i okolnih struktura te je okarakteriziran kao:

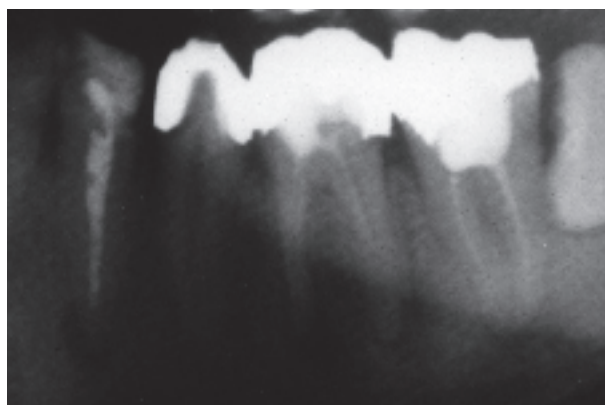
Nepostojanje periapiksne upale (NPU), što podrazumijeva normalnu konturu, širinu i strukturu parodontnoga ligamenta ili neznatno proširen parodontni ligament ako postoji prepunjenje kanala (slike 1 i 3).

Postojanje periradikularne upale (PPU), ako jedan ili više prethodno navedenih kriterija nije zadovoljen, tj. ako postoji proširenje parodontnoga prostora dvostruko veće od širine lateralnoga parodontnog



Slika 3. Radiografski prikaz zubi gornjega distalnog kvadranta - poslijeendodontski nadomjesci i ispuni kanala gornjega drugog premolara i gornjega molara dobre kakvoće, bez vidljivih znakova periradikularnih lezija

Figure 3. Radiograph of endodontically treated upper distal teeth assessed as good postendodontic restorations and good endodontic fillings, without signs of periradicular lesions



Slika 4. Radiografski prikaz zubi donjega distalnog kvadranta - osim nevrnsnih ispuna kanala i vidljivih znakova periradikularnih lezija vide se nevrnsni poslijeendodontski nadomjesci

Figure 4. Radiograph of endodontically treated lower distal teeth assessed as poor postendodontic restorations and poor endodontic fillings, with evident signs of periradicular lesions

ligamenta i ako postoji radiolucencija povezana s apeksnim dijelom korijena (slike 2 i 4).

Temeljem navedenih kriterija izrađene su tablice: tablica procjene periradikularnoga statusa za svaku kategoriju ispitivane kakvoće i tablica procjene periradikularnoga statusa za različite kombinacije ispitivanih kakvoća.

Rezultati su statistički obrađeni  $\chi^2$  testom.

## Rezultati

Od ukupnoga broja ispitanih zubi (696) nepostojanje periapiksne upale (NPU) utvrđeno je u 45% (315 zubi), a postojanje periapiksne upale (PPU) u 55% (381 zubu). Dobro punjenje kanala zabilježeno je u 37,4% (260 zubi), a loše punjenje kanala u 62,6% (436 zubi). Dobar poslijeendodontski nadomjestak vidljiv je u 51,7% (360 zubi), a loš u 48,3% (336 zubi).

Periapiksni status za svaku kategoriju ispitivane kakvoće punjenja prikazan je u Tablici 1., a procjena periradikularnoga statusa za različite kombinacije ispitivanih kakvoća u Tablici 2.

Od ukupnoga broja ispitanih zubi (696) dobar PK i dobar PEN imalo je 30,3 % zubi. Loš PK i loš PEN imalo je 41,3 %. Dobar PK i loš PEN zabilježeni su u 7 %, a loš PK i dobar PEN u 21,4 % zubi.

Provedena je logistička regresija podataka kako bi se odredio utjecaj dobrog PK-a i dobrog PEN-a na vjerojatnost nepostojanja upale (Tablica 3). Dobar PEN povećava vjerojatnost nepostojanja upale i dobar PK povećava vjerojatnost njezina nepostojanja.

Tablica 3. Logistička regresija utjecaja dobrog PK-a i dobrog PEN-a na vjerojatnost nepostojanja upale

Table 3. Logistic regression of the influence of good PK and good PEN on probability of absence of periradicular lesion

	Odds Ratio	95% CI
PK / Endodontic	22.73	(14.25, 36.28)
PEN / Restoration	3.74	(2.45, 5.71)

Legenda / Legend:

PK - ispun korijenskoga kanala / endodontic filling

PEN - poslijeendodontski nadomjestak / postendodontic restoration

Tablica 1. Periapiksni status za svaku kategoriju ispitivane kakvoće

Table 1. Periapical status for each category of treatment quality

Skupina / Group	Kakvoća PK / Endodontic quality	Kakvoća PEN / Restoration quality	Broj zubi / Number of teeth	PPU / PPI	NPU / API
1	dobro / good	dobro/loše / good/poor	260	29 (11%)	231 (89%)
2	loše / poor	dobro/loše / good/poor	436	352 (81%)	84 (19%)
3	dobro/loše / good/poor	dobro / good	360	116 (32%)	244 (68%)
4	dobro/loše / good/poor	loše / poor	336	265 (79%)	71 (21%)

Legenda / Legend:

NPU / API - nepostojanje periapiksne upale / absence of periradicular inflammation

PPU / PPI - postojanje periapiksne upale / presence of periradicular inflammation

PK - ispun korijenskoga kanala / endodontic filling

PEN - poslijeendodontski nadomjestak / postendodontic restoration

Tablica 2. Periradikularni status za različite kombinacije ispitivanih kakvoća

Table 2. Periapical status for various combinations of treatment quality

Skupina / Group	PK / Endodontic quality	PEN / Restoration quality	Broj zubi / Number of teeth n = 696	PPU / PPI n = 381	NPU / API n = 315
1	dobro / good	dobro / good	211	12 (6%)	199 (94%)
2	dobro / good	loše / poor	49	17 (35%)	32 (65%)
3	loše / poor	dobro / good	149	104 (70%)	45 (30%)
4	loše / poor	loše / poor	287	248 (86%)	39 (14%)
$\chi^2$ - test	$\chi^2 = 342,706$ ; df = 3 p < 0,05				

Legenda / Legend:

NPU / API - nepostojanje periapiksne upale / absence of periradicular inflammation

PPU / PPI - postojanje periapiksne upale / presence of periradicular inflammation

PK - ispun korijenskoga kanala / endodontic filling

PEN - poslijeendodontski nadomjestak / postendodontic restoration

## Rasprava

Ovaj je rad temeljen na raščlambi radiografskih snimaka - ortopana, koji su ocijenjeni kao prihvatljivo sredstvo detekcije periradikularnih lezija (31). Prednost raščlambe zubi s pomoću ortopana je u tome što su svi zubi na jednoj snimci, zračenje je razmjerno nisko i nema neugodnosti za pacijente kod snimanja kao što zna biti kod snimanja pojedinačnih malih radiografskih intraoralnih snimaka (5). Preciznost ortopana prema pojedinačnim malim intraoralnim snimkama je 76% za jednokorijenske zube i 90% za višekorijenske zube u dijagnosticiranju koštanih lezija (32). Gröndahl i sur. (33) opazili su veću varijabilnost između ispitivača pri očitavanju panoramskih snimaka u usporedbi s pojedinačnim malim snimkama, a Muhammed i sur. (34) nisu utvrdili statistički znatnu razliku pri otkrivanju periapiksni lezija očitavanjem ortopantomograma i malih pojedinačnih intraoralnih snimaka. Pri očitavanju nalaza moramo uzeti u obzir ograničavajuće čimbenike zbog dvodimenzionalnosti koju daje radiografska snimka i činjenicu da se uz podatak da pacijent nije bio 1 godinu podvrgnut stomatološkom tretmanu ne zna točno koliko je vremena prošlo od tretmana pojedinih zuba do radiografskog snimanja.

Lupi-Pegurier i sur. (5) proučavanjem su ortopana ustanovili znatnu povezanost periapiksni lezija i neadekvatnih ispuna korijenskih kanala, a kakvoću restaurativnih nadomjestaka nisu ispitivali.

Očitavanjem pojedinačnih malih intraoralnih snimaka Boucher i sur. (6) su ustanovili visoku prevalenciju endodontski tretiranih zubi i visok postotak loše ispunjenih kanala. Korijeni s dobro ispunjenim kanalima imali su nižu prevalenciju periapiksni lezija. Endodontski liječeni korijeni, a bez restaurativnoga nadomjestka imali su znatno češći nalaz periapiksni promjena za razliku od restaurativno opskrbljenih korijena. Korijeni opskrbljeni intrakanalnim nadogradnjama imali su znatno veći nalaz periapiksni patoloških procesa u usporedbi s korjenovima bez intrakanalnih nadogradnji.

Istraživanje u portugalskoj populaciji na 322 ispitanika (29) imalo je prevalenciju apeksnoga parodontitisa u 27% ispitanika. Više od pola (54%) endodontski liječenih zubi nije imalo prikladno ispunjene kanale, a samo je 22% imalo periapiksne

promjene. Autori to objašnjavaju činjenicom da je u Portugalu ekstrakcija najuvriješeni način kojim se rješava problem zubi s apeksnim parodontitisom pa su takvi zubi bili manje zastupljeni u uzorku.

Ray i Trope (4) u svojem su radu na 1010 endodontski tretiranih zubi očitavanjem pojedinačnih malih snimaka utvrdili nepostojanje periapiksne upale u 61%. Zubi s dobrim restaurativnim nadomjestkom nisu imali periapiksnu leziju u 80% slučajeva, za razliku od zubi s dobrim endodontskim punjenjem kanala koji nisu imali upalu periapiksa u 76%. Loša restauracija uzrokom je u 30% nepostojanja periapiksne lezije, a loše endodontsko punjenje u 49%. Kombinacija dobre restauracije i dobra endodontskog punjenja pokazala je nepostojanje upale u 91%. Skupina dobar PK/loš PEN imala je manji postotak nepostojanja periradikularne upale (44%) od skupine loš PK/dobar PEN (68%). Rezultati ovoga rada pokazuju važnost koronarnoga nadomjestka i ističu činjenicu da ispun kanala nije nepropusna barijera.

U našem je istraživanju na ortopanima od 696 endodontski tretiranih zubi 45% bilo bez znakova periradikularnih promjena. Zubi s dobrim restaurativnim nadomjestkom nisu imali periapiksnu leziju u 68% slučajeva, za razliku od zubi s dobrim endodontskim punjenjem kanala koji nisu imali upalu periapiksa u 89%. Loša restauracija uzrokovala je u 21% nepostojanje periapiksne lezije, a loše endodontsko punjenje u 19%. Kod kombinacije dobre restauracije i dobra endodontskog punjenja u 94% nije bilo upalnih promjena. Najmanji postotak nepostojanja upale zabilježen je za kombinaciju ispitivanih kakvoća loš PK/loš PEN (14%). Skupina dobar PK/loš PEN imala je veći postotak nepostojanja periradikularne upale (65%) od skupine loš PK/dobar PEN (30%). Ti rezultati za kombinacije ispitivanih kakvoća razlikuju se od rezultata Raya i Tropea (4) prema kojima dobar PEN ima na NPU od dobroga PK-a, ali moramo imati na umu niz čimbenika koji utječu na nastanak i razvoj periradikularnih lezija. To su: kakvoća obradbe endodontskoga prostora, zaostajanje mikroorganizama unutar korijenskih kanala i dentinskih kanalića, virulencija mikroorganizama, rezistentnost pojedinih mikroorganizama (*Enterococcus faecalis*) na djelovanje pripravaka kalcijeva hidroksida, mikropropusnost ispuna korijenskih kanala zbog nedostatnog punje-

nja, antimikrobno djelovanje materijala, kontrakcija materijala, loš restaurativni nadomjestak, vrijeme koje je prošlo nakon endodontskog ili restaurativnoga zahvata, odgovor domaćina (35).

Razvoj periradikularnoga upalnog odgovora nije uvjetovan samo penetracijom mikroorganizama kroz kanal nego će i endotoksini i ostali produkti metabolizma mikroorganizama biti potentni iritansi koji će penetracijom kroz korijenski kanal pobuditi reakciju periradikularnih tkiva (36).

Temeljem ovog istraživanja, kao i prijašnjih (4, 6), pokazalo se da vrstan endodontski tretman daje bolju prognozu opstanka liječenoga zuba u usporedbi s lošim endodontskim tretmanom, ali i da koronarna restauracija ima presudnu ulogu u zaštiti i ispunjenoga korijenskoga kanala i tkiva periradikularne regije.

## Literatura

- COHEN S, BURNS RC. Pathways of the pulp. 8th ed, St. Louis: CV Mosby Co 2002.
- WALTON ER, TORABINEJAD M. Principles and practice of endodontics. Philadelphia: WB Saunders Company, 1996.
- SJÖGREN U, HAGGLUND B, SUNDQUIST G, WING K. Factors affecting the long term results of endodontic treatment. J Endodon 1990; 16: 498-504.
- RAY HA, TROPE M. Periapical status of endodontically treated teeth in relation to quality of the root canal filling and the coronal restoration. Int Endod J 1995; 28: 12-8.
- LUPI-PEGUIRIER L, BERTRAND MF, MULLER-BOLLA M, ROCCA JP, BOLLA M. Periapical status, prevalence and quality of endodontic treatment in an adult French population. Int Endod J 2002; 35: 690-7.
- BOUCHER Y, MATOSSIAN L, RILLIARD F, MACHTOU P. Radiographic evaluation of the prevalence and technical quality of root canal treatment in a French subpopulation. Int Endod J 2002; 35: 229-38.
- DOW PR, INGLE JI. Isotope determination of root canal failure. Oral Surg, Oral Med, Oral Pathol 1995; 8: 1100-4.
- SWANSON K, MADISON S. An evaluation of coronal microleakage in endodontically treated teeth. Part I. Time periods. J Endodon 1987; 13: 56-9.
- SIMONS J, IBANEZ B, FRIEDMAN S, TROPE M. Leakage after lateral condensation with finger spreaders and D11T spreaders. J Endodon 1991; 17: 101-4.
- MARSHALL FJ, MASSLER M. The sealing of pulpless teeth evaluated with isotopes. J Dent Med 1961; 16: 172-7.
- ABRAMOVITZ I, TAGGER M, TAMSE A, METZGER Z. The effect of immediate vs. delayed post space preparation on the apical seal of a root canal filling: a study in an increased-sensitivity pressure-driven system. J Endodon 2000; 26: 435-9.
- ALVES J, WALTON R, DRAKE D. Coronal leakage: Endotoxin penetration from mixed bacterial communities through obturated, post-prepared root canals. J Endodon 1998; 24: 587-91.
- TORABINEJAD M, UNG B, KETTERING JD. In vitro bacterial penetration of coronally unsealed endodontically treated teeth. J Endodon 1990; 16: 566-9.
- MILETIĆ I, PRPIĆ-MEHIČIĆ G, MARŠAN T i sur. Bacterial and fungal microleakage of AH26 and AH Plus root canal sealer. Int Endod J 2002; 35: 428-32.
- FOGEL HM. Microleakage of posts used to restore endodontically treated teeth. J Endodon 1995; 21: 376-9.
- BACHICHA WS, DIFIORE PM, MILLER DA, LAUTENSCHLAGER EP, PASHLEY DH. Microleakage of endodontically treated teeth restored with post. J Endodon 1998; 24: 703-8.
- WU MK, PEHLIVAN Y, EVANGELOS G. Microleakage along apical root canal fillings and cemented posts. J Prosthet Dent 1998; 79: 264-9.
- SÖRENSEN JA, ENGELMAN MJ. Effect of post adaptation on fracture resistance of endodontically treated teeth. J Prosthet Dent 1990; 64: 419-24.
- RAYGOT CG, CHAI J, JAMESON L. Fracture resistance and primary failure mode of endodontically treated teeth restored with a carbon fiber-reinforced resin post system in vitro. Int J Prosthodont 2001; 14:141-5.
- METZGER Z, ABRAMOVITZ R, ABRAMOVITZ I, TAGGER M. Corelation between remaining length of root canal fillings after immediate post space preparation and coronal leakage. J Endodon 2000; 26: 724-8.
- Eskitascioglu G, Belli S, Kalkan M. Evaluation of two post core systems using two different methods (fracture strength test and a finite elemental stress analysis). J Endodon 2002; 28: 629-33.
- SIRIMAI S, RIIS DN, MORGANO SM. An *in vitro* study of the fracture resistance and the incidence of vertical root fracture of pulpless teeth restored with six post-and -core systems. J Prosthet Dent 1999; 81: 262-69.
- KRASTEVA K. Clinical application of a fiber -reinforced post system. J Endodon 27: 132-3.
- AL-HAZAIMEH N, GUTTERIDGE DL. An *in vitro* study into the effect of the ferrule preparation on the fracture resistance of crowned teeth incorporating prefabricated post and composite core restorations. Int Endod J 2001; 34: 40-6.
- GÖRGÜL G, ALAÇAM T, KIVANÇ BH, UZUN Ö, TINAZ C. Microleakage of packable composites used in post spaces condensed using different methods. J Contemp Dent Pract 2002; 2: 23-30.
- MANNOCCI F, FERRARI M, WATSON T. Microleakage of endodontically treated teeth restored with fiber posts and composite cores after cyclic loading: a confocal microscopic study. J Prosthet Dent 2001; 85: 284-91.

27. REID LC, KAZEMI RB, MEIERS JC. Effect of fatigue testing on core integrity and post microleakage of teeth restored with different post systems. *J Endodon* 2003; 29: 125-31.
28. KHAYAT A, LEE S, TORABINEJAD M. Human saliva penetration of coronally unsealed obturated root canals. *J Endodon* 1993; 19: 458-61.
29. MARQUES MD, MOREIRA B, ERIKSEN HM. Prevalence of apical periodontitis and results of endodontic treatment in an adult, Portuguese population. *Int Endod J* 1998; 31: 161-5.
30. ØRSTAVIK D, KEREEKES K, ERIKSEN HM. The periapical index: A scoring system for radiographic assessment of apical periodontitis. *Endod Dent Traumatol* 1986; 2: 20-34.
31. MOLANDER B, AHLQWIST M, GRÖNDAHL HG, HOLLENDER L. Comparison of panoramic and intraoral radiography for the diagnosis of caries and periapical pathology. *Dentomaxillofacial Radiol* 1993; 22: 28-32.
32. AHLQWIST M, HALLING A, HOLLENDER L. Rotational panoramic radiography in epidemiological studies of dental health. *Swed Dent J* 1986; 10: 73-84.
33. GRÖNDAHL HG, JÖNSSON E, LINDAHL B. Diagnosis of periapical osteolytic processes with orthopantomography and intraoral full mouth radiography - a comparison. *Swed Dent J* 1970; 63: 679-86.
34. MUHAMMED AH, MANSON-HING LR, ALA B. A comparison of panoramic and intraoral radiographic surveys in evaluating a dental clinic population. *Oral Surg, Oral Med, Oral Pathol* 1982; 54: 108-17.
35. INGLE JI, BACKLAND LK. *Endodontics* 5.izd. Philadelphia: WB Saunders; 2002.
36. TROPE M, CHOW E, NISSAN R. In vitro endotoxin penetration of coronally unsealed endodontically treated teeth. *J Dent Research* 1993; 188: Abs. 676.