

## MORFOLOŠKE OSOBITOSTI MEĐUKORJENSKOG PROSTORA PRVOG I DRUGOG DONJEG TRAJNOG KUTNJAKA

Miljenko Bačić\*, Jozo Šutalo\*\*, Ivana Čuković

Zavod za parodontologiju\*, Zavod za bolesti zuba\*\*,  
Stomatološki fakultet, Zagreb

Primljeno: 3. 11. 1988.

### Sažetak

Za ovo istraživanje pregledano je 537 ekstrahiranih kutnjaka (261 prvih i 276 drugih) s dobro razvijenim korjenovima i na njima ispitivana širina međukorjenskog prostora i oblik krova furkacije.

Široko razmaknute korjenove ima 91.6% prvih i 64.8% drugih trajnih kutnjaka, a blisko položene korjenove ima 8.4% prvih i 27.9% drugih kutnjaka. Srašteni korjenovi utvrđeni su samo u drugih kutnjaka i to 7.2% slučajeva.

Ravni forniks furkacije nađen je u 18.3% prvih i 14.0% drugih dok je konveksni oblik nađen u 20.7% prvih i 10.5% drugih kutnjaka ( $p < 0.001$ ).

Konveksan oblik furkacije nađen je u 8.0% prvih i 27.3% drugih kutnjaka ( $P < 0.001$ ). Interradikularni greben je bio zastupljen u vrlo visokom postotku (52.9% prvih i 48.0% drugih kutnjaka). Konveksan oblik forniksa furkacije je statistički učestaliji u kutnjaka s blisko položenim korjenovima u prvih i u drugih trajnih kutnjaka ( $P < 0.001$ ). Širina međukorjenskog prostora čini se nije utjecala na učestalost pojavljivanja interradikularnih mostića bez obzira na tip kutnjaka.

**Ključne riječi:** morfologija, međukorjenski prostor, donji kutnjaci

### UVOD

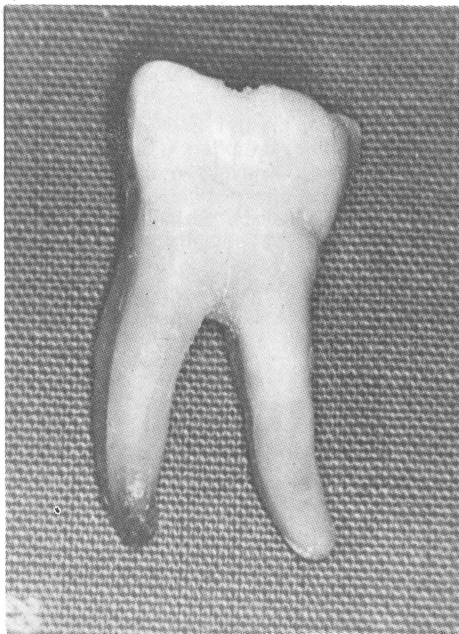
Parodontni i endodontski terapijski zahvati na donjim kutnjacima znatno su manje uspješni u usporedbi s jednokorjenskim zubima. Razlog tome treba između ostalog tražiti u složenoj morfologiji korjenova i međukorjenskih prostora, kao i specifičnoj strukturi u području krova furkacije (1, 2). Česte su caklinske perle (3, 4), produljci cerviksne cakline (5, 6), caklinski otoci i kapljice (7) te akcesorni i lateralni kanalići i mnogobrojni varijabilni otvori (8) kao i brojni cementni grebeni. Ove strukture značajno utječu na uspjeh parodontološke terapije oštećenih furkacija i terapiju endodontskog sustava.

Smanjivanjem međukorjenskog prostora mijenja se oblik, veličina i dubina pulpne komorice kao i oblik i broj korjenskih kanala (4), a istodobno otežava aplikaciju parodontnih instrumenata u području forniksa furkacije. Oblik forniksa furkacija donjih trajnih kutnjaka opisan je makroskopski kao ravni, konkavni i konveksni (9).

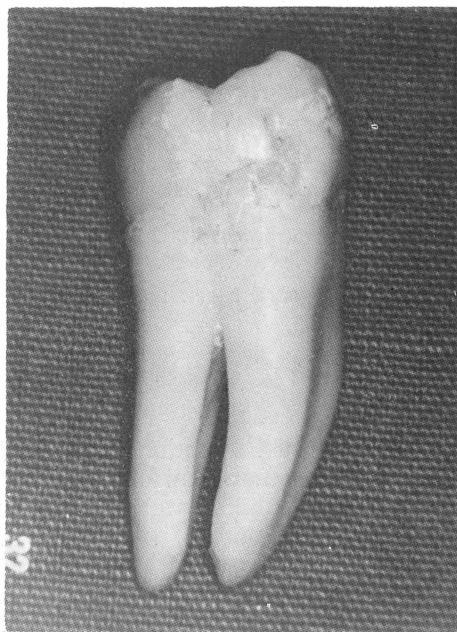
Budući da u literaturi nema dovoljno podataka o morfološkim osobinama međukorjenskog prostora donjih trajnih kutnjaka cilj rada je istražiti tipove međukorjenskih odnosa na temelju širine međukorjenskog prostora i ispitati učestalost pojedinih oblika krova račvališta u prvih i drugih donjih trajnih kutnjaka.

### MATERIJAL I METODA

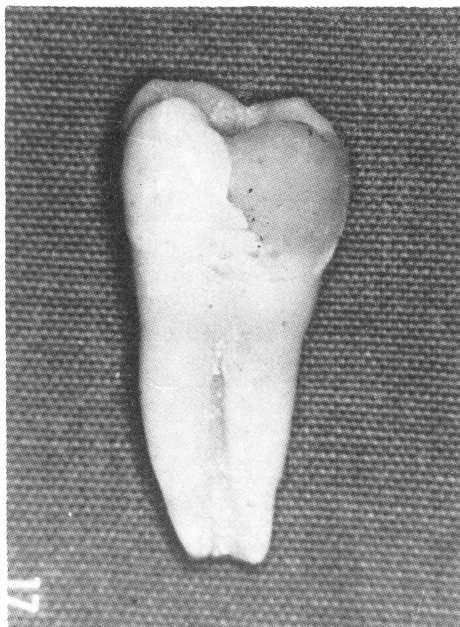
Analiziran je uzorak od 537 (261 prvih i 276 drugih) ekstrahiranih donjih trajnih kutnjaka s intaktnim korjenovima. Nakon ekstrakcije zubi su ispirani u tekućoj vodi, a meka tkiva odstranjena su plastičnom četkicom. Zatim su zubi čišćeni  $5 \times 10$  minuta u ultrazvučnom aparatu marke Bandelin Sonorex u 5%-tnoj otopini natrijevog hipoklorita, a nakon toga ponovno iščetkani rotirajućom plastičnom četkicom pod mlazom vode i uronjeni u otopinu glicerina i 3%-tnog  $H_2O_2$ .



Slika 1a. Široki međukorjenski prostori (širi od 1 mm)



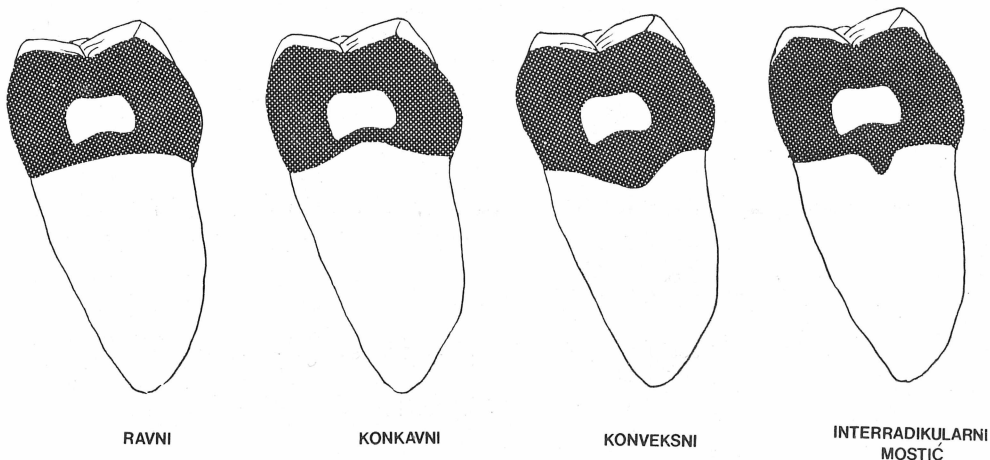
Slika 1b. Uski međukorjenski prostori (uži od 1 mm)



Slika 1c. Srašteni korjenovi

Širinu meĝukorjenskog prostora mjerili smo pomičnim mjerilom marke »MEBA« Zagreb.

Prema širini meĝukorjenskog prostora uzorci su razvrstani u tri skupine: a) široki meĝukorjenski prostori (širi od 1 mm), b) uski meĝukorjenski prostori (uži od 1 mm) i c) srašteni korjenovi (Sl. 1, a, b, c).



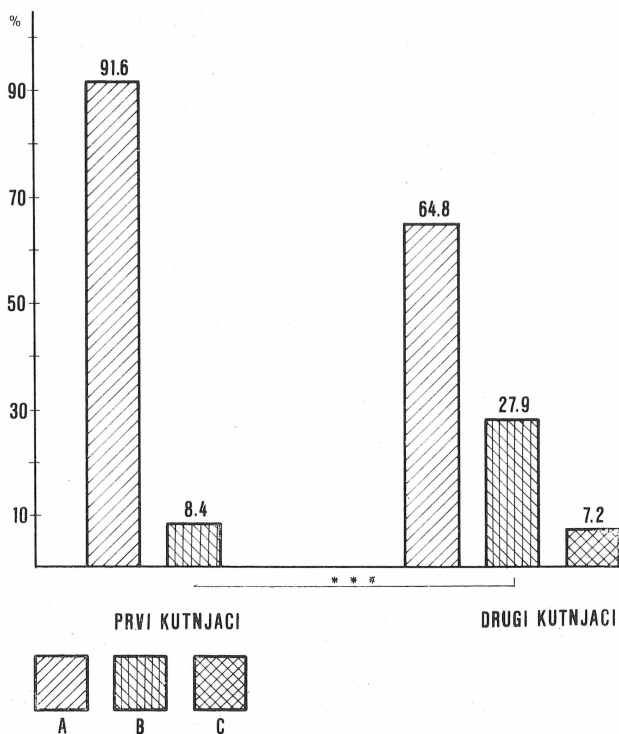
Slika 2. Shematski prikaz oblika krova furkacije

Prema obliku forniksa furkacije zubi su podijeljeni u četiri skupine: s ravnim, konkavnim i konveksnim fornixsom te u skupinu s interradikalnim grebenom odnosno mostićem (Sl. 2).

Za ispitivanje značajnosti razlika primijenjen je  $\chi^2$  test.

## REZULTATI

Od ukupnog broja (537) kutnjaka široko razmaknuti korjenovi ustanovljeni su u 91.6% prvih i 64.8% drugih donjih kutnjaka. Blisko položeni korjenovi nađeni su u 8.4% prvih i 27.9% drugih donjih kutnjaka što je statistički značajna razlika ( $P < 0.001$ ). Srašteni korjenovi nađeni su u 7.2% drugih donjih kutnjaka. Sraštenje korjenova kod prvih donjih kutnjaka nismo ustanovili (Sl. 3).



Slika 3. Učestalost pojedinih oblika odnosa korjenova u prvih i drugih kutnjaka;

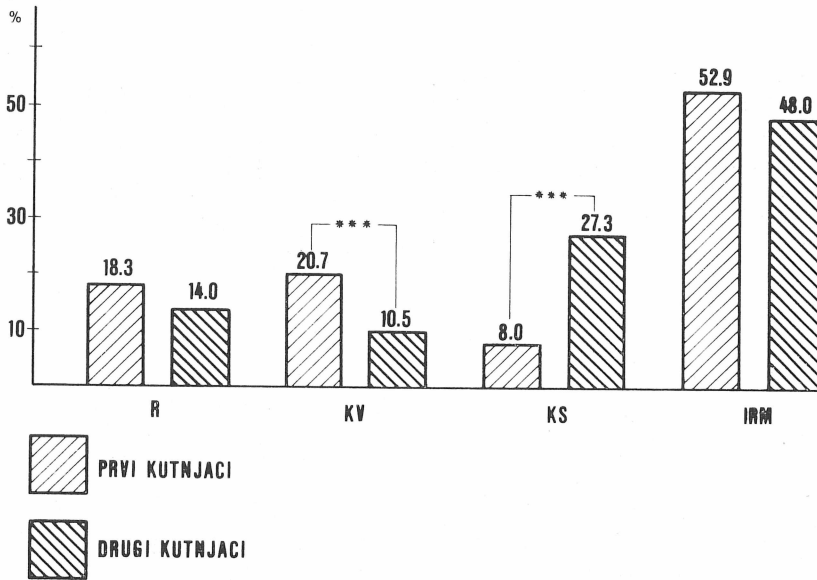
A široko razmaknuti korjenovi

B blisko razmaknuti korjenovi

C srašteni korjenovi

\*\*\*  $P < 0.001$

Ravni forniks furkacije zastupljen je u 18.3% prvih i 14.0% drugih kutnjaka. Konkavni oblik javlja se u 20.7% prvih i 10.5% drugih kutnjaka što je statistički značajna razlika ( $P < 0.001$ ). Nasuprot tome, konveksan forniks furkacije nađen je u 8.0% prvih i 27.3% drugih kutnjaka ( $P < 0.001$ ) (Sl. 4).



Slika 4. Učestalost pojedinih oblika krova furkacije u odnosu na ukupan broj pregledanih kutnjaka;

R ravni

KV konkavni

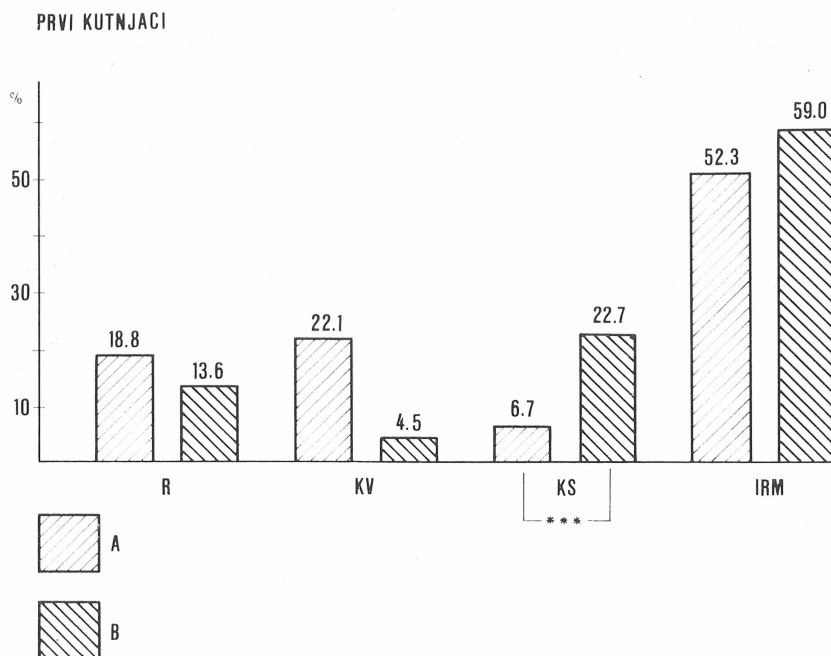
KS konveksni

IRM interradičularni mostići

\*\*\*  $P < 0.001$

Interradičularni greben zastupljen je u vrlo visokom postotku i prvih i drugih donjih kutnjaka (52.9% i 48.0%) (Sl. 4).

Posebno je ispitivana učestalost pojedinih oblika furkacija prema širini međukorjenskog prostora i to posebno za prvi i drugi kutnjak. Iz slika 5 i 6 uočljivo je da je konkavni oblik forniksa furkacije učestaliji u zuba sa široko razmaknutim korjenovima i to više u prvih kutnjaka. Konveksni oblik forniksa učestaliji je statistički značajno ( $P < 0.001$ ) u zuba s blisko položenim korjenovima i u prvih i drugih trajnih kutnjaka (Sl. 5 i 6). Širina međukorjenskog prostora čini se nije utjecala na učestalost pojavljivanja interradičularnih mostića bez obzira na tip kutnjaka.



Slika 5. Učestalost pojedinih oblika krova furkacije u odnosu na meĝukorjenske odnose kod prvog kutnjaka;

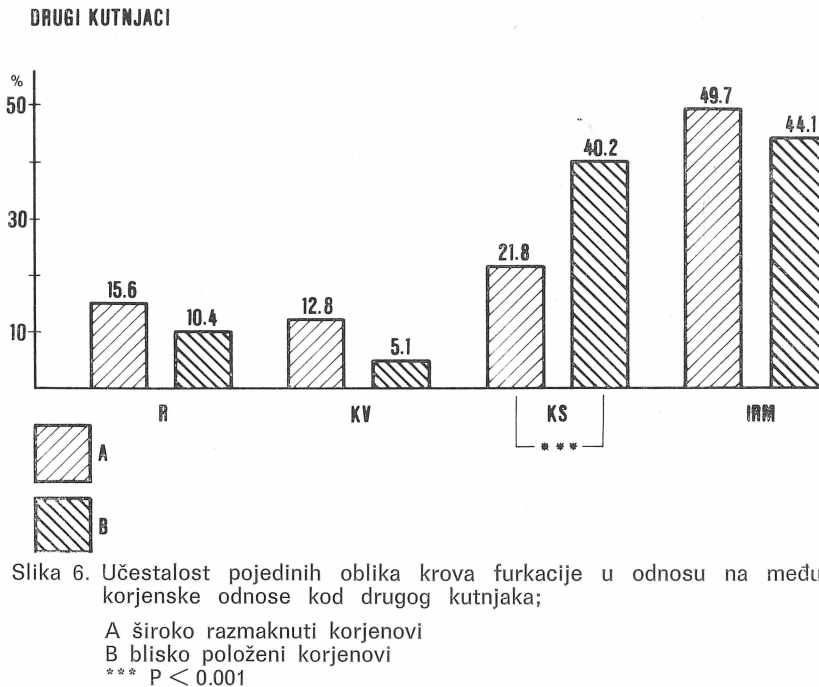
A široko razmaknuti korjenovi

B blisko položeni korjenovi

\*\*\* P < 0.001

## RASPRAVA

Rezultati ovog istraĝivanja ukazuju na sloŝenost i varijabilnost morfoloĝije korjenova i meĝukorjenskog prostora donjih kutnjaka ŝto kliniĝki ima veliku vaŝnost u parodontoloŝkoj i endodontskoj terapiji. Iako donji trajni kutnjaci najĉeŝće imaju dva korijena uoĉljivo je da drugi kutnjaci imaju sraŝtene korjenove u 7.2% sluĉajeva. Sraŝtene korjenove nismo našli u prvih kutnjaka ŝto je u skladu s nalazima drugih autora (10, 11). Budući da endodontski prostor slijedi vanjski oblik korijena takvih zubi, moŝe se oĉekivati i specifiĝni oblik endodontskog prostora koji podsjeća na veliko slovo »C« (4). Učestalost zubi s blisko poloŝenim korjenovima mnogo je ĉeŝća u drugim kutnjaka ŝto sve ukazuje na veću varijabilnost odnosa korjenova u drugim kutnjaka. Ti nalazi su u skladu s Butler-Dahlbergovom teorijom »razvojnih polja« prema kojoj drugi kutnjaci pripadaju u genetski nestabilnu skupinu zubi.



Slika 6. Učestalost pojedinih oblika krova furkacije u odnosu na međukorjenske odnose kod drugog kutnjaka;

A široko razmaknuti korjenovi

B blisko položeni korjenovi

\*\*\*  $P < 0.001$

Blisko položeni korjenovi znatno otežavaju parodontnu instrumentaciju. Matia i sur. (9) ističu da je u području uskog prostora furkacije veoma teško odstraniti oboljelu površinu korijena zuba, posebno s ručnim instrumentima. Širina vrška kirete najčešće je između 0,8—1,06 mm i u slučaju kada je prostor uži od toga kiretu nije moguće upotrijebiti. Forniks furkacije pokazivao je veliku varijabilnost obzirom na tip kutnjaka. Dok je učestalost ravnog forniksa furkacije bila slična u oba kutnjaka, konkavni oblik je bio dvostruko češći u prvih, a konveksni u drugih kutnjaka. Matia i sur. (9) su analizirali zajedno prve i druge kutnjake i našli 48% zubi s ravnim fornksom furkacije, 34% s konveksnim i 18% s konkavnim oblikom. Obzirom na mali uzorak od 80 ispitivanih kutnjaka, a i na to da nisu promatrali odvojeno prve i druge kutnjake teško je usporediti rezultate s našim. U najvećem broju kutnjaka nađeni su interradikalarni mostići i to u podjednakom postotku (50%) u oba kutnjaka dok ih je Everett našao u nešto većem postotku (73%) (12).

Mostići su histološki građeni uglavnom od cementa i često tvore niše u kojima se nakuplja plak ako postoji parodontni džep (1).

Ovo istraživanje ukazuje da je za parodontološko i endodontsko liječenje donjih kutnjaka neophodno detaljno poznavanje morfologije ovih područja kako bi se mogle predvidjeti moguće morfološke varijacije i primijeniti adekvatna instrumentacija.

## MORPHOLOGICAL CHARACTERISTICS OF INTERRADICULAR SPACE OF THE FIRST AND SECOND LOWER PERMANENT MOLARS

## Summary

In this study, 537 extracted molars (261 first and 276 second molars) with well developed roots were examined to assess the width of the interradicular space and the shape of the furcation vault.

The roots were set widely apart in 91.6% of the first and 64.8% of the second permanent molars, while the roots set closely together were observed in 8.4% and 27.9% of the first and second molars, respectively. Fuseg roots were found in second molars only, in 7.2% of cases.

A flat furcation fornix was detected in 18.3% of the first and 14.0% of the second molars, whereas a convex shape was observed in 20.7% of the first and 10.5% of the second molars, respectively ( $P < 0.001$ ).

A convex shape of furcation was found in 8.0% of the first and 27.3% of the second molars, respectively ( $P < 0.001$ ). Interradicular ridge was present in a very high percentage (52.9% of the first and 48.0% of the second molars). A concave shape of furcation fornix was statistically more frequent in molars with closely set roots for the first and second permanent molars ( $P < 0.001$ ). It seemed that the width of the interradicular space had no influence on the prevalence of interradicular bridges, regardless of type of molars involved.

**Key words:** morphology, interradicular space, lower molars

## Literatura

1. NEWELL D H. Current Status of the Management of Teeth with Furcation Invasions. *J Periodontol* 1981; 52: 559—568.
2. GHER M W, VERNINO A R. Root morphology — clinical significance in pathogenesis and treatment of periodontal disease. *J Am Dent Ass* 1980; 101: 627—633.
3. ŠUTALO J, CIGLAR I, NJEMIROVSKIJ V. Učestalost caklinskih perli u našoj populaciji. *Acta Stomatol Croat* 1986; 20:123—129.
4. ŠUTALO J, CIGLAR I, STANIČIĆ T. Specifičnosti endodontskog sustava kod stapanja korjenova donjeg trajnog kutnjaka. *Acta Stomatol Croat* 1987; 21:107—114.
5. MASTERS D H, HOSKINS S W. Projection of Cervical Enamel into Molar Furcations. *J Periodontol* 1963; 35: 49—53.
6. GREWE J M, MESKIN L H, MILLER T. Cervical Enamel Projections: Prevalence, Location and Extent; with Associated Periodontal Implications. *J Periodontol* 1965; 36:460—465.
7. SCHRÖDER H E, SCHERLE W F. Warum die Furkation menschlicher Zähne so unvorehrsehbar bizarr gestaltet ist. *Schweiz Monatsschr Zahnmed* 1987; 97:1495—1508.
8. HOLTON W L, HANCOCK E B, PELLEU G B. Prevalence and Distribution of Attached Cementicles on Human Root Surfaces. *J Periodontol* 1986; 57: 321—324.
9. MATIA J I, BISSADA N F, MAYBURY J E, RICCHETTI P. Efficiency of Scaling of the Molar Furcation Area with and without Surgical Access. *Int J Period Rest Dent* 1986; 6:25—35.
10. BAČIĆ M. Učestalost sraštanja korjenova trajnih molara. *Acta Stomatol Croat* 1984; 18:111—118.
11. NAJŽAR-FLEGER D, ŠUTALO J. Morfološke varijabilnosti korjenova prvog i drugog donjeg kutnjaka. *Acta Stomatol Croat* 1984; 18:203—209.
12. EVERETT F G, JUMP E B, HOLDER T D, WILLIAMS G C. The intermediate bifurcational ridge: A study of the morphology of the bifurcation of the lower first molar. *J Dent Res* 1958; 37:162—169.