

ELEKTRONSKO-MIKROSKOPSKI NALAZI NA CELULARNOM CEMENTU HUMANIH ZUBA S KRONIČNIM PERIAPEKSNIM PROCESOM

Tonči Staničić, Marijan Tudja, Jakša Grgurević

Zavod za dentalnu patologiju Stomatološkog fakulteta, Zagreb

RO Centar za istraživanje i razvoj Chromos, Zagreb

Zavod za oralnu kirurgiju Stomatološkog fakulteta, Zagreb

Primljeno 10. 2. 1986.

Sažetak

Celularni cement ima važno mjesto u patologiji kroničnih periapexnih patoza, ali i u procesu reparacije i ozdravljenja nakon endodontskog liječenja. Apikotomijama je prikupljeno 16 apeksa korijena humanih zuba s rendgenološki dijagnosticiranim kroničnim periapexnim procesima. Nakon pripreme, uzorci su promatrani pod elektronskim mikroskopom (SEM). Rezultati su pokazali vrlo heterogenu sliku resorptivnih promjena na površini celularnog cementa, koje se nisu mogle dovesti u korelaciju sa spolom, životnom dobi pacijenata ili s veličinom periapexnog procesa. Značajan je bio nalaz malih humaka ili kuglica unutar pojedinih resorpcijskih lakuna. Radi se o mineralnim nakupinama, koje pokazuju tendenciju spajanja, a interpretirali smo ih kao odlaganja nove mineralne supstancije u resorbirano područje i pokušaj ozdravljenja.

Ključne riječi: apeks, celularni cement, resorpcija

UVOD


Patologija oboljenja pulpe i periapexnog područja sveobuhvatno je razmatrana i istraživana s pato-histološkog, mikrobiološkog, imunološkog, histo- i cito-kemijskog gledišta i može se reći da gotovo i ne postoje u tom području veće nepoznanice. Isto tako su i razvojne, histo-morfološke i fiziološke karakteristike cementa zuba rasvijetljene mnogim studijama, dajući im većinom obilježje krajnje definiranosti. Međutim, dok je o patologiji acelularnog cementa, kao trajnom području interesa parodontologije, pisano mnogo i s različitih gledišta, o celularnom cementu, koji prekriva apeksnu trećinu korijena i na najneposredniji je način uključen u sve periapexne patoze, postoji vrlo skromna literatura koja ne daje odgovor na cijeli niz nepoznanica. Postoje brojne nejasnoće o aktivaciji i mehanizmima resorpcije na površini celularnog cementa uključenog u razvoj kroničnog granulomatoznog periapexnog parodontitisa i događanjima unutar samog cementa za vrijeme tog procesa. Također, ništa jasniji nije ni in-

termitentni karakter tih resorpcija, kao ni reparacija i eventualno ozdravljenje cementa nakon završene endodontske terapije.

Svrha našeg istraživanja je bila da ispitamo morfološke promjene celularnog cementa kod zuba s kroničnim periapexnim granulomatoznim procesima i nađemo eventualne znakove reparacije i pokušaje prema ozdravljenju cementa.

MATERIJAL I METODE


Promatrani su apikotomirani vršci korijenova jednokorijenskih zuba s prethodno rendgenološki dijagnosticiranim kroničnim periapexnim patozama. Ukupno je bilo 16 uzoraka, prikupljenih u pacijenata oba spola u životnoj dobi od 21 do 46 godina. Nakon operativnog zahvata, vršci korijena su stavljeni u 10%-tni formalin na 21 dan, zatim isprani mlazom tekuće vode i stavljeni u 5%-tnu otopinu natrijevog hipoklorita (NaOCl). Poslije ponovnog ispiranja mlazom tekuće vode, pohranjeni su u fiziološku otopinu. Neposredno prije promatranja, uzorci su dehidrirani unošenjem u različite koncentracije etilnog alkohola sve do apsolutnog alkohola. Uzorci su zatim fiksirani na nosače i napareni u aparatu tipa S 150 Sputter Coater-Edwards u vakuumu slojem zlata debljine 10—15 nm. Uslijedilo je promatranje tehnikom refleksijske elektromikroskopije aparatom Stereoscan Cambridge 600 i fotografiranje.



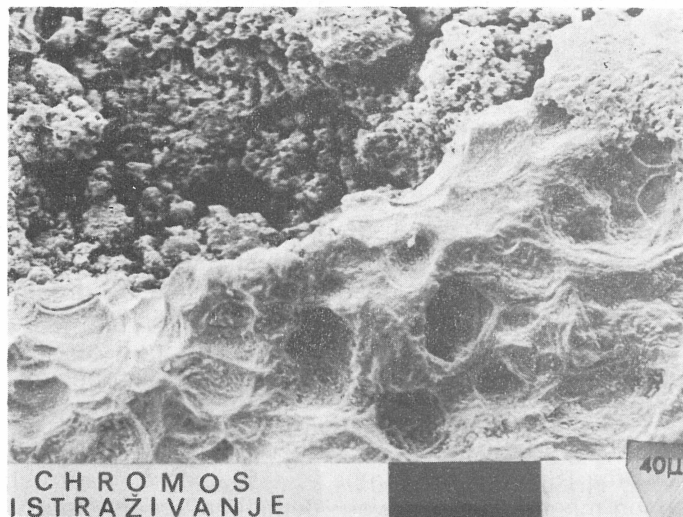
Slika 1. Apeks zuba s opsežnim resorptivnim procesom, označen strelicom. (Povećanje 20 X)

REZULTATI

Rezultati dobiveni elektronsko-mikroskopskim promatranjem uzoraka daju vrlo heterogenu sliku morfoloških promjena na površini celularnog cementa. Nismo ustanovili nikakve pozitivne korelacije između resorptivnih promjena s jedne strane i spola, životne dobi, veličine granuloma s druge strane. Morfološku različitost, koja svaki slučaj čini drugačijim, prije



Slika 2. Veće povećanje istog uzorka. U sredini se vidi materijal kojim je ispunjen korijenski kanal. (Povećanje \times)

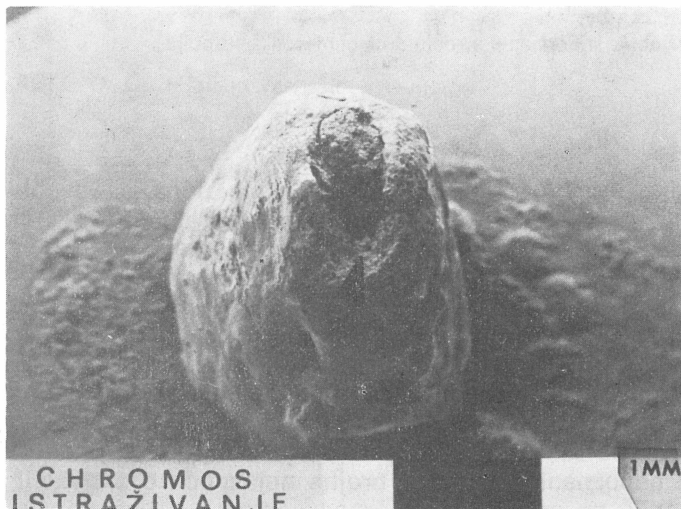


termitentni karakter tih resorpcija, kao ni reparacija i eventualno ozdravljenje cementa nakon završene endodontske terapije.

Svrha našeg istraživanja je bila da ispitamo morfološke promjene celularnog cementa kod zuba s kroničnim periapeksnim granulomatoznim procesima i nađemo eventualne znakove reparacije i pokušaje prema ozdravljenju cementa.

MATERIJAL I METODE


Promatrani su apikotomirani vršci korijenova jednokorijenskih zuba s prethodno rendgenološki dijagnosticiranim kroničnim periapeksnim patozama. Ukupno je bilo 16 uzoraka, prikupljenih u pacijenata oba spola u životnoj dobi od 21 do 46 godina. Nakon operativnog zahvata, vršci korijena su stavljeni u 10%-tni formalin na 21 dan, zatim isprani mlazom tekuće vode i stavljeni u 5%-tnu otopinu natrijevog hipoklorita (NaOCl). Poslije ponovnog ispiranja mlazom tekuće vode, pohranjeni su u fiziološku otopinu. Neposredno prije promatranja, uzorci su dehidrirani unošenjem u različite koncentracije etilnog alkohola sve do apsolutnog alkohola. Uzorci su zatim fiksirani na nosače i napareni u aparatu tipa S 150 Sputter Coater-Edwards u vakuumu slojem zlata debljine 10—15 nm. Uslijedilo je promatranje tehnikom refleksijske elektromikroskopije aparatom Stereoscan Cambridge 600 i fotografiranje.



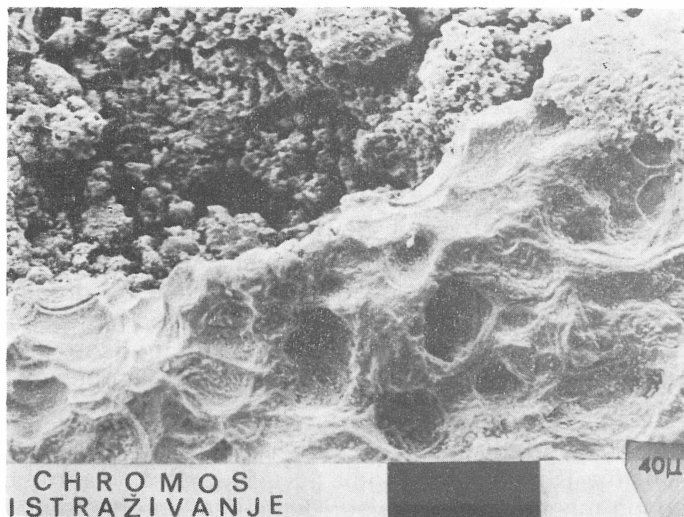
Slika 1. Apeks zuba s opsežnim resorptivnim procesom, označen strelicom. (Povećanje 20 X)

REZULTATI

Rezultati dobiveni elektronsko-mikroskopskim promatranjem uzoraka daju vrlo heterogenu sliku morfoloških promjena na površini celularnog cementa. Nismo ustanovili nikakve pozitivne korelacije između resorptivnih promjena s jedne strane i spola, životne dobi, veličine granuloma s druge strane. Morfološku različitost, koja svaki slučaj čini drugačijim, prije



Slika 2. Veće povećanje istog uzorka. U sredini se vidi materijal kojim je ispunjen korijenski kanal. (Povećanje \times)




termitentni karakter tih resorpcija, kao ni reparacija i eventualno ozdravljenje cementa nakon završene endodontske terapije.

Svrha našeg istraživanja je bila da ispitamo morfološke promjene celularnog cementa kod zuba s kroničnim periapeksnim granulomatoznim procesima i nađemo eventualne znakove reparacije i pokušaje prema ozdravljenju cementa.

MATERIJAL I METODE


Promatrani su apikotomirani vršci korijenova jednokorijenskih zuba s prethodno rendgenološki dijagnosticiranim kroničnim periapeksnim patozama. Ukupno je bilo 16 uzoraka, prikupljenih u pacijenata oba spola u životnoj dobi od 21 do 46 godina. Nakon operativnog zahvata, vršci korijena su stavljeni u 10%-tni formalin na 21 dan, zatim isprani mlazom tekuće vode i stavljeni u 5%-tnu otopinu natrijevog hipoklorita (NaOCl). Poslije ponovnog ispiranja mlazom tekuće vode, pohranjeni su u fiziološku otopinu. Neposredno prije promatranja, uzorci su dehidrirani unošenjem u različite koncentracije etilnog alkohola sve do apsolutnog alkohola. Uzorci su zatim fiksirani na nosače i napareni u aparatu tipa S 150 Sputter Coater-Edwards u vakuumu slojem zlata debljine 10—15 nm. Uslijedilo je promatranje tehnikom refleksijske elektromikroskopije aparatom Stereoscan Cambridge 600 i fotografiranje.



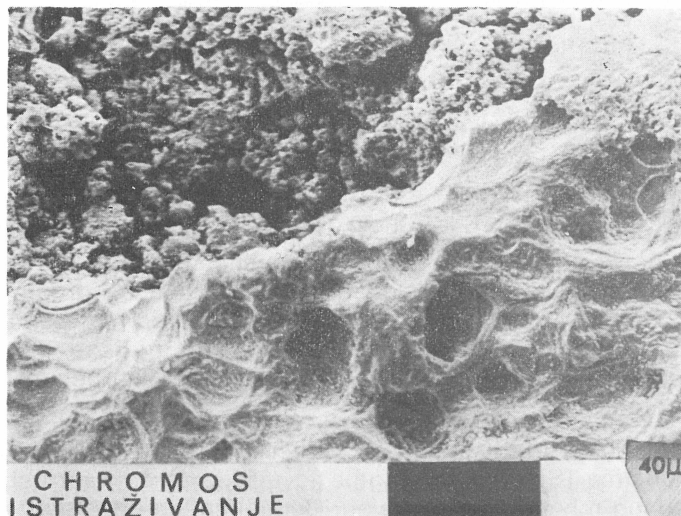
Slika 1. Apeks zuba s opsežnim resorptivnim procesom, označen strelicom. (Povećanje 20 X)

REZULTATI

Rezultati dobiveni elektronsko-mikroskopskim promatranjem uzoraka daju vrlo heterogenu sliku morfoloških promjena na površini celularnog cementa. Nismo ustanovili nikakve pozitivne korelacije između resorptivnih promjena s jedne strane i spola, životne dobi, veličine granuloma s druge strane. Morfološku različitost, koja svaki slučaj čini drugačijim, prije

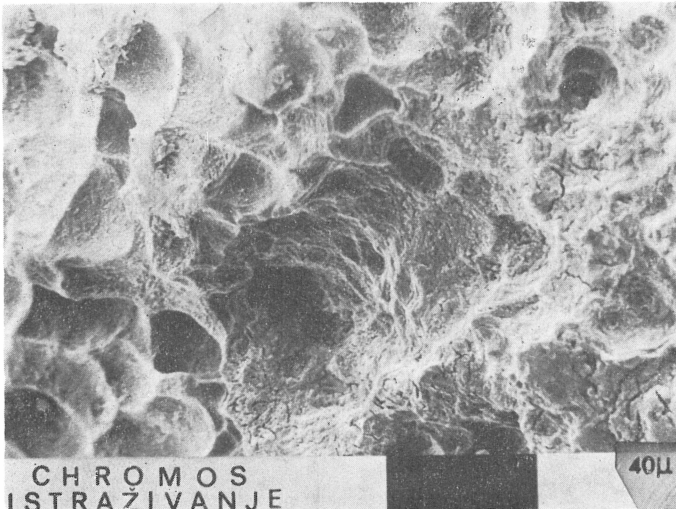


Slika 2. Veće povećanje istog uzorka. U sredini se vidi materijal kojim je ispunjen korijenski kanal. (Povećanje \times)



možemo pripisati općem zdravstvenom statusu osobe od koje je uzet uzorak, zatim imunološkim faktorima, virulenciji bakterija u samom granulomu, enzimatskoj aktivnosti u tom području, vremenskom trajanju kroničnog procesa i, naravno, građi i stupnju mineralizacije samog celularnog cementa. Zbog toga nađene promjene nije bilo moguće svesti na neke zajedničke parametre ili izraziti brojčano ili stupnjevanjem. Za slikovnu prezentaciju u ovom radu smo odabrali neke od najmarkantnijih nalaza.

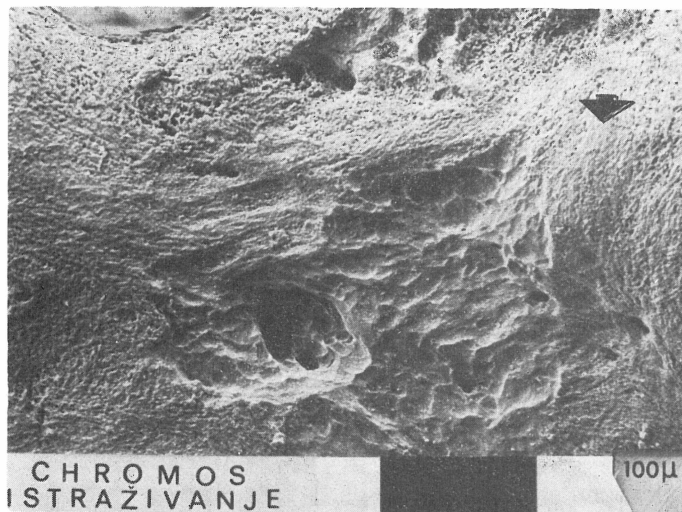
Slike 1., 2. i 3. prikazuju različita uvećanja jednog korijenskog vrška (u glavnom apikalnom otvoru se vidi sredstvo za punjenje korijenskog kanala) s tipičnom lokalizacijom, za gotovo sve uzorke, velike resorptivne površine oko glavnog apikalnog otvora.



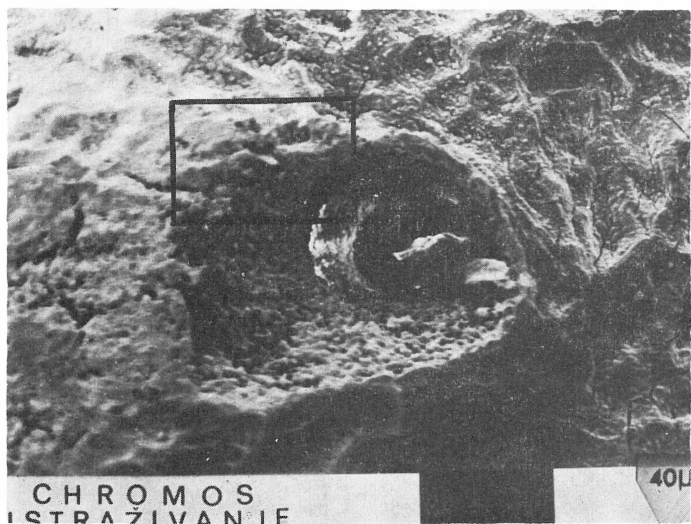
Slika 4. Brojne resorpcijske lakune, međusobno odvojene nešto uzdignutim rubovima (Povećanje 500 ×)

Povećanje istog područja od oko 500 X (Slike 3. i 4.) pokazuje brojne resorpcijske lakune. Inače su te lakune, najčešće veličine 15—30 mikrometara u promjeru, rijetko raspoređene pojedinačno, nego u većim ili manjim skupinama, ali relativno oštro ograničene jedne od drugih nešto uzdignutijim rubovima. Susjedna područja zdravog celularnog cementa imaju karakterističan »zrnat« ili »šljunkast« izgled, koji potječe od malih mineraliziranih uzvišenja — mjesta hvatišta pojedinih Sharpey-evih snopova vlakana za cement (Slika 5.).

Također je karakterističan i nalaz različite morfologije cementa uokolo akcesornih kanalića (Slike 6. i 7.), gdje je više zrnast, »rastresit«, za razliku od susjednog mnogo kompaktnijeg i jednoličnijeg cementa.

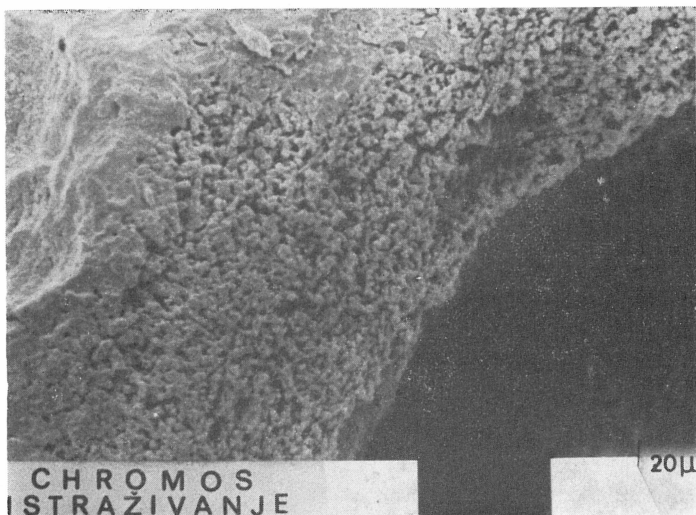


Slika 5. Zdravi, »zrnati« cement (zonačen strelicom), koji okružuje relativno veliku resorbiranu površinu (Povećanje 200 ×)

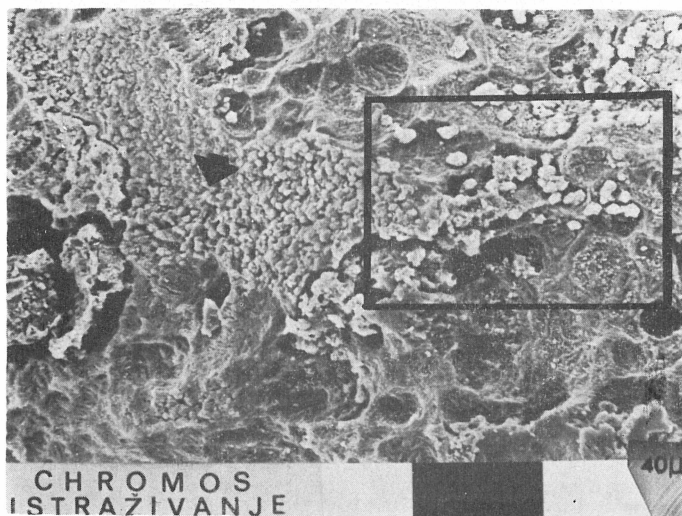


Slika 6. Morfološki drugačiji cement okružuje otvor akcesornog kanalića (Povećanje 500 ×)

No ono, što nam se čini naročito značajnim, je nalaz malih humaka ili kuglica unutar pojedinih resorpcijskih lakuna. Riječ je o mineralnim tvorbama koje pokazuju tendenciju spajanja i nešto su svijetlije od okoline (Slike 8., 9. i 10.). Interpretirali smo ih kao odlaganje nove mineralne supstancije u resorbirano područje i pokušaj ozdravljenja.



Slika 7. Uokvireni dio slike 6. pokazuje drugačiji — zrnatiji izgled cementa oko akcesornih kanalića (Povećanje 1000 ×)

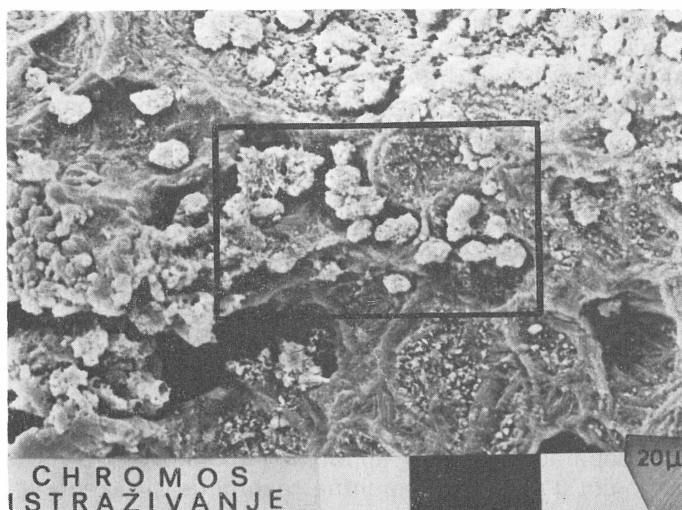

Slika 8. Resorpcijske lakune ispunjene malim svijetlim, mineralnim kuglicama. Strelicom označeno područje veće nakupine ovih kuglica. (Povećanje 500 ×)

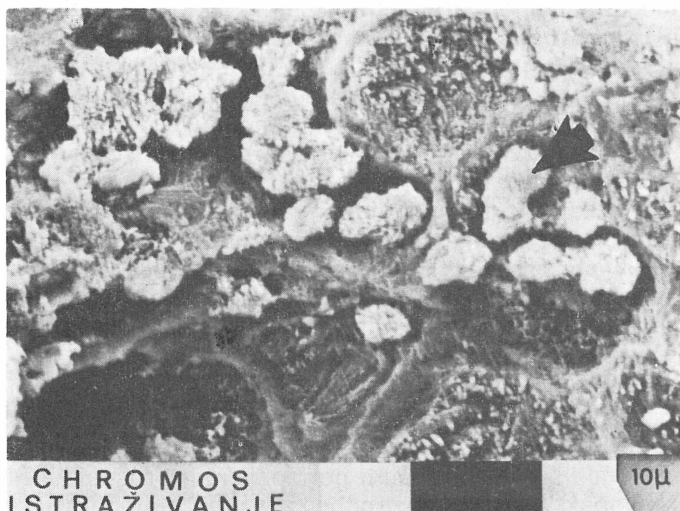
RASPRAVA

Naše zanimanje za promjene koje se događaju na celularnom cementu širenjem infekcije iz korijenskog kanala i stvaranjem kroničnog peripek-

snog upalnog oboljenja temeljeno je činjenicom da njegova reparacija i ozdravljenje bitno uvjetuju uspješnost endodontskog liječenja.



Slika 9. Veće povećanje (1000 \times) uokvirenog područja sa slike 8.



Slika 10. Uokvireni dio slike 9. Strelica označava mineralnu kuglicu ili humak (Povećanje 2000 \times).

Ako se složimo s ovom konstatacijom, onda se nužno nameće zaključak da niti jedan terapijski postupak, medikament ili materijal za punjenje korijenskog kanala u endodontskom liječenju ne smije biti agresivan,

što znači da ne sadrži toksične sastojke, jer bi to ugrozilo vitalitet i reparatorne sposobnosti celularnog cementa, odnosno cementoblasta. Ali, ne manje važan zahtjev, koji vodi uspješnom ozdravljenju kod konzervativnog pristupa u liječenju kroničnih periapeksnih patoza, je hermetičko punjenje korijenskog kanala do internog otvora na apeksu, što u potpunosti ne omogućuje niti jedan poznati komercijalni preparat. Ipak i adekvatno punjenje s postojećim materijalima daje dobre izgleda na uspjeh liječenja, iako znači samo početni porak k potpunom ozdravljenju. Daljnji tok ozdravljenja izmiče kontroli terapeuta i zavisi od brojnih sistemskih i lokalnih faktora, a ujedno na toj točki započinju, za nas, brojne nepoznanice.

Kao što Andreasen (1973) napominje — čini se da nema ni jednog kliničkog faktora povezanog s reparacijom cementa. Sam resorptivni proces nije nužno patološka promjena, jer se, izmjenjujući se s apozicijom nove cementne supstancije, javlja na svim zubima cijelog života i u okolnostima potpunog zdravlja zuba kao oblik prilagodbe stalnim mijenama u žvačnom aparatu i možda bi je mogli nazvati fiziološkom ili funkcijskom resorpcijom. U slučajevima kakvi su naši promatrani uzorci, sasvim je sigurno da se radi o patološkoj promjeni koja može, ne dođe li do njenog zaustavljanja i reparacije novom supstancijom, dovesti do gubitka zuba. Poznati su sudionici u procesu cementne resorpcije ali i reparacije, — sam celularni cement, cementoklasti i cementoblasti, ali je za sam mehanizam resorpcije ponuđeno nekoliko teorija, od kojih ni jedna ne daje potpun odgovor. Teorija konverzije (Toto i Magon, 1966) tumači da kod kiselog pH, nastalog akumulacijom mliječne kiseline koju su proizvele prisutne bakterije, dolazi do transformacije mezenhimnih stanica u cementoklaste ili cementoblaste. Druge dvije teorije se oslanjaju na djelovanje enzima kolagenaze i kisele hidrolaze (Seltzer, 1971) koji se oslobađaju u upalnom području depolimerizirajući osnovnu supstanciju, odnosno kolagen celularnog cementa. Međutim, za vrijeme resorpcije se osnovna supstancija i precipitirane soli odstranjuju, kako se čini, simultano. Za način kako se odstranjuju mineralne komponente nema pravog objašnjenja, osim da se vjerojatno radi o stvaranju helacijskih spojeva. Još jedno objašnjenje je ponudio Goldhaber (1966), koji ji utvrdio da pojačanu resorpciju mineraliziranih tkiva mogu izazvati i visoke koncentracije kisika u sistemu, ali i povećana koncentracija paratiroidnog ekstrakta, vitamina A i D, te heparina.

Ipak se postavlja pitanje zašto uobičajeni endodontski postupak češće ne dovodi do resorpcije korijena. Već i površan pregled kliničkih slučajeva, kontrolom njihovih rendgenograma daje kontroverzne podatke. Brojni zubi čak i s višegodišnjim kroničnim periapeksnim procesima ne pokazuju, barem, makroskopski vidljive resorpcije, a nakon endodontske obrade dolazi do uspješnog zaliječenja. Naprotiv, često opsegom relativno male periapeksne patoze rezultiraju opsežnim resorpcijama, najprije cementa a zatim i cijelog korijena. Isto tako, brojni, na izgled endodontski dobro liječeni zubi budu izgubljeni jer se nastavlja resorptivni proces. Često smo svjedoci i obrnute situacije da nedovoljno ispunjeni korijeni ne pokazuju nikakve znakove periapeksnih upalnih promjena niti resorpcija.

Moguće rješenje nudi otkriće Hortona i sur. (1978), koji su u slabo prokrvavljenim tkivima hrskavice, stjenke krvnih žila i cementu i dentinu zuba pronašli inhibitor proteolitske aktivnosti, niske molekularne težine. Ekstrakti iz hrskavice s ovim inhibitorom suprimiraju endotelni rast i inhibiraju resorpciju kosti in vitro. Ovaj inhibitor proteaze nazvan je **anti-invazijski faktor** (AIF). Na taj bi način mogli objasniti očuvanje integriteta korijena prisutnošću ovog faktora, odnosno napredovanjem resorptivnog procesa njegovim manjkom ili smanjenom koncentracijom istog u cementu zuba. Također istraživanje Andreasena (1973) dovodi reparaciju cementa u vezu s ponovnim formiranjem funkcijskih parodontnih vlakana, u čemu ima logike, jer je primarna uloga cementa da usidri parodontna vlakna. Novije istraživanje istog autora (Andreasen, 1985) pripisuje cementu određeni izolacijski kapacitet od prodora bakterija i njihovih produkata u parodont, ali nakon što je prekoračen taj kapacitet i stradao je sam cement, gubi se mogućnost reparacije i ozdravljenja, pa proces resorpcije uzima maha.

Gledano na temelju gornjih otkrića, čini nam se i naš nalaz mineralnih humaka ili kuglica u pojedinim resorpcijskim lakunama logičnim i objašnjivim pokušajem i početkom procesa ozdravljenja, iako su promatrani uzorci bili endodontski neliječeni zubi.

Literatura

- ANDREASEN JO. Cementum repair after apicoectomy in human. *Acta Odontol Scand* 1973; 31:211.
- ANDREASEN JO. External root resorption: its implication in dental traumatology, paedodontics, periodontics, orthodontics and endodontics. *Int Endod J* 1985; 18:109.
- GOLDHABER P. Remodelling of bone in tissue culture. *J Dent Res* 1966; 45:490.
- HAMMARSTRÖM L. LINDSKOG S. General morphological aspects of resorption of teeth and alveolar bone. *Int Endod J* 1985; 18:93.
- HORTON JE. WEZEMAN FH. KUETTNER KE. Inhibition of bone resorption in vitro by cartilage-derived anti-collagenase factor. *Science* 1978; 199:1342.
- MORSE DR. Immunological aspects of pulpal-periapical diseases: A review. *Oral Surg* 1977; 43:436.
- MORSE DR. ESPOSITO JV. PIKE C. A radiographic evaluation of the periapical status of teeth treated by gutta-percha-eucapercha endodontic method: A one-year follow-up study of 458 root canals. *Oral Surg* 1983; 55:607.
- van MULLEN PJ. SIMON M. LAMERS AC. Hard-tissue resorption and deposition after endodontic instrumentation. *Oral Surg* 1980; 49:544.
- PINDBORG JJ. Pathology of the dental hard tissues. Munksgaard Copenhagen 1970.
- RUBEN M. SHAPIRO A. An analysis of root surface changes in periodontal disease. *J Periodontol* 1978; 49:89.
- SHONFEELD SE, GREENING AB, GLICK DH. Endotoxic activity in periapical lesions. *Oral Surg* 1982; 53:82.
- SELVIG KA. The fine structure of human cementum. *Acta Odontol Scand* 1965; 23:423.
- SELTZER S. Endodontology. Mc Graw-Hill Inc New York 1971.
- SIMON JHS. YONEMOTO GS. BAKLAND LK. Comparison of cellular cementum in normal and diseased teeth — a scanning electron microscopic study. *J Endod* 1981; 7:370.
- SIMON M. van MULLEN PJ. LAMERS AC. Hard-tissue resorption and deposition after preparation and disinfection of the root canal. *Oral Surg* 1983; 56:421.
- TORABINEJAD M. KETTERING JD. Detection of immune complexes in human dental periapical lesions anticomplement immunofluorescence techniques. *Oral Surg* 1979; 49:256.
- TOTO PD. MAGON JJ. Histogenesis of osteoclasts. *J Dent Res* 1966; 45:225—231

ELECTRONIC-MICROSCOPIC FINDINGS ON THE CELLULAR CEMENTUM OF HUMAN TEETH WITH A CHRONIC PERIAPICAL PROCESS

Summary

Cellular cementum plays an important role in both the pathology of chronic periapical pathoses and the process of repair and recovery following endodontic treatment. Sixteen apices of the root of human teeth roentgenologically diagnosed chronic periapical processes were collected by apicotomies. After preparation, the specimens were observed under the electron microscope (SEM). The results obtained revealed very heterogenous resorptive alterations on the surface of cellular cementum which could not be correlated with either sex and age of a patient or the size of the periapical process. The finding of small hillocks or globules within particular resorptive lacunae was considered significant. These consisted of mineral layers showing a tendency of coupling and were interpreted as depositions of a new mineral substance into the resorptive area and as an attempt to achieve recovery.

Key words: Apex, cellular cementum, resorption

Kolege,

uplatom članarine Zboru liječnika Hrvatske pretplaćeni ste na časopis **ACTA STOMATOLOGICA CROATICA.**

Uplate na žiro-račun br. 30105-678-12157, Zagrebačka banka, s naznakom za Acta Stom Croat

Uredništvo