

## KLINIČKO I RADIOGRAFSKO ISPITIVANJE TEMPOROMANDIBULARNIH ZGLOBOVA

**Boris Klaić, Krešimir Kraljević i Davorin Kovačević**

Dom zdravlja Novska

Zavod za mobilnu protetiku, Stomatološki Fakultet, Sveučilište u Zagrebu

Zavod za radiologiju, Klinička bolnica »Dr M. Stojanović«, Zagreb

Primljeno 19. 3. 1986.

### Sažetak

Simptomi disfunkcije mandibule su česti, a najčešće se pripisuju promjenama u temporomandibularnim zglobovima. Izbor načina liječenja u velikoj mjeri ovisi o točnoj dijagnozi. Radiografska pretraga zgloba sastavni je dio dijagnostičkog postupka. Cilj istraživanja je usporedna analiza kliničkog nalaza na rendgenskim nalazom kinetike čeljusnih zglobova. U istraživanju je primjenjena metoda videoradiografije. Ispitivanje je izvršeno na uzorku od 51 ispitanika. Simptom škljocanja utvrđen je u deset ispitanika, a šesnaest ispitanika navelo je u anamnezi pucketanje u zglobovima. Jak ventralni pomak lijevog kondila pri otvaranju usta utvrđen je u 29% ispitanika, a jak ventralni pomak desnog kondila u 16% ispitanika. Pri propulziji je primjećena ograničena kretanja kondila. U više ispitanika pri kretanjama je uočen trzaj i trenje kondila. Pri maksimalnom otvaranju usta kondili su često prelazili tuberculum articulare.

**Ključne riječi:** temporomandibularni zglobovi, disfunkcija, videoradiografija.

### UVOD

Disfunkcija stomatognatog sustava obuhvaća svaku pojavu disharmonije koja se javlja u funkcijskim odnosima zubi i njihovih potpornih tkiva, čeljusti, temporomandibularnih zglobova, orofacijalnih mišića, žvačnih mišića, vaskularne i nervne opskrbljenosti tih tkiva (12). Te promjene uključuju oštećenja parodonta, temporomandibularnih zglobova i oralne mucoze. Ostale posljedice su oštećenja zubi radi hiperaktivnosti, mialgije žvačnih mišića i funkcijski poremećaji žvakanja i gutanja. Simptomi disfunkcija mandibule su česti (3, 4, 11, 13).

Ti se simptomi često pripisuju temporomandibularnim zglobovima i iz toga razloga radiografska pretraga zgloba je često uključena u dijagnostički postupak. Konvencionalna radiografija prikazuje komponente tvrdih tkiva zgloba. Najčešći znakovi i simptomi disfunkcija su bol, ograničeno otvaranje usta, zvukovi u temporomandibularnim zglobovima (škljocanje, krepitacije), poremećaji okluzije, spazam ili oštećenje mišića, rastezanje ili

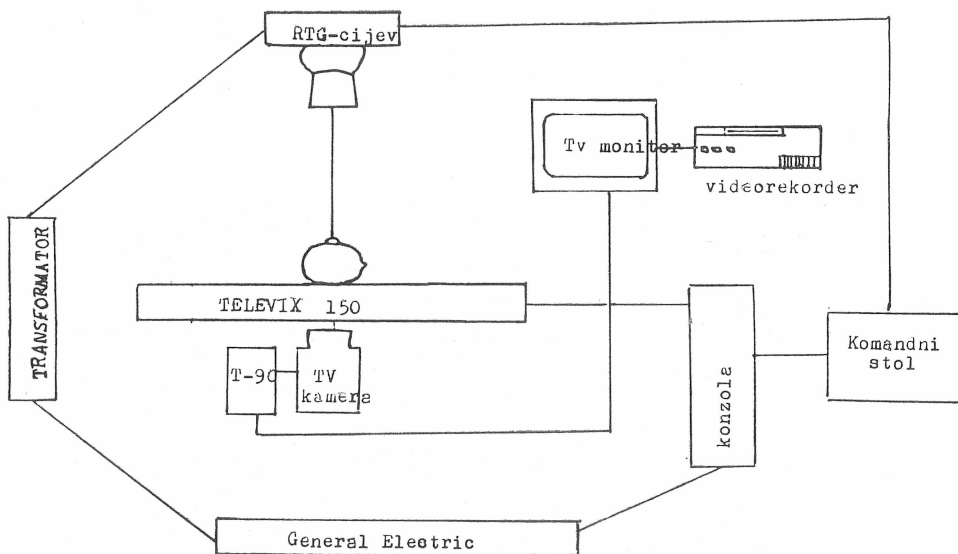
pucanje kapsule zgloba, pomicanje discus articularis, remodeliranje i artrotička oštećenja dijelova zgloba.

Važnost ispravne dijagnoze za izbor načina liječenja naglasili su Moffett (9) i Carlsson (1). Za ispravnu su dijagnozu posebno važni odnosi dijelova zgloba (kondil, fosa glenoidalis, tuberculum articulare i discus articularis).

U položaju maksimalne interkuspidacije kondili dodiruju discus articularis, a discus dodiruje stražnju kosinu tuberculum articulare i fosse glenoidalis. Za vrijeme dodirnih kliznih okluzijskih kretanja taj odnos između kondila, diskusa i stražnje kosine tuberkuluma artikulare se zadržava. Pr otvaranju usta taj se lagani klizni dodir mora zadržati. U donjem dijelu zgloba (condyl-discus) pretežno se događa rotacija sa ograničenim klizanjem. U gornjem dijelu zgloba (fossa glenoidalis-discus) discus articularis klizi zajedno sa kondilom za vrijeme otvaranja i pomiče se prema naprijed. Cilj je ovoga istraživanja usporedna analiza kliničkog nalaza sa rendgenološkim nalazom kinetike čeljusnih zglobova.

## ISPITANICI

Ispitivanje je provedeno na uzorku od 51 ispitanika (30 muških i 21 ženskih) starosne dobi od 18 do 51 godine. Uzorak se sastojao od ispitanika izabranih metodom slučajnog uzorka. Izvršen je klinički pregled svih ispitanika i uzeti podaci o eventualnim subjektivnim smetnjama u području zglobova i miofacijalne regije. Svakom je ispitaniku izvršeno rendgensko snimanje desnog i lijevog temporomandibularnog zgloba. Na taj je način



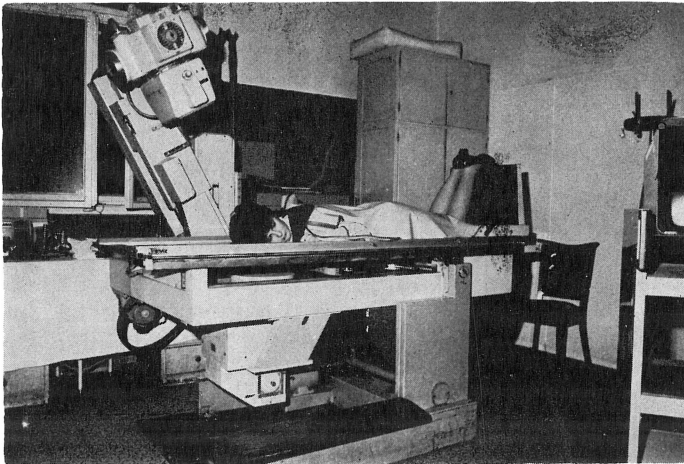
Slika 1.  
Shema sustava za snimanje

snimljeno ukupno 102 zglobova. Rendgensko snimanje je izvršeno u Zavodu za radiologiju Stomatološkog fakulteta na Odjelu za opću rendgenološku dijagnostiku I — IV Kliničke bolnice Dr M. Stojanović.

## APARATURA I METODE

Snimanje temporomandibularnih zglobova vršeno je višenamjenskim uređajem američke tvrtke General Electric (veličina fokusa 1-2 mm, kut rtg cijevi  $2 \times 20^\circ$  i  $2 \times 50^\circ$ , maksimalna snaga cijevi generatora KVp 150). Debljina sloja koji se može snimati kreće se od 0 do 220 mm. TV lanac se sastoji od Teflor 90 (pretvarač slike sa optikom), TV kamere General Electric i TV monitora (EDR do 16 MHz). Na rendgensku aparaturu priključen je videorecorder Sanyo VTC 5000 B-Pal (slika 1.).

Rendgenska aparatura omogućuje tomografsko prikazivanje sloja organa u željenoj dubini i debljini. Tomografska metoda željeni sloj organa jače ističe dok se strukture koje leže ispred ili iza izabrane ravnine snimanja gube ili potpuno brišu, a jednakomjerno se prikazuju strukture izabranog sloja. Za snimanje u ovom je istraživanju primjenjena tehnika po Schülleru (razmak focus-film je 70 cm, napon struje između 60 i 90 As). Pod takvim se uvjetima dobivaju dovoljno kontrastne snimke zglobova, kod kojih su koštani dijelovi dovoljno osvijetljeni i strukturno snimljeni. Za vrijeme snimanja ispitanik leži potrbuške glave položene prema filmu tako da je medijalna ravnina glave paralelna sa ravninom filma (slika 2). Brada ispitanika ne smije biti spuštена nego ispružena prema naprijed i odmaknuta od vratne kralježnice kako bi spojnice lateralnog kuta oka i vanjskog slušnog hodnika bila paralelna s gornjim rubom kazete. Centralna rendgen-



Slika 2.  
Položaj ispitanika za vrijeme snimanja

ska zraka nagnuta je kaudalno prema nogama za 30° i usmjerena kroz lubanju na čeljusni zglob koji priliježe uz film (3 do 4 prsta iznad ušnog otvora).

Prolazeći kroz prilježni zglob centralna zraka mora ciljati na sredinu filma. Centralna je zraka nagnuta prema tjemenu oko 30° i nešto prema zatiljku.

Prije rendgenskog snimanja uzeta je anamneza i izvršen je klinički pregled ispitanika. Na taj su način dobiveni podaci o eventualnom postojanju znakova i simptoma disfunkcije temporomandibularnih zglobova i mišića (škljocanje, pucketanje, grčevito stiskanje i škripanje, bol, otok). Izvršen je pregled i registriran status zubi ispitanika.

Priključivanjem videosustava na rendgensku aparaturu omogućena je registracija i promatranje dinamike pokreta kondila za vrijeme otvaranja usta, zatvaranja usta, propulzijske i retropulzijske kretnje mandibule. Pri tim kretnjama promatran je odnos kondila prema zglobnoj jamici i zglobnoj kvržici. Tok snimanja odvijao se na slijedeći način: rtg cijev-objekt snimanja-TV kamera-električno pojačalo-monitor-videorecorder. U toku snimanja ispitanici su bili pokriveni zaštitnom pregačom (gonade i ostali vitalni organi). Korištenjem video trake moguće je za vrijeme snimanja brzo mijenjati kontrast i gustoću slike kontrolom na TV monitoru. Podešavanjem KV i mA na određenu veličinu ispitanika se izlaže manjim dozama zračenja.

Radiografija oblika, struktura i dinamika čeljusnih zglobova procjenjivana je vizualno, a analiza se provodila bez kliničkog nalaza dobivenog u toku ispitivanja.

Statistička obrada dobivenih podataka vršena je uspoređivanjem kliničkih i videografskih nalaza.

## REZULTATI

Okluziju Angle klase I imalo je 65% ispitanika, klasu II/1 19%, klasu II/2 8% ispitanika. Sve zube prisutne u lijevim kvadrantima imalo je 49% ispitanika, a u desnim kvadrantima 51% ispitanika. Najvećem broju ispitanika nedostajala su jedan do dva zuba, a najmanjem broju tri do četiri zuba u kvadrantima. Abrazija prvog stupnja utvrđena je u 43,1% ispitanika, a grčevito stiskanje je navelo njih 39,2%. Simptom škljocanja u lijevom zglobu utvrđen je u osam ispitanika, a u desnom zglobu u dva ispitanika. Jedanaest ispitanika navelo je pucketanje u lijevom zglobu, a pet u desnom zglobu. Bol u zglobu utvrđena je u jednog ispitanika. Jak ventralni pomak lijevog kondila pri otvaranju usta utvrđen je u 29% ispitanika, a jak ventralni pomak desnog kondila u 16% ispitanika. Pri propulzijskoj kretnji u 29% slučajeva je primjećena ograničena kretnja lijevog kondila, a u 24% slučajeva ograničena kretnja desnog kondila. Primječen je trzaj i trenje kondila pri kretnjama. Lijevi kondil je u 27% slučajeva prelazio tuberculum articulare, a desni kondil u 20% slučajeva. Brz povratak kondila utvrđen je u 16% desnih i 10% lijevih zglobova.

## RASPRAVA

Analizom rezultata ovoga istraživanja nije utvrđena razlika pojavnosti znakova disfunkcije po dobi. Veza između gubitka zubi u lateralnim kvadrantima i pojave znakova disfunkcije zglobova nije se mogla sa sigurnošću utvrditi zbog relativno malog broja ispitanika s nedostatkom pojedinih zubi. Najčešći simptomi u naših ispitanika su škljocanje i pucketanje u zglobovima. Očitavanjem videografskog nalazala utvrđeno je da se simptom škljocanja javlja u ispitanika kod kojih je kretnja kondila brza, a mogao se često primijetiti i trzaj kondila. Primjenom artrografije u kombinaciji sa cinderografijom Isberg-Holm i Westesson (5) su došli do sličnih rezultata na autopsičnom materijalu. Škljocanje u temporomandibularnom zglobovima odnosi se na jasan škljocajući zvuk povezan s nepravilnom kretnjom zgloba. Škljocanje može biti povezano s bolom i zapinjanjem, simptomima koji se javljaju pri žvakanju i govoru. Škljocanje za vrijeme protruzije svrstava se s obzirom na pojavljivanje za vrijeme rane, srednje i kasne faze kretnje (2). Epidemiološka istraživanja pokazala su da se škljocanje javlja u 14—44% ispitanika (11). Rezultati ovoga istraživanja kreću se u tim granicama. Pomicanje i iskliznuće kondila i discus articularisa može rezultirati škljocanjem. Rašireno je mišljenje da m. pterygoideus lateralis vuče discus naprijed i van u odnosu na položaj kondila. U toku tih pomicanja, kao i kada discus sklizne ponovo na mjesto može se javiti škljocanje. Škljocanje za vrijeme protruzije javlja se kada kondil sklizne ispred prednjeg ruba discusa. Istraživanja odnosa komponenata zgloba i pojave simptoma disfunkcije vršili su Isberg-Holm i Ivarsson (6), Klaić (8), Isberg-Holm i Westesson (7).

Na bazi dosadašnjih istraživanja može se tvrditi da je simptom škljocanja povezan s lošom koordinacijom kretnji kondila i discusa. Kondil često preskače discus za vrijeme kretnji mandibule. U naših ispitanika sa simptomom škljocanja utvrđeno je da je pri kretnji otvaranja usta gotovo uvijek prisutan jak pomak kondila prema naprijed te brz gotovo strelovit povratak. U ispitanika sa simptomom pucketanja u zglobovima propulzijska kretnja je bila promijenjena, a primijećen je spor povratak kondila u zglobnu jamicu. U ovom je ispitivanju utvrđena povezanost između poremećaja kinetike temporomandibularnih zglobova i pojave znakova i simptoma utvrđenih kliničkim pregledom. Kombinacija metode i videosustava pokazala je dijagnostičku vrijednost. Podaci registrirani na video traku mogu se ponovno analizirati bez dodatnog zračenja ispitanika.

## ZAKLJUČCI

Usporedna analiza kliničkih znakova i simptoma s dobivenim videoradiografskim nalazom na uzorku od 51 ispitanika potvrdila je međuovisnost između javljanja znakova i simptoma u temporomandibularnim zglobovima i poremećaja kinetike zgloba pri kretnjama mandibule.

Škljocanje i pucketanje najčešće su se javljali u ispitivanom uzorku. U ispitanika sa simptomom škljocanja u zglobu utvrđen je jak ventralni pomak kondila pri kretnji otvaranja te brz često strelovit povratak kondila pri zatvaranju usta. U ispitanika sa simptomom pucketanja u zglobu videoradiografski je nalaz otkrio promjene u slici kretnji otvaranja usta, propulzijskoj kretnji te spori povratak kondila u zglobnu jamicu.

#### Literatura

1. CARLSSON GE, KOPP, LINDSTRÖM S. Surgical treatment of temporomandibular joint disorders. A review. *Swed Dent J* 5:41.
2. FARRAR WB. Characteristics of the condylar path in internal derangements of the TMJ. *J Prosthet Dent* 1978; 39:319.
3. HANSSON T, NILNER M. A study of the occurrence of symptoms of diseases of the temporomandibular joint, masticatory musculature and related structures. *J. Oral Rehabil* 1975; 2:313.
4. HELKIMO M. Epidemiological surveys of dysfunction of the masticatory system. In: Zarb GA, Carlsson GE, eds. *Temporomandibular joint. Function and dysfunction*. Munksgaard 1979.
5. ISBERG-HOLM MA, WESTESSON P-L. Movement of disc and condyle in temporomandibular joints with clicking. An arthrographic and cineradiographic study on autopsy specimens. *Acta Odontol Scand* 1982; 40:153.
6. ISBERG-HOLM MA, IVARSSON R. The movement pattern of the mandibular condyle in individuals with and without clicking. A clinical cineradiographic investigation. *Dentomaxillofac Radiol* 1980; 9:55.
7. ISBERG-HOLM MA, WESTESSON P. L. Movement of disc and condyle in temporomandibular joints with and without clicking. A high-speed cinematographic and dissection study on autopsy specimens. *Acta Odontol Scand* 1982; 40:167.
8. KLAJČ B. Videoradiografska analiza temporomandibularnog zgloba. Magistarski rad, Zagreb 1985.
9. MOFFET M. Classification and diagnosis of temporomandibular joint disturbances. In: Solberg WK, Clark GT, eds. *Temporomandibular joint problems. Biologic diagnosis and treatment*. Chicago, Quintessence Publishing Co., 1980.
10. MOLIN C, CARLSSON GE, FRILING B. Frequency of symptoms of mandibular dysfunction in young Swedish men. *J Oral Rehabil* 1976; 3:9.
11. NINLZEN M. Prevalence of functional disturbances and diseases of the stomatognathic system in 15—18 year olds. *Swed Dent J* 1981; 5:189.
12. RAMFJORD S, ASH MM. *OCCCLUSION* (3rd ed) WB Saunders Co 1983.
13. SOLBERG WK, WOO MW, HOUSTON JB. 1979. Prevalence of mandibular dysfunction in young adults. *J Am Dent Assoc* 98:25—34.

CLINICAL AND VIDEO RADIOGRAPHIC EXAMINATIONS OF  
TEMPOROMANDIBULAR JOINT**Summary**

The symptoms of mandibular dysfunction are quite common and most frequently attributed to alterations in the temporomandibular articulations. The choice of the treatment greatly depends on a proper diagnosis. Radiographic examination of the articulation constitutes a part of the diagnostic procedure. The aim of this study was to compare the clinical roentgenographic findings on the mandibular articulation kinetics. The method of videoradiography was used in the study carried out in a sample consisting of 51 subjects. A symptom of clicking was detected in 10 subjects, whereas 16 subjects reported on cracking in their articulations. A strong ventral shift of the left and right condyles with mouth opening was found in 29% and 16% of the subjects, respectively. A restricted movement of the condyles with propulsion was observed. Jerks and friction of the condyles with movements were seen in some of the subjects under study. At maximal opening of the mouth, the condyles were frequently seen to protrude over tuberculum articulare.

**Key words:** temporomandibular joint, dysfunction, videoradiography.