

PRIKAZ UPOTREBE ZLATNE FOLIJE U RESTORATIVNOJ STOMATOLOGIJI

Dinko Blažić i Darko Gagro

Zavod za dentalnu patologiju
Stomatološki Fakultet, Zagreb

Primljeno 10. 6. 1986.

Sažetak

Autori prikazuju vrste zlata koje se mogu upotrijebiti za izradu direktnih ispuna od zlatne folije. Prikazane su varijacije mogućih klasa kaviteta. Iznesene su prednosti i moguće poteškoće prilikom izrade ispuna od zlatne folije.

Smatra se da su ispuni od zlatne folije idealno sredstvo za izradu ispuna u terapijskoj stomatologiji. Naglašava se potreba izrade takvih ispuna u toku edukacije studenata radi stjecanja potrebne vještine i strpljivosti u radu. Ograničenje upotrebe zlatne folije je velika skupoća materijala i znatan utrošak vremena.

Ključne riječi: zlatna folija

Budući da studenti u toku edukacijskog procesa na nekim učilištima u predkliničkoj izobrazbi rade klasične Blackove preparacije i primjenjuju kao materijal za ispune i zlatnu foliju, a u nas se ta metoda uopće ne prakticira, smatramo potrebnim prikazati ovdje mogućnost rada sa zlatnom folijom (1,2)

U stomatologiji osnovni materijal u protetici pa i terapijskoj stomatologiji je zlato. U terapijskoj stomatologiji upotrebljava se u obliku inlay-a i direktnog ispuna od zlatne folije.

Kohezivno zlato uveo je u restorativnu stomatologiju Arthur 1855. godine. Kohezivno zlato je za izradu ispuna od zlatne folije istisnulo nekohezivno zlato. Direktno ispune od zlatne folije u prvom redu moguće je učiniti zbog svojstva zlata jer se može istanjiti u listiće debljine 0.0001 mm a Faraday je uspio listiće zlata istanjiti čak do debljine od 0.000005 mm. Poznato je da se pojedine čestice zlatne folije mogu međusobno vezati kompresijskim silama na sobnoj temperaturi, ali prisutnost kisika stvara oksidativni sloj na površini i tako sprječava vezanje zlatne folije pa je zbog toga potrebno taj sloj zagrijavanjem prije kondenzacije ukloniti (3)

Zlato ima prednost u odnosu nadruge materijale ono ne korodira, ne mijenja boju, a ima dovoljnu tvrdoću, elastičnost i oligodinamsko djelovanje.

Treba međutim naglasiti da izrada zlatne folije zahtjeva pažljiv, čist, organiziran, dugotrajan te precizan rad. Usprkos tome što zlatna folija ima idealna svojstva za ispun zuba radi navedenih činjenica i radi skupoće materijala, njezina primjena je ograničena.

Zlato za direktne ispune se nalazi u prometu u 3 forme: zlatna folija (gold foil), zlato u oblikutrakice (mat gold) i zlato u zrnju ili prašku (powdered gold).

Zlato se istanjuje u zlatnu foliju i kuje na različite debljine. Tokom procesa kovanja, zlatni kristali bivaju elongirani, a pod mikroskopom imaju fibrozni izgled. Debljina zlatne folije se tvornički obilježava brojevima od 1 do 120. Najčešće se upotrebljavaju zlatni listić br. 4, čija je debljina 1,5 mikrometara, a težina 250 mg., dok je površina 16 kvadratnih inča (1 inch = 2,54 cm). Lagane (light) folije su listići iznad br. 10. Prije upotrebe izreže se folija u male komadiće otprilike 1 cm², zagrije se na plamenu i stavi u kavitet. Da bi se poboljšala svojstva zlatne folije može se dodati 15% platine, time se povećava tvrdoća ispuna.

Zlatna traka izrađuje se elektrolitičkom precipitacijom. Materijal ima spužvastu strukturu s labavo poredanim kristalima. Druga je metoda izrade zlatne trakice toplinsko tretiranje zlatnog plaha (gold powder) koja dovodi do vezanja pojedinih čestica zlata.

Zrnasto zlato (gold powder) je mješavina atomiziranih i precipitiranih zlatnih zrnaca fiksiranih u organskom matriksu. Kristalično zlato u obliku praha, kao što su Electralloy sadržava male količine neplemenitih metala.

Zlatna folija mora se čuvati u zatvorenoj posudi kako bi se spriječila kontaminacija. Sve što dolazi u dodir sa zlatnom folijom treba biti čisto i suho. Napominjemo da sve tri vrste zlata za direktne ispune treba toplinski tretirati prije kondenzacije jer tek nakon zagrijavanja zlatna folija postaje kohezivna.

Postoje dva načina toplinskog tretiranja zlatne folije:

I Toplinsko tretiranje plamenom (flame annealing)

II Zagrijavanje na metalnoj ploči (hot flame annealing)

Zlatna folija se zagrijava na plamenu od etilnog ili metilnog alkohola. Zagrije se do tamne crvene boje i unese u kavitet. Zlato u zrnju ili u prahu zagrijava se dok ne izgori organski matriks. Može se zagrijavati na metalnoj ploči, to je zagrijavanje na nižoj temperaturi, ono traje doduše dulje, ali je jednako efektivno kao i zagrijavanje na plamenu. Zagrijava se 15—60 sek. što ovisi o toplini ploče (2)

Svojstva zlata se kondenzacijom poboljšavaju. Tvrdoća zlata na Brinelovoj skali je 25 a kondenzacijom se ona povećava na 75. Idealna gustoća zlatne folije za ispun je 19,3 gr na cm³, a u kliničkim uvjetima postiže se 18 gr na cm³. (2)

Kondenzacija se mora izvršiti u potpunosti da se spriječi pojava poroziteta ispuna i slobodnih prostora na površini zlatnog ispuna, manjkavo rubno zatvaranje i sekundarni karies.

Da se postigne idealni ispun od zlatne folije potrebno je iz prepariranog kaviteta odstraniti zrak i pravilnom kondenzacijom spriječiti pojavu poroznosti.

Kondenzacija ovisi u prvom redu o sposobnosti stomatologa da prepozna dobro kondenziranu zlatnu foliju, a zatim o vještini i spremi stomatologa te o instrumentima koji se koriste.

Pritisak koji se vrši instrumentima na zlatnu foliju mora biti toliki da nastaje homogena kondenzacija koja se može kontrolirati binokularnim mikroskopom (20 x povećanje). Aplikacija sile mora ići u smjeru dna kaviteta i na stjenke tako da se prvenstveno ispunjavaju rubovi, a zatim se postepeno popunjava prema centru kaviteta. Veličina radne površine instrumenta mora odgovarati mogućnosti primjene sile. Nabijač radnom površinom u obliku paralelograma zahtijevat će 3 puta veću silu nego kod malog okruglog nabijača. Međutim, mlim okruglim nabijačem je potrebno više vremena da se postigne adekvatna kondenzacija. Kondenzacija se može vršiti ručno ili mehanički.

Prilikom ručnog nabijanja potrebna je suradnja asistenta. Nakon što se u kavitet stavi dio zlatne folije, stomatolog stavlja instrument za nabijanje u točnu poziciju, a asistent udara po instrumentu sa čekićem od 50 gr. Ako se koristi mehanički nabijač, nije potrebna asistencija.


Mehaničke nabijače možemo podijeliti na automatske, pneumatske i elektronske.

Automatski nabijači su na principu opruge (S. S. White, W i H), s promjenljivim radnim površinama (slika 1). Kod pneumatskog nabijača po Hohenbachu, može se regulirati intenzitet i brzina. Elektronski nabijači posjeduju sva svojstva ranije opisana, ali se njima može znatno povećati brzina kondenzacije.

Prilikom izrada ispuna od zlatne folije mogu se kombinirati različite vrste zlata. Za prvi sloj direktnog zlatnog ispuna može se staviti zlato u trakicama (mat gold), zatim se stavlja zlato u prahu (powdered gold), a zlatna folija kao završni sloj. Razne vrste zlata se adekvatnom kondenzacijom spajaju u homogeni metalni ispun. Kod neadekvatne kondenzacije, u dubini ostaju pukotine tzv. mostovi (bridges), te je ispun porozan (1).

Zlatna folija se stavlja u podmirene uglove i nabija tako da joj površina bude lagano konkavna. Prvenstveno se pokrivaju zidovi, a centar se zatvara na kraju. Treba osobito paziti da se ne odlomi rub cakline.

Ispravnost ispuna zlatne folije se ustanovljuje oštrom sondom da se ona pokuša utisnuti u zlato. Ukoliko sonda penetrira u zlato ili zaostaje vidljiv trag, kondenzacija nije dovoljna. Budući da je osnovni uvjet za vezanje zlatne folije u jedinstvenu masu kohezija, a ona zahtijeva apsolutnu čistoću i suho radno polje, zahvat se mora uvijek raditi s koferdamom.



Slika 1. Instrumentarij za zlatnu foliju

U slučaju kontaminacije radnog polja dahom pacijenta ili slinom, kavitet treba isprati 3% hidrogenom i očistiti kontaminiran sloj zlatne folije.

Kod stavljanja prvog sloja zlatne folije potrebni su oštri kutevi da bi se zlatna folija mogla prihvatiti. Koristimo posebne držače za prvi kondenzirani sloj. Kad smo dobro kondenzirani bazični sloj, dodatni sloj se može staviti bez držača.

Preporučuje se kavitet prepuniti. Zlato se kod definiranja i poliranja navlači na rubove. Kod svih tih manipulacija treba paziti da se ne oštete rubovi cakline (7)

Financiranje direktnih zlatnih ispuna je u stvari produžena kondenzacija. Takvo finiranje se u literaturi naziva indirektnom kondenzacijom koja se nadovezuje na prethodnu direktnu kondenzaciju, tako da postignemo kompaktnu zlatnu površinu i izbjegnemo rubnu pukotinu. Ručnim zaglađivanjem instrumentima stvara se površinski sloj bez poroziteta.

Instrument s kojim zaglađujemo površinu mora imati tupi vrh. Ne može se upotrijebiti nož za zlato jer je naoštren i oštećuje površinu a i okrugli nabijač nije efektivan. Zaglađivanje ne smije biti prejako kad se radi sa zlatom u obliku traka i zlatom u prahu. Pomicanje instrumenta za zagla-

đivanje mora biti u smjeru od zlatnog ispuna prema caklinskom rubu. U tu svrhu najbolji je Spratleyov instrument za oblikovanje ili turpija za zlato koja ima zupce usmjerene tako da u jednom smjeru navlači a u drugom smjeru odvlači zlato, kao i instrument za zaglađivanje u obliku dabrovog repa.

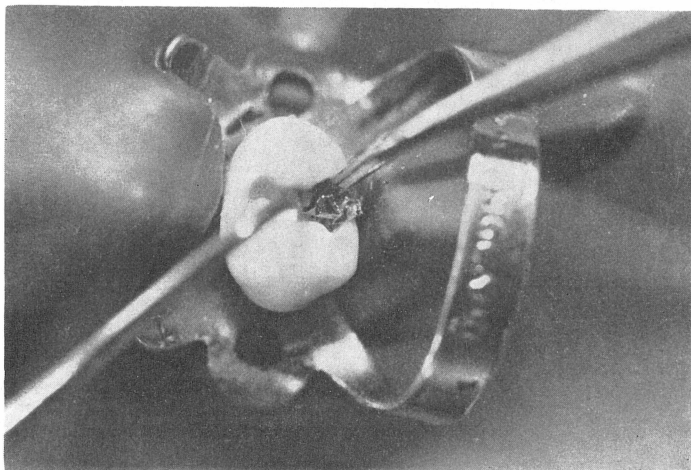
Okluzijske udubine i fisure mogu se formirati kamenom za poliranje uz niski broj okretaja. Na taj način pojačavamo efekt zaglađivanja, odstranjujemo višak zlata, oblikujemo ga i poliramo. Preporučuje se konični kamen sa zaobljenim rubovima.

Neobično je važno da je preparacija ruba kaviteta ravna, a kutevi oštri tako da se suvišak zlata može ukloniti. Zlato koje prelazi preko ruba cakline znatno se teže odstranjuje nego amalgam koji je mekan, pogotovo ako rubovi cakline nisu preparirani pod oštrim kutovima. Kad je završeno oblikovanje ispuna, odstrani se višak zlata i zatim se polira. Za poliranje su najprikladnije gumice, papirnati kolutići i to prvo kolutić sa srednje tvrdim zrcnima, iza toga sa zrcnima od mljevene sipine kosti, zatim plovučcem i Amalgosom (kositreni oksid). Okrugli finireri (svrdla) mogu se upotrijebiti za poliranje udubina i fisura.

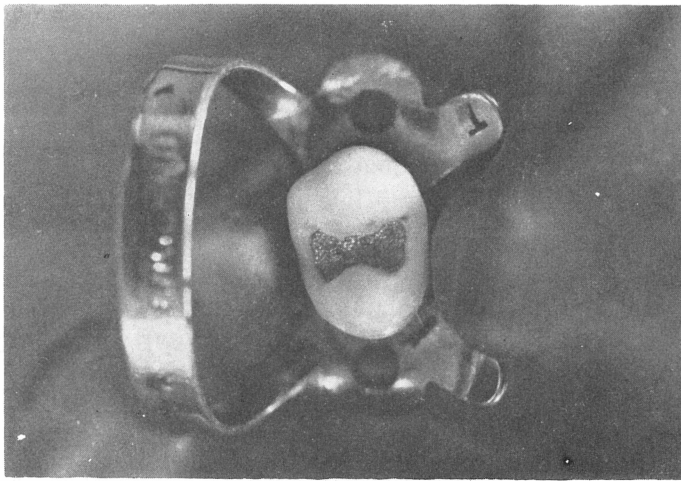
Opisat ćemo praktičnu primjenu zlatne folije u restorativnoj stomatologiji.

Preparacija kaviteta je ista kao za amalgamski ispun, prema Blackovim principima za plastična punjenja. Periferni caklinski rubovi se zakošuju.

Nakon stavljanja podloge od oksifosfatnog cementa pristupa se izradi ispuna od zlatne folije. Može se staviti sloj zlatne folije na podlogu od oksifosfatnog cementa prije nego se cement potpuno stvrdne, u momentu kad je još ljepljiv a dovoljno čvrst, a da se može zadržati bazalni sloj zlatne folije. U tom slučaju zlatnu foliju se ne kondenzira dok cement potpuno ne otvrdne. (slika 2). (slika 3).



Slika 2. Pridržavanje bazalnog sloja zlatne folije



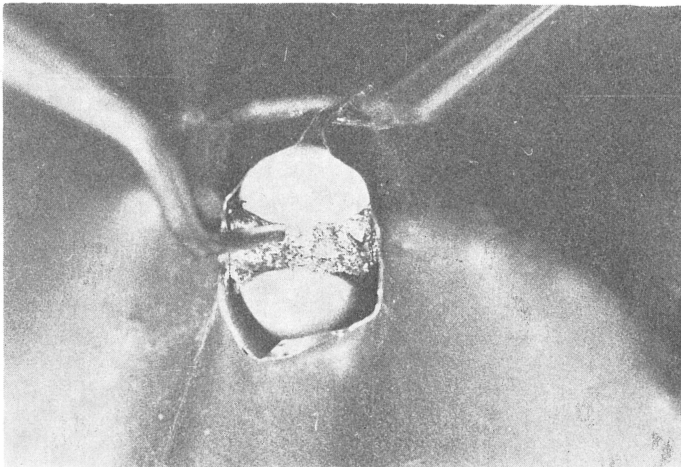
Slika 3. Ispun zlatne folije I klase

Za ispun od zlatne folije druge klase preporuča se upotreba platinske zlatne folije jer ona ima znatno veću čvrstoću.

Preparacija je ista kao za plastično punjenje po Blacku, s tim što se caklina posebno obradi aproksimalno i gingivno dljetima i gingivnim trimerima.

Prilikom izrade ovakvog ispuna potrebno je stiviti stezač. Za bazični sloj moguće je staviti zlatne cilindre, utisnuti ih s paralelogramom po Ferieru, a zatim nastaviti sa zlatnom folijom (5)

Cilindri se prave od zlatne folije tako da se oblikuju u male kolutove. Smjer kondenzacije je uvijek prema podminiranim kutevima. (slika 4).




Slika 4. Ispun zlatne folije II klase

Posebno se mora obratiti pažnju na formiranje aproksimalne plohe i radi toga se višak zlata s aproksimalnih ploha skida metalnom trakom. Rubove obrađujemo turpijom za zlato (gold file) tako da zlato navučemo prema rubovima. Ako postoji još izdašniji višak zlata, treba ga odstraniti. Nožem za zlato može se dodatno zagladiti i rubove ispuna. Aproksimalne rubove i plohe formiramo na isti način kao što je ranije opisano.

Treba napomenuti da se zlatna folijaza klasu III po Blacku praktički ne upotrebljava, jer ne zadovoljava estetske zahtjeve u frontalnom predjelu zuba.

Ako se ipak radi kad ne postoji susjedni zub tada se preporuča preparacija po Jeffrey-u, i u obliku trokuta kod prekinutog zubnog niza. Postoje dljetta po Jeffrey-u za oblikovanje caklinskih rubova ove preparacije. Kod klasične preparacije za III klase rubovi kaviteta moraju biti dovoljno podminirani. Preparacija ni u kom slučaju ne smije preći na labijalnu plohu zuba (6) (slika 5).



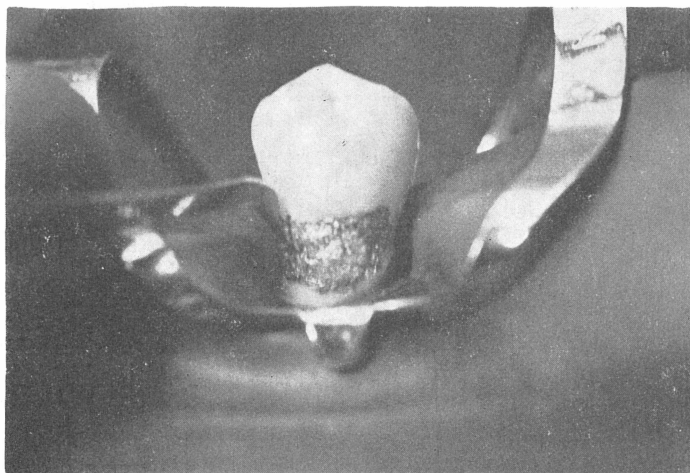
Slika 5. Ispun zlatne folije III klase

Za restauraciju pete klase po Blacku znatna folija se najčešće upotrebljava.

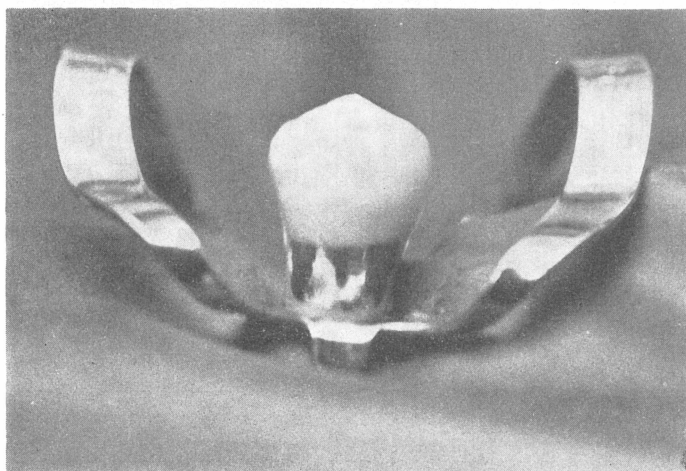
Preparacija može biti klasična u obliku bubrega ili trapezoidnog oblika koja bolje zadovoljava retencijske mogućnosti. Listiće zlatne folije odlažemo prvo u kutevima kaviteta po rubovima i završavamo u centru.

Kod pete klase treba osobito voditi računa o gingivnom rubu, jer zlatna folija ne smije iritirati gingivu. To postizemo tako da finiramo i poliramo zlatnu foliju u razini s caklinom (Slika 6, 7).

U slučajevima jake abrazije može se zlatnom folijom zaštititi dentin od daljnje abrazije.



Slika 6. Izrada ispuna zlatne folije V klase



Slika 7. Ispun V klase

Preparacija se izvodi u obliku ormarića u dentinu na okluznoj plohi. Čaklina se obradi dljetima na vanjskom rubu kaviteta da se izbjegnu oštri rubovi.

Ispuni od zlatne folije mogu se također koristiti da se zatvori trepanacijski otvor nakon potrebnog endodontskog tretmana kod krunica i mostova i za reparaciju defektnih krunica.

Zaključno želim naglasiti da se kod rada sa zlatnom folijom mogu očekivati neki problemi:

a) Ako je za vrijeme rada kontaminirana zlatna folija, onečišćena mora se odstraniti i isprati sa 3% H₂O₂. Preostatak čiste površine se nahrapavi nabijačem s oštrim nazubljenim vrhom.

b) Prekomjerna kondenzacija nastaje kad se upotrebljavaju nabijači s tupim vrhovima. Zato se pri manipulaciji sa zlatnom folijom upotrebljavaju nabijači s oštrom nazubljenom radnom površinom.

c) Na oštećene ispune od zlatne folije prilikom rada može se nanovo dodati zlatna folija. Nakon preparacije i osvježavanja kontaminirane površine može se naime nanijeti novi sloj zlatne folije.

d) Višak zlata mora se odstraniti. Kod toga mogu frakturirati rubovi cakline. Na te rubove nanosimo zaglađivanjem (indirektnom kondenzacijom) zlatnu foliju, finiramo i poliramo. Ako je zlatna folija ispod nivoa cakline, caklina se ne smije brusiti, nego je potrebno dodati zlatnu foliju iznad ruba cakline, zatim finirati i polirati.

e) Ukoliko ispun izgleda taman, može se finirati ekstra finim stripovima i plovučem do visokog sjaja.

f) Postoperativno može se javiti hiperemija pulpe zbog pregrijavanja kod preparacija i pregrube kondenzacije.

Direktni ispuni od zlatne folije su u današnje vrijeme gotovo potpuno zapušteni djelomice iz objektivnih razloga a djelomice iz subjektivnih razloga. Ta se metoda koristi na dentalnim učilištima u SAD Kanadi i u nekim Evropskim edukacijskim ustanovama jer predstavlja izvanrednu vježbu stjecanja manuelne spretnosti, preciznosti, strpljenja i egzaktnosti kao i u održavanju čistoće radnog polja što je potrebno svakome budućem stomatologu. Ukoliko se strudenti adekvatno usavrše u izradi preparacije i ispuna za zlatnu foliju, velika je vjerojatnost da će im i svi ostali načini izrade plastičnih i jednokomandnih ispuna (inlay-a) biti znatno olakšani.

Međutim velika skupoća zlatne folije, produženo vrijeme izrade direktnog ispuna zlatne folije onemogućuje njihovu masovnu primjenu. Svakako bi u toku edukacije stomatologa trebalo studente praktički upoznati s tom metodom rada i omogućiti im da steknu neophodnu manuelnu spretnost i dodatnu strpljivost i preciznost za njihov budući rad.

Literatura

1. BAUM L. Gold Foil Operations, University of Washington Press. Seattle Wash. 1979.
2. BAUM L. PHILLIPS R W. LUND M R. Textbook of Operative Dentistry, W. B. Saunders Company, Philadelphia, 1981.
3. DANNING J. DAVENPORT M. A Dictionary of Dental Science and Art, P. Blakiston's Son and Co. Inc. Philadelphia, 1957.
4. FERRIER W. I.: Gold Foil Operations, University of Washington Press, Seattle, Wash, 1959.
5. JEFFEREY A W. Gold Foil Filling, Description of Special Technique, J Am Dent Assoc 1974; 34:593.
6. JEFFEREY A W. Invisible Class III Gold Foil Restorations, J Am Dent Assoc 1957; 54:1.
7. HOWARD W W. MOLLER R C. Atlas of Operative Dentistry, 3rd edition, The Mosby Company, St. Louis, 1981.

GOLD FOIL IN RESTORATIVE DENTISTRY

Summary

The authors bring forth various forms of gold which can be used in the direct gold foil restorative procedure. All possible variations of cavity preparations are shown for the technique mentioned. Advantages and possible difficulties during operative procedures are brought forth.

It is believed that gold foil restorations prove to be the most ideal material in operative dentistry. Special emphasis is placed on the importance of practicing this technique during the pre-graduate study which results in better skill development and precision for the future dentist. The main setbacks with this technique are the high costs involved and the prolonged operative time period.

Key words: gold foil, restorative dentistry