

## Utjecaj egzogenih i endogenih faktora na otapanje zubne cakline

Jozo ŠUTALO i Vera NJEMIROVSKIJ

Poliklinika za zaštitu zubi i usta, Split

Primljeno za objavljivanje 12. siječnja 1980.

### Summary

#### THE INFLUENCE OF EXOGEN AND ENDOGEN FACTORS IN DISSOLUTION OF ENAMEL SURFACE

Etiologic factors causing the dissolution of surface layers of enamel are discussed. A clinical description regarding the appearance and the degree of eroded surface layer is described.

Djelomičan gubitak površinske zubne supstancije, lokaliziran na određenim mjestima pojedinih zubi, uvjetovan kemijskim djelovanjem, relativno je čest nalaz u stomatološkoj praksi.

O dentalnim se erozijama raspravlja niz godina u brojnim stručnim časopisima i navode se različiti uzročni faktori egzogene ili endogene prirode.

Najčešće se spominju kiseline koje se akumuliraju u ustima. Aciditet u ustima može nastati iz različitih izvora: iz kiselih napitaka, voćnih sokova, limunske kiseline, kiselih bombona (Wyn<sup>11</sup>, Lovstedt<sup>4</sup>, McCay<sup>5</sup>, Müller<sup>6</sup>), zatim iz salivarnih citrata i pirofosfata, raznih medikamenata koji sadrže hidrokloričnu kiselinu (Restarski i sur.<sup>5</sup>, Holloway<sup>6</sup>, Stafne i sur.<sup>7</sup>).

Posebno mjesto zauzimaju i isparivanja industrijskih kiselina (Njemirovski<sup>8</sup>).

Važnu ulogu u nastanku difuznih erozija igraju kronična regurgitacija ili povraćanje želučanog sadržaja bolesnika s ulkusnom bolesti, opstipacijom, pilorus stenozom, ezofagealnom stenozom, psihičkim stresovima i endokrinološkim smetnjama trudnoće (Allan<sup>9</sup>, White i sur.<sup>10</sup>, Darby<sup>11</sup>).

### DISKUSIJA

Sam proces demineralizacije caklinske supstancije nije sasvim razjašnjen.

Smatra se da se kiselinski sadržaj akumulira između jezičnih papila i u gingivnim sulkusima u vrijeme upale gingive.

Prema ovom tumačenju, može se objasniti demineralizacija cakline na lingvalnim ploham a i lingvalnim kvržicama lateralnih zubi, dok se otapanje labijalnih ploha prednjih zubi objašnjava akumulacijom kiselog sadržaja u pukotinama, fisurama i jamicama tih zubi.

Na labijalnoj plohi gornjih inciziva, nastali defekt ovisi i o duljini gornje usnice. Ako je philtrum labii superioris kratak, usnica će biti podignuta i zubi će biti više eksponirani djelovanju aerosola sumporne i drugih kiselina (Njemirovskij<sup>8</sup>).

Voćni sokovi i kiseli napici, kiseli želučani sadržaj i salivarni citrati sadrže nezasićene kiseline s obzirom na hidroksilapatit i fluorapatit, pa svojom prisutnošću i dugim kontaktom s površinom zuba, oduzimanjem hidroksilapatita i fluorapatita, dovode do demineralizacije cakline.

U slučaju karioznog razaranja, tekuća kisel a faza je prezasićena u odnosu na fluorapatit, a nezasićena u odnosu na hidroksilapatit, što dovodi do otapanja hidroksilapatita iz cakline i nastanka inicijalne kariozne lezije.

Dentalne erozije možemo s obzirom na podrijetlo podijeliti u tri skupine:

1. dijetetske erozije — nastaju zbog pretjeranog konzumiranja voćnih sokova i kiselih napitaka,
2. profesionalne erozije — nastaju isparivanjem različitih kiselina u tvornicama akumulatora, kemijskoj industriji i laboratorijima,
3. perimilolize — nastaju regurgitacijom ili povraćanjem kiselog želučanog sadržaja.

#### KLINIČKA SLIKA

Prema kliničkom izgledu mogu se razlikovati:

1. erozije diskoidnog oblika, koje su najčešće zastupljene na cerviksnoj trećini labijalnih ploha,
2. erozije klinastog oblika, koje su lokalizirane na caklinsko-cementnoj granici, u obliku horizontalnih klinastih udubljenja,
3. generalizirane plosnate erozije, koje se najčešće javljaju prilikom regurgitacije ili povraćanja.

Stupanj erozije, koja nastaje zbog regurgitacije, može se subjektivno procijeniti prema skali, koju je predložio Restarski<sup>5</sup>:

- stupanj 0 — bez znakova erozije
- stupanj 1 — lingvalna površina visoko polirana s laganim gubitkom kontura lingvalnih kvržica
- stupanj 2 — slaba gravura lingvalne cakline na gingivnom rubu
- stupanj 3 — stvaranje brazda i izbočina u gingivnom rubu cakline, sa stvaranjem blagih destrukcija lingvalne cakline
- stupanj 4 — srednja destrukcija lingvalne cakline s eksponiranim dentinom u centru kvržice
- stupanj 5 — jaka destrukcija lingvalne cakline s eksponiranim dentinom i izrazitim brazdama na rubu gingive

— stupanj 6 — potpuna destrukcija lingvalne cakline na eksponiranoj kruni s destrukcijom dentina.

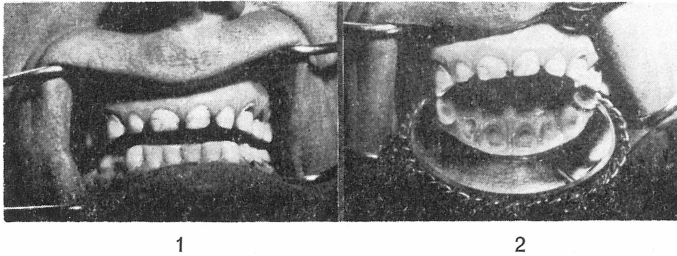
Obično je prvi znak erozije gubitak sjaja cakline i hipersenzibilnost zubnih vratova na termičke, mehaničke i kemijske podražaje, a kasnije dolazi do eksponiranja dentina i osjećaja hrapavosti površine i smanjenja volumena zuba.

### PRIKAZ SLUČAJA

U ovom radu želimo prikazati nekoliko slučajeva dentalnih erozija nastalih djelovanjem egzogenih i endogenih uzročnih faktora.

#### Slučaj 1

Bolesnik J. K, 40 godina, dolazi u ambulantu zbog generaliziranih defekata na svim zubima i osjetljivosti na fizikalne i termičke agense.



Sl. 1. Erozija cakline pacijenta s ulkusom ventrikuli. Pogled s labijalne strane. — Sl. 2. Erozija cakline pacijenta s ulkusom ventrikuli. Pogled s palatinalne strane.

Kliničkim pregledom utvrđeni su plitki cerviksni kariozni procesi na svim zubima, sa zaobljenim kvržicama na lateralnim zubima i eksponiranim otocima dentina. Volumen svih zubi je smanjen.

Iz anamneze saznajemo, da bolesnik ima 10 godina ulcus ventriculi i bulbostenozu. Posljednje 3 godine svakodnevno povraća 6—8 puta dnevno.

#### Slučaj 2

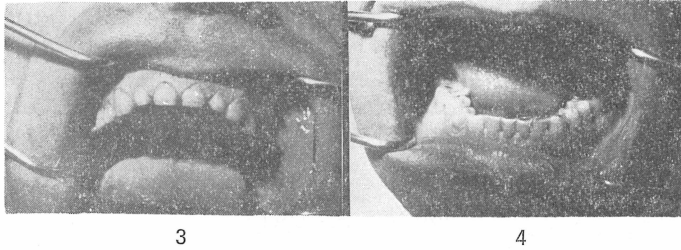
Bolesnik S. P, 36 godina, tuži se na požutjele zube i jaku osjetljivost svih zubi.

Svi su zubi znatno manjeg volumena, intenzivno žuti, hrapave površine, bez karioznih promjena. Na zaobljenim kvržicama nalaze se otoci tamno sivog do smeđeg dentina, a amalgamski ispuni prominiraju poput otoka iznad površine krune. Bolesnik ima 8 godina ulcus ventriculi et duodeni, povraća 5—6 puta dnevno, 4 godine.

#### Slučaj 3

D. B, 56 godina. Bolesnici je operativnim putem odstranjen planocelularni karcinom kože lica. Nakon radiološkog zračenja, počeli su joj se jače klimati zubi. Da bi učvrstila zube, vršila je svakodnevno masažu gingive limunom, 8 mjeseci kasnije primijetila je diskoidna udubljenja na labijalnim plohama prednjih gornjih zubi.


Kliničkim su pregledom utvrđene erodirane površine diskoidnog oblika na gornjim sjekutićima, očnjacima i pretkutnjacima s otocima eksponiranog dentina u centru lezije.



Sl. 3. Gornji sjekutići pacijenta s ulkusom ventrikuli. — Sl. 4. Donji sjekutići pacijenta s ulkusom ventrikuli.

#### Slučaj 4

B. D., 40 godina. Pacijentica je svakodnevno nakon četkanja zubi vršila masažu ginge kriškom limuna, što je na labijalnim plohama gornjih prednjih zubi uzrokovalo klinaste i diskoidne erozije.



Sl. 5. Diskoidni oblik erodirane cakline gornjih zuba izazvan egzogenim faktorom. — Sl. 6. Erodirana površina cakline diskoidnog i klinastog oblika izazvana egzogenim faktorom.

#### ZAKLJUČAK

Dentalne erozije nisu rijetka pojava ni u kojem uzrastu. Najčešće nastaju djelovanjem različitih egzogenih uzročnih faktora, kao što su česta upotreba kiselih napitaka, voćnih sokova, limuna, zakiseljenih lilihip bombona, zatim različitih medikamenata koji sadrže solnu kiselinu i isparavanja kiselina u kemijskoj industriji i tvornicama akumulatora.

Važnu ulogu u nastanku generaliziranih erozija igraju kronična regurgitacija i povraćanje kiselog želučanog sadržaja ulkusnih bolesnika, opstipacija, psihogeni stresovi i endokrine disfunkcije.

#### LITERATURA

1. WYNN, W.: J. Nutr., 35:489, 1948
2. LOVESTEDT, S., A.: North. w. Dent., 30: 43, 1951
3. McCAY, C., M.: J. Nutr., 39:313, 1949
4. MÜLLER, C. D.: J. Nutr., 41:63, 1950
5. RESTARSKI, J. S.: J.A.D.A., 32, 668, 1945
6. HOLLOWAY, P. J.: Brit. Dent. J., 104: 304, 1958
7. STAFNE: J.A.D.A., 34:586, 1947

8. NJEMIROVSKIJ, Z.: Doktorska disertacija, Zagreb, 1977
9. ALLAN, D. N.: Brit. dent. J., 122:300, 1967
10. WHITE, D.: J.A.D.A., Vol. 97. Nov. 1978
11. DERBY, E. T.: Dent. Cosmos, 34:629, 1892

#### S a ž e t a k

Autori raspravljaju o etiološkim faktorima koji dovode do otapanja površinskog tkiva pojedinih zubi te iznose klinički opis prema izgledu i stupnju erodiranih površina zuba.