

Protetsko zbrinjavanje dvaju zanimljivih slučajeva u dječjoj stomatologiji

Mirko MIKELIĆ

Poliklinika za zaštitu zubi i usta, Split

Primljeno za objavljivanje 20. travnja 1981.

Summary

PROSTHETIC TREATMENT OF TWO INTERESTING CASES IN CHILD DENTISTRY

Two prosthetic cases from child dentistry with interesting impairments of the masticatory system are described.

The first case refers to the prosthetic treatment of the teeth lost by trauma. After an observation period of two months and disappearance of all subjective and objective difficulties the upper partial prosthesis with four and two standard fasteners was made to a boy aged ten.

The second case refers to the prosthetic treatment of the masticatory system in a boy with the Papillon-Lefevre syndrome. The upper partial prosthesis with six teeth and five elastic fasteners (out of which three had a two-arch vertical end) was made. The partial prosthesis with five teeth and three twoarch fasteners with the horizontal end and one standard fastener was made in the lower jaw.

UVOD

Među prvim autorima koji su upozoravali na važnost nadomještanja izgubljenih zuba u djece bio je 1941. god. Mc Fall (cit. po Hraسته¹). Od tada su mnogi autori, kao Lindahl², Rao³, Etinger i Pinkham⁴, Keenneth⁵, zatim Rajić i Hraسته¹, svojim priložima pridonosili razvitku nove, već prilično afirmirane stomatološke discipline — pedoprotetike. Jedan skroman doprinos ovoj problematici dali su i autori iz naše kuće, Kordić i sur.⁷

Prerani gubitak zuba u djece može se očitovati u jednostrukom ili višestrukome nepostojanju mliječnih ili trajnih, prednjih ili stražnjih, bilo žvačnih jedinica bilo čitavog zubala (Lindahl²). U našim je slučajevima, riječ o djelomičnom gubitku zuba. Imajući na umu daljnje posljedice preranog gubitka zuba: promjene u okluziji, lošu artikulaciju i govorne smetnje, razvijanje loših oralnih navika i duševne traume, nastojali smo stvoriti što bolje uvjete za ispravljanje žvačnih, fonacijskih i es-

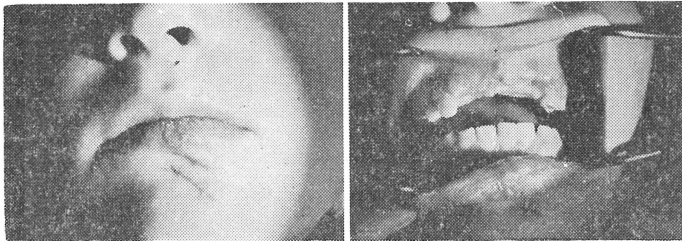
tetskih defekata, ali i održati pravilan odnos protetskih nadomjestaka prema živom tkivu zuba, njegovu parodonciju i čeljusnoj kosti.

Prikazat ću postupak kojim smo protetski zbrinuli dva osobito zanimljiva slučaja u dječjoj dobi, Naime, radi se o zanimljivom oštećenju žvačnog sustava. U jednog pacijenta, stanje je prouzročila trauma, a u drugom je slučaju riječ o kroničnoj, progresivnoj bolesti. Prije nego smo se odlučiti na protetski rad, imali smo u vidu upute koje je preporučio R a o³, premda postoji više indikacija.

PRIKAZ SLUČAJEVA

I

Dječak S. D, star 10 godina, liječio se i ranije u našoj ustanovi. Dolazi 19. 10. 1977. godine u pratnji veoma zabrinutih roditelja. Iz kratke anamneze, koju su nam dali roditelji, saznali smo da je njihov sin, neoprezno se penjući na stablo, pao s visine od oko četiri metra. Tom je prilikom dijete doživjelo lakši potres mozga, »izbilo tri zuba« i povrijedilo donju usnicu. Nakon 10 dana provedenih u ORL odjelu Opće bolnice Split, dijete je otpušteno kući i upućeno stomatologu na daljnju obradu (sl. 1).

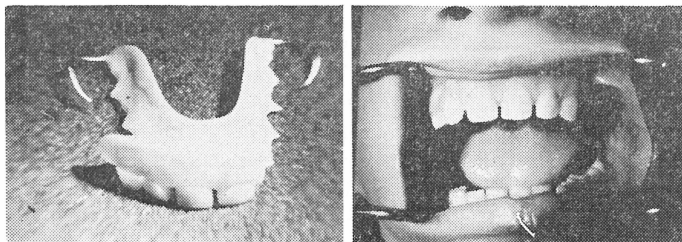


1

2

Sl. 1. Razderotine na donjoj usnici nakon obrade. — Sl. 2. U gornjoj čeljusti postoji manjak od 3 trajna zuba, 1. gornjeg lijevog i 1. i 2. gornjeg desnog i jednog mliječnog zuba (gornjeg 3. desnog).

Kliničkim pregledom smo utvrdili gubitak od triju trajnih, 1 gore desno i 12 gore lijevo i jednog mliječnog zuba gore 3 lijevo, zatim dvije ožiljne promjene na donjoj usnici intruziju gornjeg 2. i laganu rotaciju donjeg desnog 12. Odgovor na testove vitalnosti je bio oslabljen. U dvomjesečnoj opservaciji, često smo ispitivali stanje vitalnosti, rendgenološki snimali i impregnirali traumatizirane zube. Kako su smetnje vitalnosti iščezle, a sluznica



3

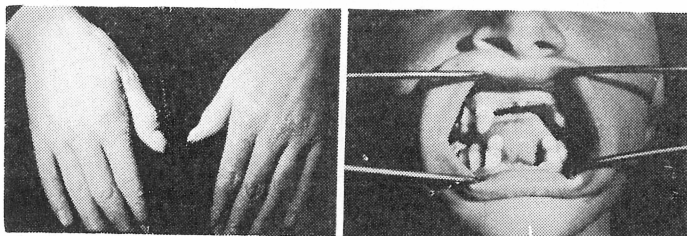
4

Sl. 3. Reducirani oblik g. p. p. s 4 umjetna zuba i dvije obuhvatne kvačice na prvim gornjim trajnim molarima. — Sl. 4. U izrađenu protezu umetnute su nakon desetak dana 2 Adamsove kvačice između mliječnih molara, radi poboljšanja retencije.

frontalnog dijela alveolnog nastavka maksile uredno zacijelila, pristupili smo protetskoj terapiji (sl. 3). Izradili smo reducirani oblik gornje parcijalne proteze sa četiri umjetna zuba i dvije obuhvatne kvačice na prvim gornjim trajnim molarima. Dijete i roditelje smo prilikom predaje proteze poučili o načinu nošenja i održavanja što urednije higijene usne šupljine (sl. 4). Desetak dana nakon toga, po savjetima ortodonta, umetnuli smo u izradenu protezu još dvije Adamsove kvačice između mlječnih molara, da bismo poboljšali retencijski učinak djelomične proteze.

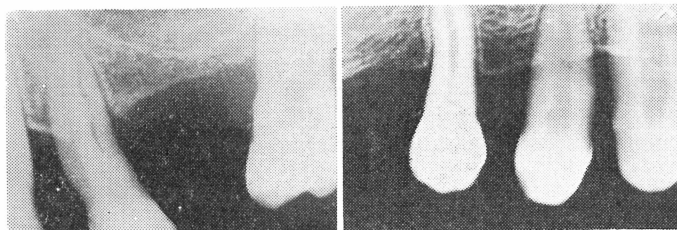
II

I drugi dječak, kojeg nam je 14. III 1978. godine uputio parodontolog G, G, trinaestogodišnjak, protetski je zbrinut u našoj ordinaciji. Uzrokom velikog manjka zubi u ovog djeteta bio je P a p i l l o n - L e f e v r e o v sindrom. Smatramo potrebnim istaći činjenicu, da ovaj dječak ima stariju sestru, koja pati od iste bolesti. I ona je pregledana i liječena u klinika-
ma Medicinskog fakulteta u Zagrebu, potom ju je protetski zbrinuo doc. dr Rajić i njegovi suradnici⁶ u Zavodu za dječju i preventivu stomatologiju Stomatološkog fakulteta u Zagrebu. Prije 2 godine smo o tomu čuli na Stomatološkom danima Hrvatske, 1977.



Sl. 5. Palmo-plantarne hiperkeratoze. — Sl. 6. Juvenilna parodontitoza.

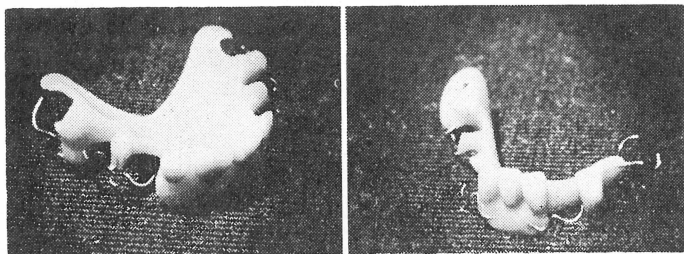
Na prvi su pogled uočljive glavne značajke ove bolesti, a to su: palmo-plantarne hiperkeratoze (sl. 5) (u našeg pacijenta i facijalne) i juvenilna parodontitoza (sl. 6). Pretpostavlja se da se radi o obiteljskom oboljenju i da se ono prenosi kao autosomno recesivno svojstvo. Karakteristična je za oralne lezije crvena i nabreklaggingiva, s napadnim krvarenjem, klimavošću zuba i neugodnim zadahom iz usta. Rendgenološki se jasno vidi da postoji atrofija kosti, gotovo odmah nakon erupcije posljednjeg trajnog zuba (De Chiola⁹) (sl. 7 i 8).



Sl. 7. Atrfija čeljusne kosti u doba erupcije posljednjeg trajnog molara. — Sl. 8. Atrfija čeljusne kosti.

Kliničkim pregledom usne šupljine smo utvrdili, da pacijentu nedostaje 14 trajnih zubi u obje čeljusti. Uz to smo zamijetili, da je skoro na svim preostalim zubima dio krune klinički povećan na uštrb smanjenja zubnog korijena. Brušenjem očnjaka i premolara u

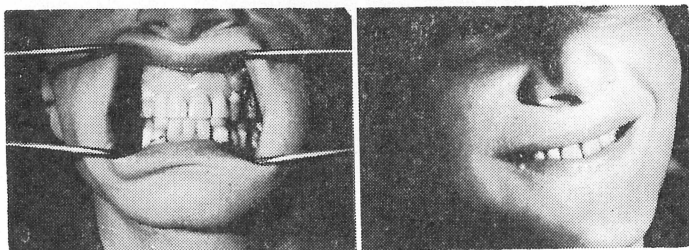
gornjoj i donjoj čeljusti, nastojali smo ublažiti nepovoljni učinak koji bi mogla vršiti buduća proteza, na ionako oštećenom parodontu »isplivalih« zubi (sl. 9). Za gornju čeljust napravili smo klasičnu parcijalnu protezu, sa 6 umjetnih zubi i 5 elastičnih kvačica, od kojih su



9

10

Sl. 9. Gornja klasična parcijalna proteza sa 6 umjetnih zubi i 5 elastičnih kvačica. — Sl. 10. U gornjoj čeljusti ugrađeno je 5 elastičnih kvačica, od kojih 3 s dvolučnim vertikalnim krakom.



11

12

Sl. 11. U donjoj čeljusti izrađena je parcijalna proteza s 5 umjetnih zubi, 3 dvolučne kvačice s horizontalnim krakom i 1 obuhvatna kvačica. — Sl. 12. Pacijent nakon protetske obrade.

3 sa dvolučnim vertikalnim krakom (sl. 10). U donjoj čeljusti, izradili smo parcijalnu protezu od 5 umjetnih zubi i 3 dvolučne kvačice s horizontalnim krakom i 1 obuhvatnom kvačicom (sl. 11). Pacijent je upoznat s načinom nošenja i njegovanja protetskih nadomjestaka. Uredno se javlja na dogovorene kontrole u našu ordinaciju (sl. 11).

ZAKLJUČAK

Rješavajući problem gubitka zuba nekih zanimljivih slučajeva u našem odjelu, nastojali smo pronaći najpovoljnije metode obrade, imajući na umu da protetska terapija ima minimalni nepovoljni učinak na parodont u mladim osoba.

LITERATURA

1. HRASTE, J.: Dječja protetika, u knj.: ŠTERN, O.: Dječja i preventivna stomatologija, 66, Školska knjiga, Zagreb, 1969
2. LINDAHL, R.: Removable Denture Prosthesis, u knj.: BRAUER, J. C. i sur.: Dentistry for Children, 509, 5th ed., Mc Graw-Hill Book Co., New York, 1964
3. RAO, S. R.: Removable Partial Dentures for Children, u knj.: FINN, S. B.: Clinical Pedodontics, 4th ed, 271, W. B. Saunders Co., Philadelphia, 1973

4. ETTINGER, R., L., PINKHAM, J., R.: Modifications in Restorative Dentistry for The Handicapped Patient, u knj.: NOWAK, A., J.: Dentistry for the Handicapped Patient, 276, 1st ed., C. V. Mosby, Saint Louis, 1976
5. KENNETH, D., S.: Considerations in Dental Treatment of Children with Ectodermal Dysplasia, JADA, 93, Decembar, 1976
6. RAJIĆ, Z.: Protetsko zbrinjavanje djece, ASCRO, 3:112, 1968
7. KORDIĆ, Š., ČULINA, V., MIKELIĆ, M.: Slučaj Ellis-van Creveldovog sindroma, Zbornik radova Stomatoloških dana Hrvatske, 47, 1977
8. SUVIN, M.: Stomatološka protetika, knj. 2, 3. prer. izd., Školska knjiga, Zagreb, 1968
9. De CHIOLA, E., G.: Papillon-Lefevre syndrome, Report of case, ASDC, March-April, 43, 1975

S a ž e t a k

U radu su prikazana dva protetska slučaja iz dječje populacije. Naime, ovdje je riječ o zanimljivom oštećenju žvačnog sustava.

U prvom je slučaju prikazano protetsko zbrinjavanje traumom izgubljenih zubi. Dječaku starom 10 godina, poslije dvomjesečne opservacije i prestanka svih subjektivnih i objektivnih tegoba, napravljena je gornja parcijalna proteza, sa četiri zuba i dvije obuhvatne kvačice.

U narednom slučaju, prikazano je protetsko liječenje žvačnog sustava, u dječaka koji boluje od sindroma Papillon-Lefevre. Napravljena je gornja parcijalna proteza sa šest zubi i pet elastičnih kvačica, od čega tri s dvolučnim vertikalnim krakom. U donjoj je čeljusti izrađena parcijalna proteza od pet umjetnih zubi i triju dvolučnih kvačica s horizontalnim krakom i jedne obuhvatne kvačice.