

Klinika za čeljusnu kirurgiju, Zagreb
predstojnik Klinike prof. dr sci. dr M. Barlović
šef Katedre prof. dr sci. dr B. Pilar-Svoboda

Slobodni kožni transplantati i njihova primjena u području lica i usta

I. ZAJC

UVOD

Defekti kože ili sluznice predstavljaju otvorene rane i prouzročuju gubitak tekućine, elektrolita, proteina i topline. Kasnije, takve rane zaraštavaju dugotrajno, per secundam, zbog neizbježne infekcije, a rezultat je ožiljak (L a m k e').

Rana male površine, koja nije inficirana, može se pokriti okolnom kožom ili sluznicom, ali, ako se radi o rani veće površine, dolazi u obzir pokrivanje kožnim transplantatom ili kožnim režnjem. Kožni režanj je u prednosti, što se tiče rezultata, ali ponekad stanje bolesnika i lokalizacija i veličina defekta, ne dopuštaju formiranje režnja, pogotovo ako se mjesto s kojeg se uzima režanj mora pokriti slobodnim kožnim transplantatom (u daljnjem tekstu SKT).

Prvi puta je SKT upotrijebio Reverden 1869. godine i to su bile male krpice epitela, promjera oko pola centimetra i debljine epidermisa.

Nekoliko godina kasnije se pojavio Thiersch-Ollieriev SKT, koji je bio iste debljine kao i Reverdenov, ali je imao veliku površinu pa je estetski bio bolji.

1875. g. Wolfe uzima transplantat pune debljine kože, sve do supkutisa.

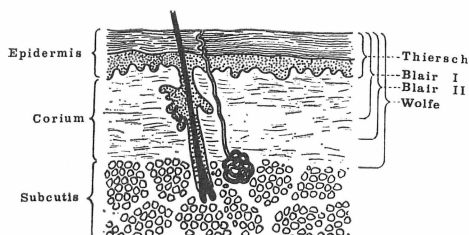
1914. g. Davies uzima modificirani Reverdenov transplantat, tako da su krpice epitela bile u sredini deblje, poput izvrnute pečurke.

1929. g. je Blair opazio da se može uzeti i do 3/4 debljine kože, a da ipak ostane dovoljno kožnih adneksa, koji omogućuju donatorskoj regiji spontano cijeljenje i on uvodi tzv. dermo-epidermalni transplantat s mnogo boljim mehaničkim i estetskim kvalitetama od prethodnih (Ratna kirurgija², Grabb i Smith³).

PRIMJENA

U području lica se ne primjenjuju Reverdenov i Daviesov SKT, zbog loših estetskih rezultata, nego Blairov i Wolfeov i Thierschov transplantat. Svaki od njih ima svoje indikacije, odnosno prednosti i nedostatke.

Thierschov SKT, kao najtanji, lako se uzima, otporan je prema infekciji, dobro se prima, donatorska regija brzo cijeli i nakon nekoliko tjedana se može ponovno uzeti s istog mjesta. Nezgodno je što je neotporan prema traumi i jako se kontrahira, a bojom ne odgovara okolini.



Sl. 1. Shematski prikaz presjeka slojeva kože i debljine pojedinih slobodnih kožnih transplantata.

Blair razlikuje dvije vrste transplantata: tanji, koji iznosi 1/2 debljine kože i deblji koji iznosi 3/4 debljine kože. Što je transplantat deblji, otporniji je prema mehaničkoj traumi, manje se kontrahira, a boja više estetski odgovara. S druge strane, deblji SKT je podložniji infekciji i regija koja daje, sporije cijeli.

Wolfe-Krausov SKT ima izvrsna estetska i funkcijska svojstva, ali je jako osjetljiv prema infekciji i prehrani. Budući da je to ustvari puna debljina kože, nema spontane epitelizacije donatorske regije i defekt se mora pokriti okolnom kožom ili tanjim SKT. Osim toga, volfe, a i deblji bler, u manjoj mjeri nose u sebi kožne adneksa pa može doći do rasta dlaka iz transplantata na mjestu gdje to ne želimo. Nije uvijek lako dobiti željenu debljinu SKT i ne možemo govoriti o apsolutnoj debljini kože, izraženoj u stotinkama milimetra, nego treba imati na umu, da se tu radi o relativnoj debljini, koja ovisi o nekoliko faktora, kao što su dob, spol, regija, a postoje i individualne razlike. Southwood je našao, da debljina kože varira od 450 mikrona do 5 milimetara i da je u odrasle osobe koža oko 3,5 puta deblja nego u novorođenčeta, na istoj regiji (Grabbi i Smith³, Erikson i Frithiof⁴). Isto tako, na pojedinim mjestima nije isti odnos epidermisa i dermisa, tako npr. na natkoljenici odraslog čovjeka, tj. na mjestu odakle najčešće uzimamo SKT, dermis je oko 20 puta deblji od epidermisa. Zbog svega toga nije jednostavno kalibrirati dermatom, kojim uzimamo kožni transplantat. Thierschov SKT se može dosta sigurno uzeti Blairovim ili Humbeyevim nožem, jer nam prozračnost transplantata i tipična točkasta krvarenja govore o njegovoj debljini. S druge strane, deblji bler je bolje uzimati dermatomom, koji smo kalibrirali, uvažavajući pritom navedene faktore, koji utječu na debljinu kože.

Velike defekte kože, kao posljedice opeklina, široke ekscizije tumora, traume ili pak defekte nastale na mjestu s kojeg smo uzeli kožni režanj, pokrивamo tiršom ili Blairovim transplantatom. Isto tako, defekte sluznice pokrивamo tiršom. Hynes je, 1957. g. upotrijebio isti SKT za pokrivanje tetaža i ožiljaka, što je nazvao »overgrafting« (Hynes⁵).

Wolfe-Krausov kalem služi za pokrivanje malih površina, gdje želimo osobito povoljan estetski i funkcijski rezultat. Primjenjuje se za donji očni kapak

i za manje defekte nastale ekscizijom tumora lica. Za gornji kapak se upotrebljava i Blairov SKT.

Manji defekt pune debljine nosnice, ili uške, pokriva se tzv. »composite graftom«. To su mali komadići pune debljine druge zdrave uške, koji se ušiju u mjesto defekta.

Defekti konjunktive oka pokrivaju se tankim slobodnim transplantatima sluznice donje usnice, jer bi koža iritirala konjunktivu.

Tiršov i Blairov SKT se uzimaju uglavnom s velikih ravnih površina natkoljenice, nadlaktice, rjeđe s trbuha, vodeći računa o debljini transplantata i dlakama donatorske regije. Wolfeov kalem pune debljine kože, uzimamo s postaurikularne i supraklavikularne regije, a manji komadići se mogu uzeti i s očnog kapka (osobito u starijih osoba).

Što se tiče prihvaćanja na podlogu, na licu nema problema s prehranom kalema, zbog dobre prokrvljenosti. Čak i ožiljak i keloid imaju dovoljno kapilara da ishrane kalem (Hynes⁵). SKT se ne smije staviti na голу deperiostiranu kost, голу hrskavicu ili mast, jer ga takva podloga ne može prehraniti. Isto tako, zračeno područje i ateroskleroza i dijabetes smanjuju šanse za prihvaćanje transplantata.

Inficirana podloga, osobito Streptokokom i Pseudomonasom obično je fatalna za kožni kalem, jer ga gnojni eksudat odiže, a nepostojanje intimnog kontakta kalema i podloge na površini većoj od 1 cm anulira McGregorov fenomen premoštenja (Grabb i Smith⁸). Zbog toga ne smije biti ispod SKT nikakvih dijelova kalema. Ustanovljeno je, da endotelu podloge treba 12 sati da proraste ugrušak debljine 0,5 mm, dok za ugrušak od 5 mm treba pet dana (Kikuchi i Mori⁶). Zbog toga primajuća površina ne smije krvariti i bolje je odloženo tiršati nakon 24 do 48 sati, kad stane krvarenje, nego stavljati SKT na hematoma. Ako su na podlozi granulacije, one moraju biti svježje, zdrave, neinficirane, a pri šivanju kalema, uz rubove rane ne smije biti mrtvog prostora (Converse⁷, Prpić⁹). Transplantat na podlogu komprimiramo i imobiliziramo u isto vrijeme mekanom plastičnom spužvom, koja jednolično pritiskuje kalem i upija eventualni sekret iz rane.

Ponekad, ako očekujemo da će dio kalema propasti, uzmemo veći komad transplantata nego što nam treba, i višak spremimo u hladnjak, ili ga ostavimo na mjestu s kojeg smo ga uzeli, a kad nam zatreba, nakon tjedan i više dana, lako ga odignemo i upotrijebimo (Shepard⁹).

U našem području iznimno rijetko dolazi u obzir primjena alo- i ksenotransplantata. Takve SKT sterilizirane i dehidrirane može se čuvati hermetički zatvorene na sobnoj temperaturi. Korlof je svoju »banku kože« čuvao na -20°C . Takvi transplantati nisu duga vijeka, ali su u prvim najkritičnijim trenucima spasonosni (Korlof¹⁰).

Na kraju, treba još spomenuti i slobodni transplantat korijuma, koji su prije šezdesetak godina uveli Loeve i Rehn pod imenom »kutis režanj« (Čupar¹¹, Prpić¹²). Mi ga upotrebljavamo za ispravljanje manjka tkiva ako postoji deformitet lica. Dobro se prima, može se dobiti u dovoljnoj količini, a za razliku od masti, malo se resorbira.

DISKUSIJA

Facijalno područje, zbog izvanredne prokrvljenosti, omogućava dobro primanje kožnih transplantata, a s druge strane, zbog estetike i važnih struktura, zahtijeva posebnu pažnju pri izboru odgovarajućeg SKT. Kao što je već rečeno, *Reverdenov* i *Daviesov* kalem ne dolaze u obzir za primjenu na licu zbog estetike. SKT mora biti što sličniji primajućoj regiji i dajuća regija mora biti što bliže. Kalem stavljen na podlogu već je nakon desetak minuta zalijepljen s fibrinom iz rane, a plazma uskoro počinje prožimati finu kapilarnu mrežu transplantata i tako ga prehranjuje prvih 48 sati. Nakon toga, prehranu preuzimaju krvne žilice, jer dolazi do spajanja otvorenih lumena žilica podloge i kalema. U nekoliko dana se javljaju nove kapilare iz endotela uraslog iz podloge, a dolazi i do uspostavljanja limfne drenaže (*Smith¹³*).

Odmah nakon uzimanja, tanji SKT se nešto skvrči, zbog elastičnih niti dermisa, to je tzv. primarna kontrakcija. Nakon desetak dana počinje sekundarna kontrakcija, zbog ožiljka, koji se stvara i traje do šest mjeseci. Kontrakciji pogoduje meka podloga i udubljenje, kao i djelomično propadanje transplantata. U našoj regiji se osobito manifestira na vratu i mekoj podlozi usne šupljine, dok je u periostu čeljusti minimalna. Zbog toga se preporuča imobilizacija tanjih kožnih kaleмова i do šest mjeseci i masaža (*Cronin¹⁴*).

Tanji SKT bojom odudara od okoline, prvo je blijed, a nakon izlaganja ultravioletnim zrakama postaje hiperpigmentiran (*Edgerton i Hansen¹⁵*, *Mir i Mir¹⁶*).

Kožni adneksi (dlake i žlijezde), prenose se samo u *Wolfeovog* i djelomično debljeg *Blairovog* kalema (*Grabb i Smith⁸*).

Inervacija se javlja na transplantiranoj koži nakon 4—5 tjedana, s hiperalgezijom u početku i, konačno se normalizira nakon 1,5 do 2 godine.

U djece, SKT raste zajedno s okolnim tkivom.

SKT u ustima podliježe promjenama zbog promijenjenog miljea, postaje sličan sluznici, ali nikad u potpunosti ne metaplazira u sluznicu, jer je koža visokodiferencirani organ (*Čupar¹⁷*).

ZAKLJUČAK

Slobodni kožni transplantat je velika pomoć u terapiji manjka kože i sluznice. Upotrebom SKT, dolazi do brzog cijeljenja rane, sprečava se narušavanje općeg stanja bolesnika zbog gubitka pokrovnog epitela, što osobito dolazi do izražaja pri opsežnim opeklinama. Isto tako, izbjegava se stvaranje kasnijih ožiljaka. Uzimanje SKT nije komplicirano, pogotovo za našu regiju pa nisu potrebni veliki komadi. Trauma, prilikom uzimanja SKT, je za bolesnika minimalna, jer se bol kupira dobrom anestezijom, a krvarenje je zanemarivo.

Regija glave je povoljna za sve vrste transplantata, zbog dobre prokrvljenosti pa tako i za SKT. Kožni kalem, stavljen na dobru podlogu i imobiliziran, sa sigurnošću će se primiti i zbog svega toga možemo reći da je SKT sredstvo izbora za nadoknadu kože i sluznice.

S a ž e t a k

U članku je dat pregled slobodnih kožnih tranplantata, s historijatom i indikacijama za primjenu u području lica i usta. Ukratko su date mogućnosti, koje nam pružaju pojedini transplantati i najuobičajenije greške i posljedice. Isto tako se govori o sudbini transplantiranog kalema i njegovu ponašanju na novoj podlozi, kao i o mogućnosti konzervacije kalema za kasniju upotrebu.

S u m m a r y

FREE SKIN GRAFTS AND THEIR APPLICATION IN THE FACIAL AND MOUTH AREA

The paper deals with the free skin grafts, with a historical survey and indications for use in the facial and mouth area. The possibilities of different skin grafts are discussed, and the most common errors and their consequences. Also, the fate of an implanted skin graft and its behaviour on the new base, as well as the conservation of grafts for a later use.

Z u s a m m e n f a s s u n g

FREIE HAUTTRANSPLANTATE UND IHRE ANWENDUNG IM BEREICHE DES GESICHTS UND MUNDES

Der Autor gibt eine Übersicht über die freien Hauttransplantate, mit Historiat und Indikation für die Anwendung im Gesichts- und Mundbereich. Die Anwendungsmöglichkeiten der einzelnen Transplantate, ihre Fehlerquellen und Folgezustände, werden kurz beschrieben. Das Schicksal des transplantierten Pelzlings, sein Verhalten auf neuer Grundlage und die Möglichkeiten seiner Konservierung, werden angeführt.

LITERATURA

1. LAMKE, L. O.: Scand. J. Plast. Reconstr. Surg., 5:77, 1971
2. Ratna kirurgija, deo I str. 366, Beograd, 1953
3. GRABB, SMITH: Plastic Surgery, 2nd ed., Little, Brown and Co, Boston, 1973
4. ERIKSSON, G. FRITHIOF, L.: Scand. J. Plast. Reconstr. Surg., 6:93, 1972
5. HYNES, W.: Brit. J. Plast. Surg., 10:1, 1957
6. KIKUCHI, I., OMORI, M.: Plast. Reconstr. Surg., 45:66, 1970
7. CONVERSE, J. M.: Reconstructive Plastic Surgery, Vol. 1, Philadelphia, 1977
8. PRPIĆ, I.: Principi indikacije i tehnika upotrebe slobodnih kožnih autotransplantata, VI postdiplomski tečaj iz kirurgije, Zagreb, 1969
9. SHEPARD, G. H.: Plast. Reconstr. Surg., 49:115, 1972
10. KORLOF, B.: Scand. J. Plast. Reconstr. Surg., 6:126, 1972
11. ČUPAR, I.: Chir. maxillofac. plast., 1:159, 1958
12. PRPIĆ, I.: Chir. maxillofac. plast., 5:142, 1966
13. SMAHEL, J.: Brit. J. Plast. Surg., 24:129, 1971
14. CRONIN, T. D.: Plast. Reconstr. Surg. 27:7, 1961
15. EDGERTON, M. T., HANSEN, F. C.: Plast. Reconstr. Surg., 25:455, 1960
16. MYR, Y., MYR, L.: Brit. J. Plast. Surg., 14:303, 1961
17. ČUPAR, I.: Klinička i histološka studija u usta transplantirane kože, Rad JAZU, knj., 307, Zagreb, 1955

Primljeno za objavljivanje 10. siječnja 1978.