

Zavod za oralnu kirurgiju
Stomatološkog fakulteta, Zagreb
predstojnik Zavoda prof. dr sci. dr I. Miše

Zavod za animalnu fiziologiju
Prirodoslovno-matematičkog fakulteta, Zagreb
predstojnik Zavoda prof. dr sci. dr A. Kaštelan

Presadivanja zubnih zametaka štakora

IV Utjecaj ortotopične sredine na diferencijaciju zuba singenih primalaca

D. ZAKLAN-KAVIĆ, I. BAŠIĆ i A. KAŠTELAN

Ortotopično presađivanje zuba u zubnu alveolu je skup okolnosti, koje se obično ne razmatraju u presađivanju drugih tvrdih ili mekih tkiva. Zub se presađuje u septičnu okolinu usne šupljine, a neposredno nakon presađivanja izložen je traumi žvakanja. Zubni je transplantat sastavljan od tvrdih i mekih tkiva, a presađuje se u koštanu šupljinu. Ove okolnosti imaju veliki utjecaj na preživljivanje transplantiranog zuba. Dosad još nisu definirani određeni kriteriji odbacivanja ortotopično presađenih zuba u eksperimentalnih životinja. Ranija su istraživanja pokazala, da zubni zameci, koji su bili presađeni u zubnu alveolu genetički nesrodnih mačaka (Shapiro¹), nisu uvijek pobuđivali izrazitu imunološku reakciju odbacivanja pa su transplantati često preživjeli. Ortotopično presađeni zubni zameci u hrčaka, stimulirali su imuni sustav primaoca i doveli do razvoja imunološke reakcije (Robinson i Rowlands²). Zameci, presađeni u zubnu alveolu nesrodnih štakora, bili su odbačeni, a trajno su preživjeli u neonatalno timektomiranih životinja (Macego-Sobrinho i Iranpour³).

Rezultati heterotopične transplantacije zubnih zametaka u visokosrodnih životinja (Zaklan-Kavić i sur.⁴, Klein i sur.⁵) pokazuju, da daljnji razvoj zubnog zametka ne ovisi o vrsti tkiva u koje je transplantat presađen, nego o razlici u genima tkivne snošljivosti između davaoca i primaoca (Zaklan-Kavić i sur.⁶, Zaklan-Kavić i sur.⁷, Klein⁸).

U ovom radu, pokazat ćemo u kojoj mjeri ortotopična okolina, znači zubna alveola, utječe na prihvaćanje i daljnji rast zubnih transplantata.

POKUSI I REZULTATI

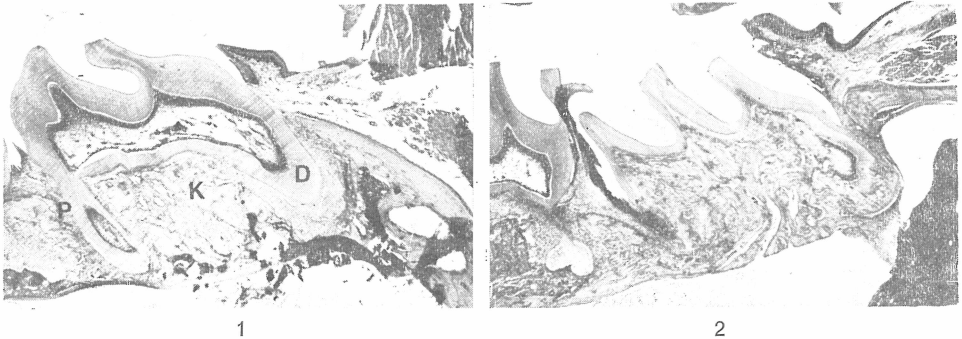
Davaoci zubnih zametaka su bili štakori, soja VM, u dobi od 10 dana. Životinje smo žrtvovali u eteru i izvadili im prve kutnjake gornje čeljusti, koje smo do presađivanja držali u H a n k s o v o j otopini. Primaoci transplantata su bili štakori istog soja kao i davaoci, u dobi od 10 do 14 dana. Primaoce smo anestetizirali kloral hidratom (30 mg/100 gr tjelesne težine) i fiksirali na operacijski stolić. Mladunčadi smo držali otvorena usta pomoću najlonskog konca, pričvršćenog na gornje i donje sjekutiće. Sluznicu usne šupljine smo oprali 70% etilnim alkoholom, a zatim skalpelom načinili rez u području gornjeg desnog i lijevog prvog kutnjaka, mukoperiostalni režanj smo odljučili i oprezno odstranili zametak pomoću zubnog ekskavatora. Zametak davaoca smo postavili u praznu alveolu primaoca, a prethodno ispreparirani režanj smo vratili na njegovo mjesto. Svakom smo primaocu presadili samo jedan zametak u lijevu ili desnu alveolu gornje čeljusti, već prema tomu je li bio uzet iz lijeve ili desne strane čeljusti primaoca.

Primaoce smo žrtvovali 7, 14, 21, 28. i 35. dana nakon presađivanja zubnih zametaka, a odstranjene maksile smo fiksirali u 10% formalinu. Tkivo smo pripremili rutinskim postupkom za histološku analizu i rezali u presjeke 6 do 10 mikrona debljine, ili hematoksilinom i eozinom. Pazili smo da presjeci idu dužinskom osi zuba. Pravili smo presjeke jedne i druge strane gornje čeljusti i tako smo dobili preparate s dijelom čeljusti u kojem se nalazio presađeni zub i odgovarajući dio čeljusti druge strane, s normalnim prvim kutnjakom, koji smo iskoristili za usporedbu, prilikom analiziranja transplantata.

Histološki smo analizirali samo 28 preparata. Od 60 presađenih zametaka, 32 su propala, radi ispadanja iz alveole, ili radi većih nakupina polimorfonuklearnih leukocita u pulpnoj komorici i okolini zuba. Histološki smo obradili 4 do 5 transplantata iz svake skupine pokusa.

Rezultati pokazuju, da je revaskularizacija pulpe bila uspostavljena već sedmog dana nakon presađivanja, ali su se mjestimice vidjele blage degenerativne promjene, osobito u gornjim i središnjim dijelovima pulpne komorice. Oko lumena krvnih žila se vidjelo nešto limfocita i polimorfonukleara. Odontoblasti nisu, kao u normalnih zuba kontrolne skupine, činili kontinuirani niz na periferiji pulpe, već se taj niz mjestimice prekidao, a odontoblasti su bili splošteni, a ne štapičasti, kao u normalnih zuba. Odontoblasti su bili pravilnijeg oblika, u području prema korijenu zuba, a tu se vidjelo i odlaganje postoperativno stvorenog dentina. Taj je dentin bio nepravilan i celularan (osteodentin), u suprotnosti s tubularnim i acelularnim dentinom kontrolne skupine. Ameloblasti su, na pojedinim mjestima, metaplazirali u višeslojni pločasti epitel. Četrnaestog dana nakon presađivanja, pulpa je imala normalni izgled i bila je dobro prokrvljena, bez upalnih promjena. Odontoblasti su bili štapičasti i odlagali su obilne količine dentina, kako u kruni, tako i u korijenu zuba. Dentin je u kruni imao pravilniju tubularnu građu, a u korijenskom je dijelu bio nepravilan i celularan. Usporedo s rastom korijena, stvarao se sloj cementa, s njegove vanjske strane, na koji se vezalo fibrozno vezivo, koje je predstavljalo parodontalne niti. Uspostavljen je bio i dobar spoj između zuba i sluznice usne šupljine, preko dobrog epitelnog pričvrstka. Tijekom daljnjeg razvoja zuba, korijen je rastao u dubinu čeljusne kosti (sl. 1) odlaganjem dentina i cementa. Oblici korijena su često bili nepravilni. Pulpna je komorica, u većini slu-

čajeva, bila ispunjena uobičajenim sadržajem, kao i u normalnih zuba, ali se u nekih preparata, od 28. i 35. dana, vidjela prožetost pulpe osteoidnim tkivom (sl. 1 i 2).



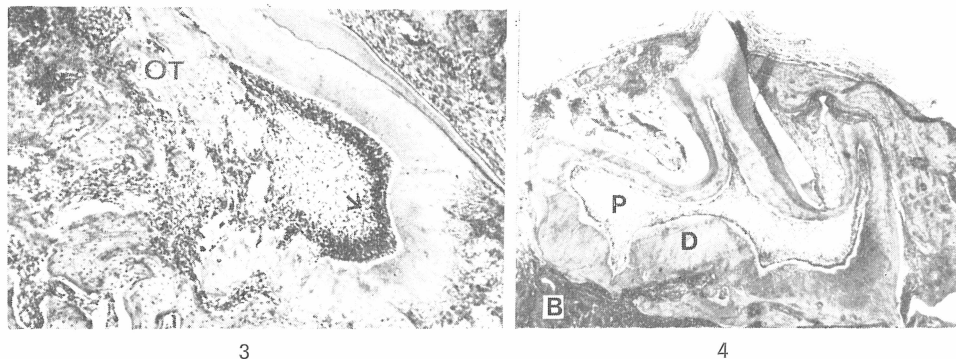
Sl. 1. Zametak prvog kutnjaka, 28. dana nakon presađivanja u zubnu alveolu. D: dentin, P: periodontalni ligament, K: koštano tkivo alveole. Hemalaun i eozin 8X. — Sl. 2. Zametak prvog kutnjaka, 28. dana nakon presađivanja u zubnu alveolu. Rast korijena nepravilan, a pulpna komorica ispunjena osteoidnim tkivom i s nešto fibroznog tkiva. Hemalaun i eozin 85X.

RASPRAVA

Rezultati presađivanja zametaka u zubnu alveolu genetički istovetnih sojeva štakora pokazuju, da se zubni zameci razvijaju i dalje rastu, nakon izvjesnog razdoblja prilagođivanja i oporavljanja transplantata u novoj sredini. Zbog toga se sedmog dana nakon presađivanja vide slabije izražene degenerativne promjene u zubnoj pulpi, kao i blaga upalna reakcija, s nešto limfocita i polimorfonuklearnih leukocita oko lumena krvnih žila. Stanične komponente zubnog tkiva, razlikovale su se u sposobnosti odolijevanja traumi presađivanja. Najosjetljiviji su bili ameloblasti. Oni su većim dijelom metaplazirali u višeslojni pločasti epitel, već sedmog dana nakon presađivanja, a stanični matriks, koji je bio prisutan u doba presađivanja, nije sazrijevao. Odontoblasti su pokazivali znatniju otpornost. Oni su, sedmog dana nakon presađivanja, doduše pokazivali izvjesne degenerativne promjene, ali su već 14. dana imali štapičasti oblik i bili kontinuirano poredani na periferiji pulpe. Dentin je u početku bio celularan, a kasnije je postajao sve pravilniji, mada je još bilo dosta iregularnosti u korijenskom dijelu.

Usporedimo li razvoj ortotopično i heterotopično (Zaklan-Kavić i sur⁴) presađenih zubnih zametaka 10 dana starih štakora, vidimo da su zameci u obje skupine pokusa podjednako rasli i pokazivali istovetnu morfološku diferencijaciju. Korijeni heterotopično presađenih zubnih zametaka su veoma često bili nepravilni, čemu je vjerojatno bio razlog povećani tlak okolnog tkiva na Hertvigovu membranu (sl. 4). Prednost je heterotopične sredine bila u tomu, što su nam gotovo svi transplantati bili pristupačni analiziranju, jer nije dolazilo do ispadanja zuba, a i infekcija je bila znatno rjeđa. U pokusima ortotopičnog presađivanja zametaka imali smo 50% gubitaka transplantata, što zbog ispadanja zuba, a što zbog infekcije zubne pulpe i okoline transplantata.

Rezultati pokusa govore da se u pokusnih životinja može izvršiti ortotopično presađivanje zubnih zametaka pa ako su primalac i davalac genetički identični, nema većih poteškoća u prihvatanju transplantata*.



Sl. 3. Uvećani detalj slike 2. OT, osteoidno tkivo. Strelica označava odontoblaste. Hemalaun i eozin 200X. — Sl. 4. Transplantat prvog kutnjaka iz potkapsularnog područja, 35. dana nakon presađivanja. U nepravilno razvijenom korijenu, vide se veće nakupine dentina. D: dentin, P: pulpa, B: bubrežno tkivo. Hemalaun i eozin 85X.

Sažetak

U radu smo ispitivali utjecaj ortotopične sredine (zubne alveole) na prihvatanje, rast i diferencijaciju presađenih zubnih zametaka genetički srodnih štakora. Presađivali smo zametke prvih kutnjaka deset dana starih štakora, u zubnu alveolu srodnog soja štakora, isto tako starih deset dana. Presađene smo transplantate odstranjivali u različitim vremenskim razmacima, počevši od 7. do 35. dana nakon presađivanja i histološki smo ih analizirali. Rezultati pokazuju da se zametci razvijaju i dalje rastu, nakon izvjesnog razdoblja prilagođivanja i oporavljanja transplantata, na presađenom mjestu. U pokusnih životinja se, dakle, može izvršiti ortotopično presađivanje zubnih zametaka pa ako su primalac i davalac genetički identični, nema većih poteškoća u prihvatanju transplantata.

Summary

TOOTH GERM TRANSPLANTATION IN RATS 4. THE INFLUENCE OF THE ORTHOTOPIC ENVIROMENT ON DIFFERENTIATION OF THE TEETH IN SYNGENEIC RECIPIENTS

The influence of the oral eviroment on differentiation and development orthotopically transplanted tooth germs in syngeneic recipients was studied. Tooth germs of first molars from 10-day old rats were transplanted in the dental socket of 10-day old syngeneic recipients. The grafts were removed at different intervals from 7 to 35 days after transplantation and examined histologically. The results show that orthotopic tooth germ grafts maintain their capability to recover, develop and differentiate after a period od adjustment in syngeneic recipients.

* Rad je financirala Republička zajednica za znanstveni rad SR Hrvatske.

Zusammenfassung

DIE VERPFLANZUNG VON ZAHNKEIMEN BEI RATTEN

In dieser Arbeit wurde der Einfluss einer orthotopischen Umgebung (der Zahnalveole) auf die Assimilierung, Wachstum und Differenzierung verpflanzter Zahnkeime von genetisch verwandten Ratten, geprüft. Zahnkeime der ersten Mahlzähne von zehn Tage alten Ratten wurden in Zahnalveolen von Ratten verwandten Stammes, ebenfalls zehn Tage alt, verpflanzt. Die verpflanzten Transplantate wurden in verschiedenen Zeitintervallen, vom 7. bis zum 35. Tag nach der Verpflanzung entfernt und histologisch untersucht. Die Resultate beweisen dass sich die Zahnkeime nach einem gewissen Intervall der Anpassung und der Erholung des Transplantats auf dem verpflanzten Ort, entwickeln und weiterwachsen. Demnach ist es möglich bei Prüflingen eine orthotopische Verpflanzung von Zahnkeimen vorzunehmen. Falls Spender und Nehmer genetisch identisch sind, treten keine grösseren Schwierigkeiten in der Assimilierung des Transplantats auf.

LITERATURA

1. SHAPIRO, H. H., JOHNSON, D. D.: Ann. N. Y. Acad. Sci., 73:576, 1958
2. ROBINSON, P. J., ROWLANDS, D. T.: Transplantation, 14:787, 1972
3. MACEDO-SOBRINHO, B., IRANPOUR, D.: Arch. Oral. Biol., 16:1215, 1971
4. ZAKLAN-KAVIĆ, D., BAŠIĆ, I., KAŠTELAN, A.: Lij. vjes., 96:531, 1974
5. KLEIN, J., SECOSKY, R., KLEIN, D.: Am. J. Anat., 131:371, 1971
6. ZAKLAN-KAVIĆ, D., BAŠIĆ, I., KAŠTELAN, A.: Lij. vjes., 96:535, 1974
7. ZAKLAN-KAVIĆ, D., KAŠTELAN, A., MIŠE, I.: ASCRO, 9:119, 1975
8. KLEIN, J.: Transplantation, 12:500, 1971