

Klinika za kirurgiju čeljusti i lica  
Medicinskog fakulteta, Zagreb  
predstojnik Klinike prof. dr sci. dr M. Barlović

## Hondromatoza temporomandibularnog zgloba

M. BARLOVIĆ

Iznimne patološke promjene u području ulaznog kraka mandibule, bilo na procesusu muskularisu (Barlović<sup>1</sup>) ili na procesusu artikularisu (Tasanen i sur.<sup>2</sup>, Simon i sur.<sup>3</sup>), veoma su važne za funkciju mandibule.

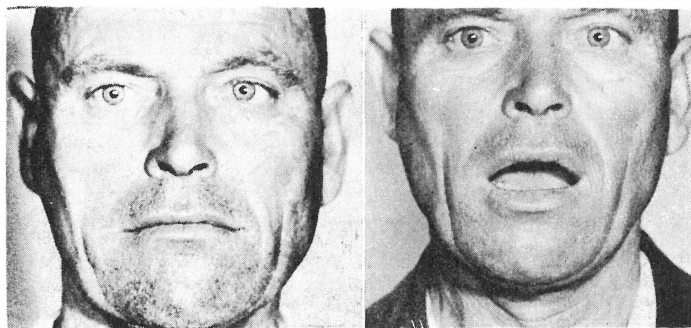Prikazat ćemo jednu takvu promjenu, hondromatozu temporomandibularnog zgloba.

Poznato je da je ovo vrlo rijetko oboljenje. Prvi ga je prikazao Axhausen<sup>4</sup>, zatim su ga povremeno opisivali i neki drugi strani autori, ali također samo kao pojedinačne slučajeve. Međutim, Murphy i sur.<sup>5</sup> su objavili 32 hondromatoze u posve drugoj lokalizaciji, tj. 22 slučaja u koljenu, 5 slučajeva u kuku itd.

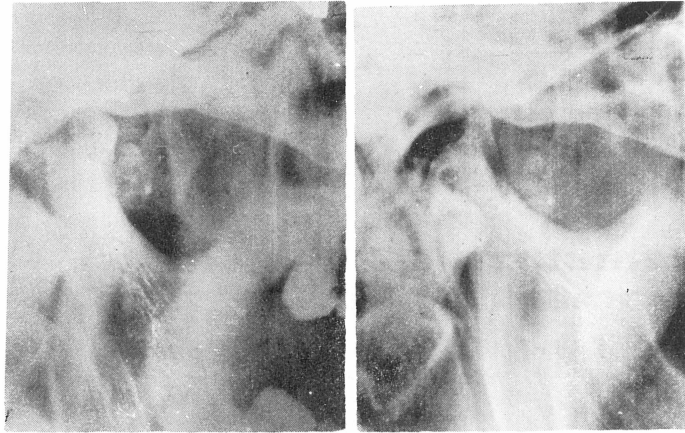
U našoj literaturi ovo je prvi objavljeni slučaj oboljenja čeljusnog zgloba ove vrsti (pratimo ga 15 godina nakon operacije) stoga mu pridajemo posebnu važnost zbog rijetkosti, poteškoća u dijagnozi u svakidašnjoj praksi liječnika opće prakse, maksilofacijalnog kirurga, ili stomatologa te kliničke slike i terapije.

### PRIKAZ BOLESNIKA

Š. Š. (M. br. 518/63), prije 7 godina tužio se na glavobolju, zbog koje je ležao u bolnici, a u posljednje vrijeme i na boli i oteklinu u desnom čeljusnom zglobu. Zbog sumnje na neoplazmu, upućen je na liječenje u ovu kliniku. Prilikom pregleda ustanovljeno je po-



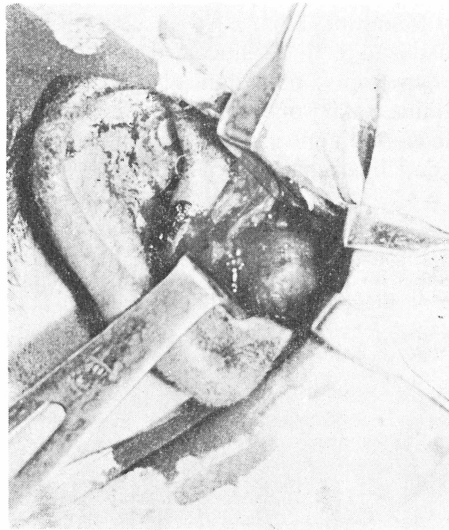
Sl. 1. Izbočenje desne preaurikularne regije uslijed tumora. —  
Sl. 2. Lagana devijacija mandibule udesno, pri ograničeno otvorenim ustima.



3

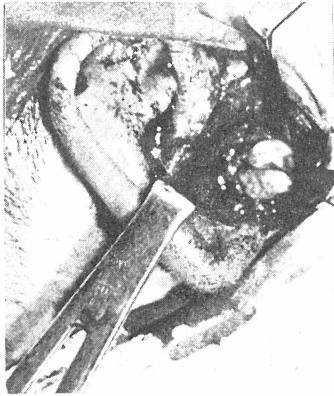
4

Sl. 3. Rendgenska slika desnog zgloba, po Par mi, pokazuje položaj glavice pri zatvorenim ustima. Glavica je dijelom destruirana, a oko nje postoje sjene, koje su mjestimično vezane uz glavicu. — Sl. 4. Rendgenska slika iste glavice pri otvorenim ustima bez normalnog pomicanja prema naprijed.



Sl. 5. Intra operationem se vidi bjelkasta kapsula desnog zgloba.

stojanje otekline ispred desnog uha (sl. 1), tvrde konzistencije, koja se u dubini difuzno gubi u podlozi. Koža iznad nje je bila nepromijenjena. Otvaranjem usta, koje je bilo ograničeno (sl. 2), dolazilo je do devijacije mandibule u desnu stranu. Nalaz je odgovarao rendgenskoj slici (sl. 3), na kojoj se vidjela dijelom destruirana glavica, sa sjenama oko nje, a pri otvorenim ustima (sl. 4), glavica nije bila u normalnom pomaku prema naprijed. Budući da su laboratorijski nalazi u granicama normale, kao i opće stanje bolesnika, u općoj

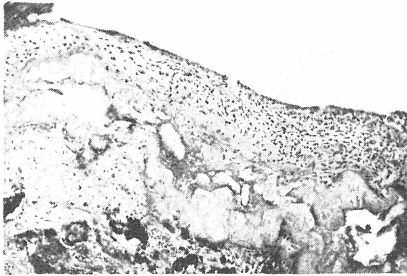


6

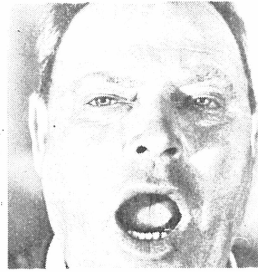

7

Sl. 6. Intra operationem kapsula otvorena. Vide se bijeli komadići hrskavice. — Sl. 7. Kompletni sadržaj prikazan izvan zgloba.



8

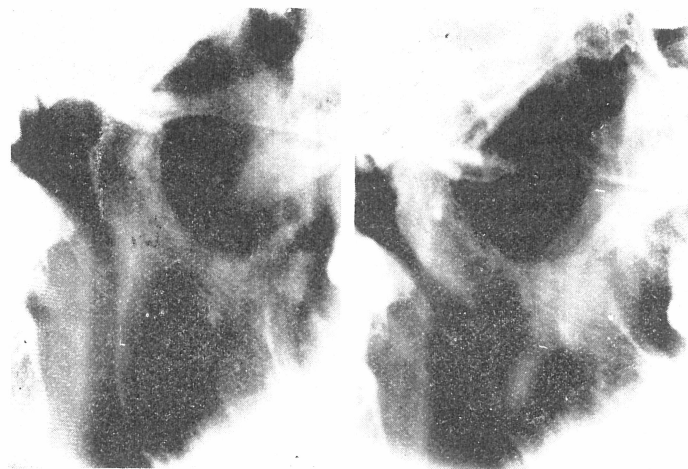


9

Sl. 8. Histološki preparat hondromatoze pokazuje multinuklearno vezivo, sa opsežnim žarištima hrskavice, dijelom nekrotične, s pseudocistama (H. E, poveć. 50×). — Sl. 9. Postoperativni nalaz bolesnika bez otekline i bez devijacije mandibule pri otvorenim ustima.

anesteziji se pristupilo operativnom zahvatu na desnom čeljusnom zglobo. Intra operationem se naišlo na bijelo promijenjenu kapsulu (sl. 5), a nakon njenog otvaranja vidio se veći broj kuglica raznih veličina (sl. 6. i 7). Između njih je bilo rahlo vezivo, a glavica mandibule je dijelom bila slobodna i zašiljena. Pojedini bijeli komadići tkiva su bili vezani uz menisk. Izvršena je djelomična kondilektomija i odstranjen sadržaj zgloba i dijela meniska, dok je preostala čahura sašivena na starom mjestu. Nakon histopatološke pretrage nalaz je glasio: » . . . materijal je multinuklearno vezivo, mjestimično embrionalnog tipa, s opsežnim žarištima hrskavice (sl. 8) Dg.: Chondromatosis (prof. dr Bunarević, br. 278 od 12. 7. 1963).

Nakon 15 godina bolesnik je došao na kontrolu i moglo se ustanoviti normalno otvaranje usta (sl. 9). Na rendgenskoj slici se vidjelo normalno pomicanje desne glavice (sl. 10. i 11). Nema nikakvih smetnja u desnom ni u lijevom zglobo.



10

11

Sl. 10. Rendgenska slika postoperativne situacije desne glavice pri zatvorenim ustima — Sl. 11. Normalni pomak iste glavice prema naprijed pri otvorenim ustima.

## DISKUSIJA

Rijetkost pojave hondromatoze čeljusnog zgloba, ovoj problematici daje posebno značenje. Naime, ovo oboljenje treba dijagnosticirati i odrediti adekvatnu kiruršku terapiju, koja će isključiti negativne posljedice intrakapsularnog kirurškog zahvata na čeljusnom zglobu i izbjeći mogućnost djelomične povrede facijalisa. Prema tomu, ne treba govoriti o prednosti rane, već ispravne dijagnoze. Diferencijalno dijagnostički dolazi u obzir trauma meniskusa (Markowitz i Gerry<sup>6</sup>), inflamatorno oboljenje zgloba (Barlović<sup>7</sup>, Rittermann<sup>8</sup>, Mikolji<sup>9</sup>) razvojni poremećaj, hiperplazija (Gottlieb<sup>10</sup>). Pored toga, treba imati u vidu sistemske poremećaje — akromegaliju (Korkhaus<sup>11</sup>) i, ekstremno rijetko, maligne tumore, kao hondrosarkom (Mullins i sur.<sup>12</sup>), benigne tumore, npr. osteohondrom (Simon i sur.<sup>3</sup>), a isto tako i temporomandibularni zglobni sindrom: disfunkcionalni sindrom boli (Vero<sup>13</sup>, Coffin<sup>14</sup>). S obzirom na etiologiju, ne slažemo se s mišljenjem o nepoznatom uzroku oboljenja, koje je spomenuto u radu Schultea i Rhynea<sup>15</sup>, već nam je prihvatljivo stanovište Jaffea<sup>16</sup> o benignom tumoru zgloba. Opis bitnih promjena je još 1813. godine objavio Lannec (cit. po Lucku<sup>17</sup>), koji, između ostalog, kaže da postoji hrskavička metaplazija primitivnog skeletnog mezenhinskog tkiva u sinovijskoj membrani. Isto mišljenje zastupa i Jaffe<sup>16</sup>.

Zbog nespecifičnosti kliničkih simptoma, dijagnostika zahtijeva detaljnu analizu. Tek rendgenska slika, u izvjesnom smislu, sužava patologiju. Na temelju ovih analiza određuje se i kirurška terapija. Kondilektomija i meniskotomija, uz kompletno odstranjenje supstrata zgloba su metode izbora. Poznato je da svaki intrakapsularni kirurški zahvat sa sobom nosi izvjesni rizik. Međutim, taj rizik se mora

prihvatiti. Naš slučaj (operiran prije 15 godina, sada s potpuno normalnom funkcijom u zglobu i bez mogućih pratećih negativnih pojava (boli, teškog otvaranja usta, devijacije, djelomične pareze facijalisa itd), potvrđuje ispravnost naše procjene postupka.

## ZAKLJUČAK

Artikularna hondromatoza mandibule, iako vrlo rijetko oboljenje, zahtijeva poznavanje njene patologije. U sastavu drugih patologija iste regije, dajemo joj posebnu važnost, zbog poteškoća pri dijagnostici i zbog delikatnosti kirurškog zahvata, s obzirom na trajnu funkcionalnu sposobnost takvog zgloba i mimiku lica.

## Sažetak

U ovom radu prikazan je slučaj hondromatoze desnog čeljusnog zgloba, s osvrtom na etiološke, dijagnostičke, kliničke, kirurške i histopatološke aspekte tog oboljenja.

## Summary

### CHONDROMATOSIS OF THE TEMPOROMANDIBULAR JOINT

The paper deals with the chondromatosis of the right mandibular joint, with particular reference to the etiological, diagnostical, clinical, surgical, and histopathological aspects of the disease.

## Zusammenfassung

### CHONDROMATOSIS DES KIEFERGELENKES

In der vorliegenden Arbeit ist ein Fall von Chondromatosis des rechten Kiefergelenkes, unter Berücksichtigung der ätiologischen, diagnostischen, klinischen, chirurgischen und histopathologischen Aspekte dieser Erkrankungen dargestellt.

## LITERATURA

1. BARLOVIĆ, M.: Chir. Maxillofac. Plast., 6:113, 1968
2. TASANEN, A., LAMBERG, M., KOTILAINEN, R.: Oral Surg., Oral Med., Oral Path., 38:845, 1974
3. SIMON, G., KENDRICK, R., WHITLOCK R.: Oral Surg., Oral Med., Oral Path., 43:18, 1977
4. AXHAUSEN, G.: Fortschr. Zahnk., 9: 184, 1933
5. MURPHY, F., DAHLIN, D., SULLIVAN, C.: J. Bone Joint Surg., 44A:77, 1962
6. MARKOWITZ, H., GERRY, R.: Oral Surg., Oral Med., Oral Path., 3:75, 1950
7. BARLOVIĆ, M.: Chir. Maxillofac. Plast., 1:177, 1958
8. RITTERMANN, V.: Chir. Maxillofac. Plast., 1:185, 1958
9. MIKOLJI, V.: Chir. Maxillofac. Plast., 7: 74, 1964

10. GOTTLIEB, O.: J. Oral Surg., 9:118, 1951
11. KORKHAUS, G.: Dtsch. Zahn-Mund Kieferhk., 22:93, 1955
12. MULLINS, F., BERARD, D., EISENBERG, S.: Cancer, 18:1180, 1965
13. VERO, D.: J. Laryng., 79:707, 1965
14. COFFIN, F.: J. Laryng., 74:155, 1960
15. SCHULTE, W., RHYNE, R.: Oral Surg., Oral Med., Oral Path., 28:906, 1969
16. JAFFE, H.: Tumors and tumorous conditions of the Bones and joints, Kimpton, London, 1958
17. LUCK, V.: Bone and joint diseases. Ch. Thomas, Springfield, Ill., 1950

---

Primljeno za objavljivanje 24. svibnja 1977.