

Zavod za bolesti zuba
Stomatološkog fakulteta, Zagreb
predstojnik Zavoda prof. dr sci, dr Z. Njemirovskij

Endodontsko tretiranje kroničnog periapeksnog procesa u molara

V. POPIĆ

Suvremeni endodontski tretman inficirane korijenske pulpe i parodonta omogućio je, naročito u posljednje vrijeme, uspjeh u liječenju zubi, koji su se do tada, u pravilu, ekstrahirali. Usavršavanje metodologije i bolja tehnika rada pruža brojnim stomatolozima daleko veće i bolje mogućnosti za egzaktno tretman.

U ovom prikazu želimo se isključivo ograničiti na problem tretiranja inficirane pulpe molara, s kroničnim promjenama u periapeksu, jer veliki broj zubnih liječnika zanemaruje egzaktno endodontsko liječenje molara. Razlozi za takav negativni stav su različiti — relativno velik utrošak vremena i izvanredno angažiranje terapeuta, a često se susreće i nerazumijevanje pacijenta za uloženi trud.

Nepovoljne posljedice prerane ekstrakcije molara i njihova važnost za fiksni i mobilni nadomjestak upućuju na to, da je njihovo spasavanje nužno potrebno. Na našim smo pacijentima, u više godina, mogli, na temelju rendgenskih snimaka i lokalnog kliničkog nalaza, ustanoviti brojne kronične upalne promjene parodonta i kosti, koje su bile rezultat iritativnog djelovanja bakterija i toksičnih agensa, nastalih autolitskim raspadom u radikularnom dijelu zuba. Česti neuspjesi amputacijskog tretiranja molara naveli su nas da odbacimo tu metodu rada, i prihvatimo suvremeni endodontski tretman. Opće priznati principi endodontske terapije zahtijevaju kompletnu instrumentaciju korijenskih kanala kao i hermetičku opturaciju, s naročitom brigom o apikalnoj trećini kanala (Njemirovskij¹). To zahtijeva bolje poznavanje topografsko-morfoloških svojstava molara, kao i posebnu tehniku rada. Spomenut ćemo neka bitna svojstva molara, ne ulazeći u detaljnija opisivanja, o čemu smo već ranije pisali (Popić²).

Mezijalne i bukalne kanale molara karakteriziraju naglašena uskoća i zakrivljenost, a ponekad i prekobrojnost korijenskih kanala.

Na dijagnostičkom rendgenogramu, palatinalni korijen gornjeg molara, u pravilu, imponira kao ravan. Međutim Ingle³ navodi da u 55% slučajeva postoji apikalna zakrivljenost palatinalnog korijena u bukalnom smjeru što treba imati na umu. Mezijalni korijen gornjeg prvog molara, prema Inglu³ je u 78% slučajeva zakrivljen od bukalnog prema distalnom smjeru. Naša su ispitivanja pokazala nerijetku koronarnu zakrivljenost meziobukalnog kanala donjeg prvog i drugog molara.

Uočili smo i pojavu da meziobukalni kanal prvog i drugog molara, osim distalne zakrivljenosti, ima smjer bukalno-lingvno, što rezultira torzijom početnog instrumenta. Česti nalaz vidljivih slobodnih i adherentnih pulpnih konkremenata otežava lokalizaciju ulaza u korijenske kanale, kao i instrumentaciju kanala endodontskim instrumentarijem (Popić i Jugović⁴).

Većina neuspjelih intervencija u liječenju molara nastaje radi nepoznavanja ispravne tehnike rada. Ako se primjenjuju tehnika i instrumenti, koji se inače upotrebljavaju za ravne jednokorijenske kanale, možemo reći, da će oni u molara prouzročiti neuspjeh. Nastat će tada veće stepeničaste zasjekotine, odnosno perforacija i fragmentacija instrumenata u tim zakrivljenim i uskim kanalima. Prema tomu, za intraradikularnu instrumentaciju molara vrijede druga pravila.

Može se postaviti pitanje, na koji način treba vršiti instrumentaciju uskih i zakrivljenih korijenskih kanala?

Instrument kojim se vrši širenje i čišćenje zakrivljenog kanala mora biti prilagođen tretiranom kanalu, treba ga približno zavnuti na oblik koji odgovara korijenskom kanalu. Nakon izvlačenja instrumenta iz kanala, preporučamo da se instrument ponovno svine. Smatramo važnim i to, da se uz mehaničku obradu kanala, svakako primijene i demineralizacijska biološka sredstva na bazi tetraceminskih preparata (Helator, Largal i dr). Upotreba helatora je neobično važna, jer treba uspostaviti prohodnost korijenskog kanala, a to nije uvijek moguće samo mehaničkom obradom. Korijenski proširivač najmanjeg kalibra, zakrivljen prema potrebi, uz irigaciju Helatorom, polagano se vertikalno utiskuje u kanal, s blagim micanjem lijevo i desno. Na taj se način instrument uvlači sve dublje, dok vršak igle ne dosegne željenu dubinu. Pritom je važno da se instrument utiskivanjem prilagođava smjeru i obliku kanala.

Početna instrumentacija s proširivačem broj 1 treba da uspostavi prohodnost do otvora na apeksu, a slijedeći raširivač proširuje lumen kanala. Strugač kalibra 1 se primjenjuje u slijedećoj fazi obrade kanala. Zakrivljeni instrument se uvlači do »unutarnjeg« foramena, zatim se ručka instrumenta zakrene za pola okretaja i izvuče prema van. Tek kad prvi instrument bez poteškoća ulazi u korijenski kanal i ne zarezuje stijenkku kanala, može se preći na slijedeći broj. Tako prelazimo s manjeg kalibra na veći, dok se ne počne izbacivati čisti bijeli dentinski prašak. Treba istaći, da proširivači broj 1, 2, a donekle i broj 3, kad su kanali molara zakrivljeni, slijede, u pravilu smjer kanala, zbog svoje elastičnosti. Napominjemo, da će što veći bude instrument za obradu kanala, veća biti i opasnost da nastane zasjekotina u zidu kanala.

Mjerenja presjeka donjih mezijalnih kanala molara u apikalnoj trećini, koje je proveo Somme⁵, pokazala su da je njihov promjer obično manji od promjera turpije broj 3 u posljednjoj trećini. To znači da su u obradi tih kanala najsigurniji proširivači i strugači samo do broja 3. Mi smo, u pravilu, išli do većeg proširivanja spomenutih kanala, služeći se helacijskim fenomenom. Takav pristup radu, koji smo naveli, omogućio nam je postizavanje maksimalne prohodnosti kanala liječenih molara.

Nije nam ovdje namjera govoriti o tomu, kako treba liječiti oboljeli parodont, nego samo o načinu kako se mogu eliminirati bakterijsko-toksični iritansi iz kori-

jenskih kanala. Pripremu kaviteta, kao i prikazivanje kavuma pulpe, vršili smo na uobičajeni način. Nastojali smo u cijelosti odstraniti sav nekrotični sadržaj iz korijenskih kanala, a isto tako odstraniti sve one dijelove dentinskog zida u kanalu u koje su se penetrirale bakterije. Važno je naglasiti, da treba paziti na to da se, prilikom mehaničkog čišćenja i širenja kanala, ne bi unio nekrotični sadržaj preko apeksa, jer bi to neminovno dovelo do sekundarne infekcije, s mogućnošću akutne egzacerbacije kroničnog procesa, takozvanog »feniks abscesa« (Njemirovski j').

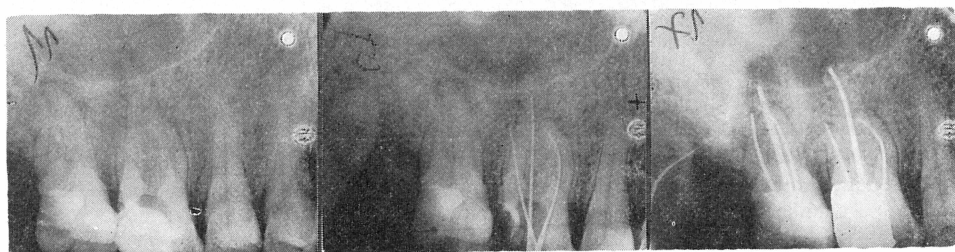Za pravilnu instrumentaciju kanala molara, treba napraviti kontrolnu rendgensku snimku zuba, s proširivačem in situ. Neuspjeh u točnom određivanju dužine kanala, može uzrokovati nekompletnu instrumentaciju i neadekvatno punjenje korijenskih kanala. Greške u takvom postupku imat će za posljedicu nakupljanje i zadržavanje tkivne tekućine u neispunjenom dijelu kanala. Poznato je da je taj sekret odlična sredina za razvoj bakterija, koje mogu izazvati akutnu ili kroničnu upalu parodonta.

U prvom posjetu pacijenta, nakon uobičajenog širenja i čišćenja kanala, vrši se ispiranje korijenskih kanala. U kanal se stavlja blagi dezinfekcijski uložak i zub se zatvara privremenim punjenjem, ostavljajući dva manja otvora radi drenaže. U drugom posjetu, ukoliko nije bilo znakova egzacerbacije, vrši se dodatna obrada kanala, radi provjere je li kanal očišćen i suh. Suhoća kanala je veoma važna, jer osigurava da sredstvo za punjenje kanala kompletno opturira kanal u cijeloj dužini.

Prije punjenja kanala treba adaptirati kolčiće na korijenske kanale, koji se odabiru prema posljednjem proširivaču. Tako adaptirani i obilježeni kolčići u kanalima kontroliraju se rendgenskom snimkom. Nakon toga se pune korijenski kanali, a mi smo se u tu svrhu poslužili Diaketom. Priređeni se štapići pažljivo i lagano utiskuju do internog foramena. U liječenju molara sa apikalnim promjenama nismo primjenjivali nikakve medikamentozne paste, koje bismo forsirali preko apeksa. Smatrali smo da organizam, u većini slučajeva, posjeduje potrebne obrambene mehanizme, da u duljem vremenskom periodu eliminira nastale kronične promjene u parodontu. Kronični, difuzni i granulomatozni procesi nastaju kao rezultat iritacija iz korijenskog kanala.

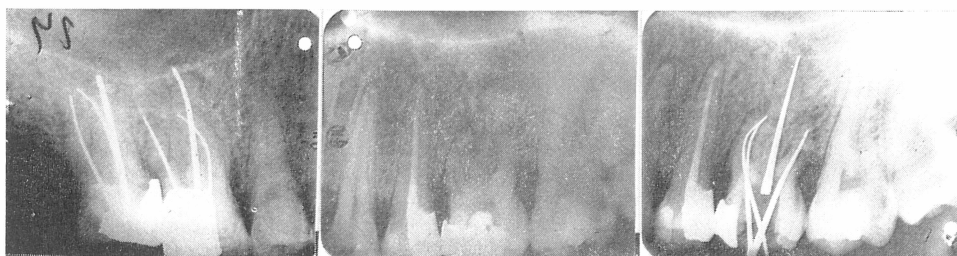Iz velikog broja uspješno liječenih pacijenata dajemo prikaz četiriju slučajeva:

Prvi slučaj: Pacijent star 50 godina. Gornji prvi i drugi molar pokazuju vidljive periapeksne promjene (sl. 1 do 4).

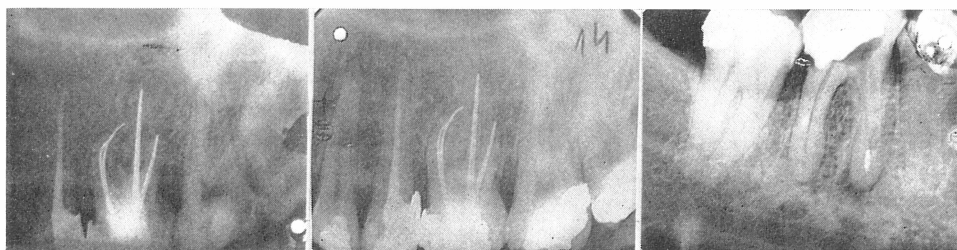

1 2 3
Sl. 1. Gornji prvi i drugi molar s periapeksnim promjenama. — Sl. 2. Sondiranje kanala prvog molara proširivačima. — Sl. 3. Definitivno punjeni korijenski kanali prvog i drugog molara.

Drugi slučaj: Pacijent star 28 godina, s periapexnim promjenama iznad svih triju korijena prvog molara. Postojala su četiri kanala (sl. 5 do 8).

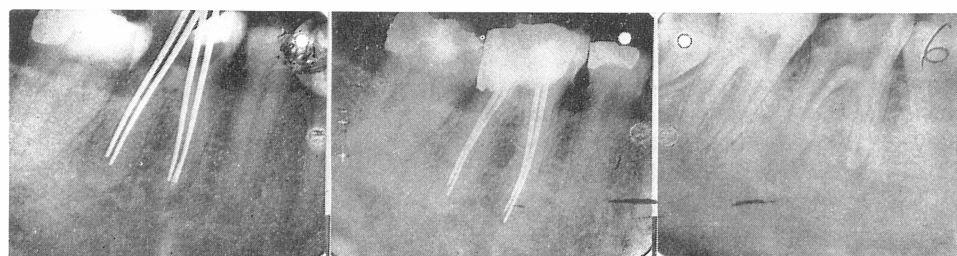


Sl. 4. Kontrolna snimka nakon 8 mjeseci. — Sl. 5. Periapexne promjene iznad svih triju korijena prvog molara. — Sl. 6. Četiri kanala sondirana srebrnim kolčićima.



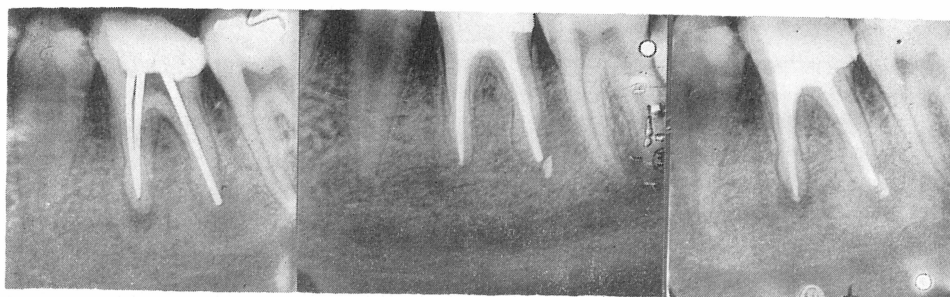Sl. 7. Definitivno punjeni korijenski kanali. — Sl. 8. Kontrolna snimka nakon 2 godine. — Sl. 9. Frakturirani fragment instrumenta u mezijalnom kanalu prvog donjeg molara.

Treći slučaj: Pacijent star 52 godine, s frakturiranim fragmentom instrumenta u mezijalnom kanalu prvog donjeg molara (sl. 9 do 11).



Sl. 10. Sondiranje u sva četiri kanala srebrnim kolčićima. Fragment odstranjen. — Sl. 11. Kontrolna snimka nakon jedne godine i šest mjeseci. — Sl. 12. Donji prvi molar s naglašenim promjenama u periapeksu.

Četvrti slučaj: Pacijent star 18 godina. Donji prvi molar, s naglašenim promjenama u periapeksu (sl. 12 do 15).



Sl. 13. Sondiranje kanala srebrnim kolčićima. — Sl. 14. Definitivno punjeni korijenski kanali.
— Sl. 15. Kontrolna snimka nakon 7 mjeseci.

Višegodišnja iskustva u liječenju molara su pokazala evidentne uspjehe. Rezultati, koji su postignuti, potvrđuju opravdanost egzaktnog endodontskog liječenja višekorijenskih zubi, bez obzira na poteškoće, kojima je stomatolog izložen tijekom rada.

Sažetak

U svakodnevnoj stomatološkoj praksi se gotovo uvijek molari s periapikalnim procesima ekstrahiraju. Godinama se u Zavodu za bolesti zubi provodi drugačija doktrina, nastojeći da se sačuva sposobnost molara da vrše normalnu žvačnu funkciju. Amputacijsko tretiranje molara ne zadovoljava suvremeni endodontski tretman, zato autori upozoravaju da je potrebna egzaktna intraradikularna instrumentacija, kao preduvjet za uspješan zahvat na molarima, s kroničnim periapikalnim promjenama. Iz velikog broja kliničkih slučajeva, autori prikazuju nekoliko tipičnih primjera.

Preporuča se navedena tehnika rada.

Summary

ENDODONTIC TREATMENT OF CHRONIC PERIAPICAL INFLAMMATION IN MOLARS

In the everyday dental routine the molars with periapical inflammation are usually extracted. For years at the Faculty of Stomatology in Zagreb we are practicing another method trying to preserve the normal masticatory function of the molars. Amputation does not satisfy the modern endodontic approach, therefore the author points out the necessity of an exact intraradicular preparation as a condition sine qua non of a successful treatment of the molars with chronic periapical alterations.

Of a great number of clinical cases the author chooses some typical ones, and in conclusion recommends the above mentioned technique.

Zusammenfassung

DIE ENDODONTISCHE BEHANDLUNG DER CHRONISCH-PERIAPIKALEN PROZESSE AN MOLAREN

In der stomatologischen Praxis werden fast immer Molare mit periapikalen Prozessen extrahiert. An unserer Klinik für die konservative Zahnbehandlung sind wir bestrebt Mahlzähne wegen ihrer Bedeutung für die Kaufunktion, möglichst zu erhalten. Die Pulpaamputation kann als zeitgemässe endodontische Behandlung nicht als zufriedenstellend angesehen werden. Der Autor betont die Notwendigkeit einer gewissenhaften intraradikulären Instrumentierung als Grundbedingung für die erfolgreiche Behandlung der Molaren mit chronischen periapikalen Veränderungen.

Aus einer grossen Anzahl von klinischen Fällen werden einige typische Beispiele angeführt. Schliesslich wird die beschriebene Arbeitstechnik empfohlen.

LITERATURA

1. NJEMIROVSKIJ, Z.: Endodoncija, Izd. za-
vod JAZU, Zagreb, 1974
2. POPIĆ, V.: ASCRO, 3:222, 1968
3. INGLE, I. J.: Endodontics, Lea and Febi-
ger, Philadelphia, 1965
4. POPIĆ, V., JUGOVIĆ-GUJIĆ, Z.: ASCRO,
6:207, 1971
5. SOMMER, R. F., OSTRANDER, F. D.,
CROWLEY, C.: Clinical Endodontics, W.
B. Saunders, Philadelphia — London, 1965

Primljeno za objavljivanje 22. srpnja 1977.