

Zavod za bolesti usta
Stomatološkog fakulteta, Zagreb
predstojnik prof. dr sci. dr M. Dobrenić

Lokalna primjena holin-salicilatnog gela u liječenju bolesti oralne sluznice

M. DOBRENIĆ i I. VIDAS

Poznato je, da salicilati, uneseni u organizam djeluju analgetički, antipiretički i antiinflamatorno. Ako se oni apliciraju na površinu oralne sluznice, penetriraju u njeno tkivo. Acetil-salicilna kiselina nije posve prikladna za lokalnu oralnu terapiju, jer izaziva iritaciju oralne sluznice, a zbog svoje niske pH vrijednosti otapa i zubnu caklinu, ukoliko s njom dođe u dodir. Ovakva negativna svojstva salicilne kiseline prevladava holin-salicilat gel koji ima približno neutralan pH, stabilan je u vodenoj otopini, posjeduje jako germicidno svojstvo, reducira površinsku napetost i omogućuje medikamentima da lakše prodru u upalno tkivo.

Zbog navedenih svojstava, neki autori su već primijenili holin-salicilatni gel u liječenju određenih promjena oralne sluznice, kao što su upale, ulceracije, poteškoće u denticiji i dr. Taj je preparat dolazio u prodaju pod nazivom »T e e j e l k« a proizveden je u Med Dept. of the Purdue Frederick Comp., New-York. Danas taj preparat pod nazivom »M u n d i s a i l g e l« u tubama od po 8 g. proizvodi tvrtka Mundipharma AG iz Basela (Švicarska). Jedan gram tog gela ima slijedeći sastav: mundicilat (holin-salicilat) u 87,1 mg, cetalkonium klorid 0,1 g, i odgovarajuću alkoholnu podlogu. Holin-salicilat gel najprije se primjenjivao za stišavanje simptoma u vrijeme denticije u djece.

D a w i e s¹ je primijenio holin-salicilat gel za stišavanje komplikacija, koje su se javljale u procesu denticije u 48 djece, u starosti od 3 mjeseca do 3 godine. Gel su aplicirali roditelji na gingivu djece, 3—6 puta dnevno, prije spavanja, metodom utrljavanja laganom masažom. Već nakon 2 minute ili manje, u 40 djece stanje se poboljšalo. Nakon 1—2 dana boli su posve iščezle, a temperatura je nestala zajedno s drugim simptomima. U 41 djeteta uspjeh je terapije bio označen kao odličan, a u 7 slučajeva kao dobar.

P a l m e r² također je primijenio holin-salicilat gel u dvostruko slijepom pokusu. Na 46 djece u denticiji, stare 4—15 mjeseci, bio je apliciran salicilatni gel, dok je kontrolna skupina od 40 djece slične dobi dobila placebo gel. Lijek je bio apliciran metodom utrljavanja, 4 puta dnevno nakon jela i prije spavanja. Salicilatni je gel pokazao izvrsne rezultate u 76% slučajeva, dobre u 20%, a u

4% slučajeva rezultati su bili slabi. Efekt lijeka se već pokazao 5—30 minuta nakon aplikacije. Loših popratnih pojava nije bilo.

W a r m i n g t o n⁸ je također proveo kontrolirano dvostruki slijepi pokus primjenom salicilatnog gela u djece s teškom denticijom i s neugodnim simptomima. 29 djece primilo je aktivni gel, a 23 placebo. Prema izjavi roditelja, koji su aplicirali lijek na dječju gingivu utrljavanjem, aktivna supstancija izazvala je poboljšanje simptoma u 93% djece.

D o y l e⁴ je primijenio salicilatni gel u djece s poteškoćama primarne denticije. Na 100 djece ta je terapija u 99% slučajeva pokazala uspješne rezultate. Ubrzo nakon aplikacije aktivnog gela, tj. do 5 minuta, nastalo je poboljšanje, koje je trajalo od 1—4 sata. Nikakvih popratnih efekata nije bilo. Kompletna je sanacija nastupila u 69% slučajeva, umjerena u 17%, lagana u 1%, a nikakve nije bilo u 10%.

Neki su autori primjenjivali holin-salicilat gel za stišavanje simptoma boli i upale u odraslih bolesnika s patološkim promjenama oralne sluznice i u tomu su imali mnogo uspjeha.

G r e e n w o o d⁵ je primijenio salicilatni gel za kontrolu boli i inflamacija na oralnoj sluznici u 75 bolesnika (27 muškaraca i 48 žena). Srednja je dob bolesnika bila 31,5 godina. Gel je bio apliciran utrljavanjem prstom na bolesno mjesto oralne sluznice. U slučajevima simetričnog smještaja lezija, jedna strana je tretirana gelom, a druga je služila za kontrolu. Rezultati su pokazali da je aktivni gel od 22 bolesnika s herpesom labijalisom u 14 slučajeva pokazao odlične rezultate, a u 8 dobre. U oboljelih od herpetičkog stomatitisa, od 16 bolesnika terapija je u 12 slučajeva postigla odličan, a u 3 dobar uspjeh, dok je uspjeh u 1 slučaju bio loš. Od 8 aftoznih ulceracija, u 7 slučajeva rezultat je bio odličan, a u 1 dobar. U oboljelih od angularne heilozе, od pet slučajeva, odličan rezultat se pokazao u jednom, dobar u tri, a loš u jednom. Od 3 bolesnika sa stomatitisom angularisom infectiosom, odličan je uspjeh terapija postigla u dva slučaja, dobar u jednom. Traumatski ulkus usana liječen je u jednom slučaju s odličnim uspjehom. Isto su tako pretežno odlični rezultati bili postignuti u slučaju stomatitisa, gingivitisa, glositisa, abrazija sluznice i ulceracija.

R e e d y⁶ primjenjuje lokalno salicilat gel u liječenju oralnih aftoznih ulceracija u 27 bolesnika, koji su imali 1—6 ulceracija, veličine od 0,5 do 10 mm u promjeru. Bilo je ispitano 19 žena i 8 muškaraca, u dobi od 3 — 67 godina (prosjeck 27 godina). Nakon primjene gela svaka 3 sata, u 3 dana, od 15 bolesnika, 4 su bila posve izliječena, 9 je pokazivalo poboljšano stanje, a 2 su bila bez poboljšanja. Usporedba s kontrolnom skupinom pokazala je da su dobivene razlike statistički značajne.

M a r s h a l l⁷ je lokalno primijenio salicilatni gel u liječenju boli oralne sluznice koje su nastale zbog trauma izazvanih protezama angularnog heilitisa, rekurentnih herpetičnih lezija i lihena planusa u 47 bolesnika, u dobi od 14 do 67 godina. Primjena gela je pokazala vrlo dobre rezultate u usporedbi s placebo.

N o v a č e k i K u č e r n a k⁸ su primijenili aktivni gel u slučajevima herpetičnog gingivostomatitisa u 10 djece. Rezultati primjene su pokazali analgetski i antiflogistički efekt aktivnog gela, kao i brzi antipiretički učinak sa

znatnim poboljšanjem općeg stanja u organizmu. Već nakon 4 dana, u 91% djece pokazali su se tako povoljni rezultati, da daljnji tretman više nije bio potreban.

Jolley i sur.⁹ su izvršili dvostruko slijepi pokus efikasnosti holin-salicilatnog gela za kontrolu boli i inflamacija oralne sluznice u usporedbi s placebo. Klinička evaluacija bazirana na opservaciji promjena lezija kao i utvrđivanja smanjenja boli pokazala je potpunu efikasnost gela u 86% slučajeva, dok se bol smanjila u 51% bolesnika koji su primili placebo. Analgetički je efekt bio pozitivan u 80% slučajeva, a u 35% je bol prestala i onima koji su primili placebo. Poboljšanje boli pojavilo se unutar 5 minuta u 83% bolesnika tretiranih aktivnim gelom, a u 50% onih koji su dobili placebo. Poboljšanje je trajalo 3 sata ili više u 86%, a u onih koji su primili placebo 27%. Sve su razlike bile statistički značajne.

Weg¹⁰ je primijenio salicilatni gel za smanjivanje boli i upala oralne sluznice u 123 bolesnika (73 žene i 50 muškaraca) u dobi od 5 mjeseci do 83 godine (većina bolesnika bila je srednje dobi). Liječio je slijedeće slučajeve: stomatitis prothetica 40, oralnih ulceracija 41, primarnih denticija 7, traumatiziranih tkiva sluznice 6, herpetiformnih lezija 18, heilitisa 6, pericorontitisa 3, i gingivitisa 2. Gel je bio uribavan u traumatizirano područje 2—4 puta dnevno. Rezultati su pokazali da je od 123 bolesnika 106 bilo liječeno uspješno (86%), 11% zadovoljavajuće, a neuspjeh se pokazao u 3%. Nije bilo nikakvih loših popratnih pojava pa autor smatra da je medikacija salicilatnim gelom dobila svoje definitivno mjesto u stomatološkoj praksi.

Lumka¹¹ je primijenio holin-salicilatni gel za smanjenje boli bolesnika sa slijedećim dijagnozama: kserostomija 13, iritacija zbog proteza 16, stanja nakon ekstrakcije 5, perikoronitisa 4, afta 3, teške dentinije 2, gingivitisa 1, i labijalnih lezija 6. U svemu je bilo liječeno 37 žena i 13 muškaraca, u prosječnoj dobi od 32 godine. Gel je bio apliciran 3—4 puta dnevno. U 90% bolesnika dobiveni su odlični do dobri rezultati, s kompletnim do umjerenim smanjenjem boli. U 80% bolesnika bol se smanjila u roku od 5 minuta, a u nekih imedijatno. Potpuno je izlječenje bilo registrirano u 72% bolesnika, umjerenost u 9, slabo u 3, a nisu liječena 2 bolesnika.

PROBLEM I METODA RADA

Na temelju prikazanih uspjeha u liječenju simptoma i bolesti oralne sluznice primjenom aktivnog gela navedenih autora, i mi smo željeli ispitati djelovanje salicilatnog gela na neke objektivne promjene oralne sluznice, prvenstveno inflamacije te na subjektivne senzacije, stomatopiroze i kserostomije. Pritom smo izmijenili metodiku aplikacije lijeka, jer smo digitalnu masažu zamijenili razmazivanjem jezikom određene količine gela na oboljelu oralnu sluznicu.

U ispitivanje smo uključili 59 oralnih bolesnika, u dobi od 28 do 74 godine, 41 žene i 18 muškaraca. Srednja je dob iznosila 59 godina.

Bolesnici su bili zastupljeni prema bolestima, kako je navedeno u tab. 1.

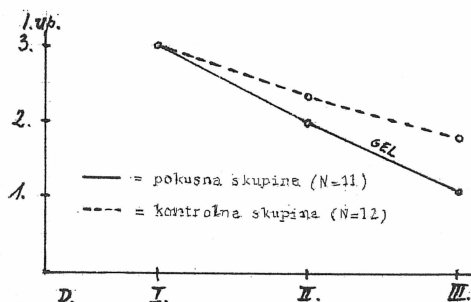
Eritematozne lezije:	
	lichen ruber planus . . . 2
	palatitis 1
	gingivitis chronica . . . 3
Ulcerozne lezije:	
	aphthae 28
	decubitus 6
	gingivitis ulcerosa . . . 4
	ulcus linguae 1
	ulcus palati duri . . . 1
Subjektivni simptomi:	
	stomatopyrosis, bol . . 10
	xerostomia 3

Tab. 1.

Bolesnici su bili podijeljeni u dvije skupine: u pokusnu, koja se sastojala od 39 osoba, koje su 6 puta dnevno dobivale po jednu kap (oko 1 cm sadržaja iz tube) salicilatnog gela u 3 dana i kontrolnu, koja se sastojala od 20 osoba, kojima su jedanput dnevno oralne lezije bile tuširane Xylestesinom i Panthenolom, nakon čega je bio apliciran oblog geokortona. Takva je terapija trajala također 3 dana. Prije terapije svakom bolesniku obih skupina objektivno je mjerena veličina lezije (izražena u milimetrima), intenzitet upale (mjeren kolorimetrom u rasponu skale od 1—6) te subjektivni simptomi boli ili pečenja (kojih je intenzitet registriran na temelju izjave bolesnika u skali od 1—3).

REZULTATI

Na sl. 1. prikazan je uspjeh lokalne terapije holin-salicilatnim gelom pokusne skupine bolesnika, kao i uspjeh uobičajene terapije u kontrolnoj skupini, a s obzirom na promjenu objektivnog nalaza upale oralne sluznice u prva tri dana liječenja bolesnika.

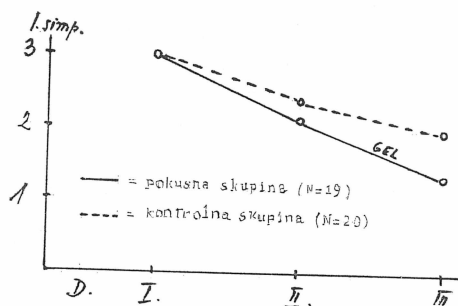


Sl. 1. Simptomi upale oralne sluznice.

Na slici se vidi da se u bolesnika obih skupina početni maksimalni intenzitet upale drugog dana terapije smanjio, ali više u bolesnika koji su primili salicilatni gel, nego u bolesnika koji su bili liječeni drugim sredstvima. Razlika u

intenzitetu upale trećeg dana liječenja između obih skupina još se više povećala, što pokazuje prednost aktivnog gela u liječenju upale pred drugim sredstvima.

Na sl. 2. prikazano je mijenjanje intenziteta boli i pečenja oboljele oralne sluznice u obih skupina bolesnika.



Sl. 2. Subjektivni simptomi: bol i pečenje oralne sluznice.

Na slici se vidi da u obje skupine bolesnika prvi dan intenzitet boli i pečenja oralne sluznice pokazuje maksimalne vrijednosti, koje se primjenom terapijskih sredstava drugog i trećeg dana smanjuju. Vidi se, da se u pokusnoj skupini intenzitet boli znatnije smanjuje nego li u kontrolnoj skupini, što treba pripisati djelovanju salicilatnog gela.

Uspjeh	Pokusna skup.	Kontrolna skup.
vrlo dobar	30 (84,6%)	4 (20%)
dobar	5 (2,8%)	12 (60%)
slab	1 (2,6%)	4 (20%)
Ukupno:	39 (100%)	20 (100%)

Tab. 2.

Ukupni uspjeh terapije svih bolesnika pokusne i kontrolne skupine, uzimajući zajedno i objektivne i subjektivne simptome bolesti oralne sluznice, prikazan je na tab. 2.

ZAKLJUČAK

Iz prikazanih se rezultata može zaključiti slijedeće:

1. Holin salicilatni gel («Mundisal gel») apliciran u usta i razmazan jezikom po oralnoj sluznici 6 puta dnevno u 3 dana, u bolesnika sa enitematoznim i ulceroznim lezijama te stomatopirozama i kserostomijama, pokazao je vrlo dobra svojstva i bolji uspjeh liječenja od onog koji se postizavao uobičajenom rutinskom terapijom.

2. Holin salicilatni gel pokazao se uspješnim sredstvom za smanjivanje objektivnih simptoma upale, kao i subjektivnih simptoma boli i pečenja oralne sluznice.

3. Preparat nije izazvao nikakve ni objektivne ni subjektivne štetne nuspojave.

Dobiveni rezultati su u skladu s dosad izvršenim ispitivanjima drugih autora. Smatramo da uvrštavanje tog preparata među sredstva za liječenje oralnih bolesti, predstavlja pozitivan doprinos unapređivanju terapije bolesti oralne sluznice.

S a ž e t a k

Na 59 oralnih bolesnika u dobi od 28 do 74 godine sa eritematoznim i ulceroznim lezijama i izraženim subjektivnim simptomima, autori su lokalno aplicirali holin-salicilatni gel (u 39 osoba) i Xylestesin sprej, Panthenol i obloge geokortona (u 20 osoba).

Analiza rezultata dobivenih u obje skupine bolesnika je pokazala da je primjenom holin-salicilatnog gela postignut bolji uspjeh liječenja navedenih oralnih lezija i subjektivnih simptoma.

Rezultati su u skladu s rezultatima ispitivanja drugih autora. Zbog svega toga, autori smatraju da primjena holin-salicilatnog gela predstavlja pozitivni doprinos unapređivanju terapije navedenih promjena oralne sluznice.

S u m m a r y

LOCAL APPLICATION OF CHOLINE-SALICYLATE GEL IN THE TREATMENT OF ORAL MUCOSA DISEASES

The authors applied choline-salicylate gel locally in 39 patients of a group of 59 patients suffering from erythematous and ulcerous lesions and from marked subjective symptoms. The patients were aged from 28 to 74 and the remaining 20 patients of the group were treated with Xylestesin spray, Panthenol and Geocortone compressions.

An analysis of the results obtained in both groups of patients showed that the application of choline-salicylate gel achieved better results in treating these oral lesions and subjective symptoms.

The results are in accordance with the results of the investigations on the application of this drug carried out by other authors. In view of this fact the authors consider that the application of cholinesalicylate gel presents a positive contribution towards the improvement of therapeutical procedures of changes in the oral mucosa.

Z u s a m m e n f a s s u n g

DIE LOKALE ANWENDUNG DES CHOLIN-SALIZYLAT-GELS IN DER BEHANDLUNG DER KRANKEN MUNDSCHEIMHAUT

An 59 Patienten im Alter von 28 bis 74 Jahren mit erythematösen und ulzerösen Lesionen der Mundschleimhaut und ausgeprägten subjektiven Symptomen, haben die Autoren Cholin-Salizylat-Gel (bei 39 Personen) und Xylestesin-Spray, Panthenol und Umschläge von Geocorton (bei 20 Personen) lokal angewendet.

Die Analyse der Resultate von beiden Patientengruppen beweist, dass die Behandlung mit Cholin-Salizylat-Gel bessere Erfolge zeitigt. Die Resultate sind im Einklang mit Veröffentlichungen anderer Autoren. Die Anwendung des Cholin-Salizylat-Gels kann als positiver Beitrag zur Therapie der angeführten Pathosen gewertet werden.

LITERATURA

1. DAWIES, R. M.: J. Louisiana State Med. Soc., 114:85, 1962
2. PALMER, L. E.: Ohio State Med. J., April, 1962
3. WARMINGTON, W. J.: Northwest Med., 61:930, 1962
4. DOYLE, J. A.: Clin. Trials J. (London), 6:83, 1969
5. GREENWOOD, A. H.: J. Dent. Med., 20:99, 1965
6. REEDY, B.L.E.C.: Practitioner, 204:846, 1970
7. MARSHALL, K. F.: Brit. Dent. J., 127:139, 1969
8. NOVAČEK, J., KUČERNAK, Z.: Swiz. Rundschau Med., 61:887, 1971
9. JOLLEY, H. M., TORNECK, C. D., SIEGEL, I.: J. Canad. Dent. Ass., 38:72, 1972
10. WEG, M. H.: J. New Jers. state dent. soc., Dec. 1965
11. LUM-KAM, G.: J. Canad. dent. ass, 35:216, 1969