

Zavod za dentalnu patologiju  
Stomatološkog fakulteta, Zagreb  
predstojnik Zavoda prof. dr. Z. Njemirovskij

## Prikaz slučaja interne resorpcije korijenskog kanala

V. POPIĆ i B. MARIČIĆ

Budući da se u suvremenoj stručnoj literaturi opaža nedostatak adekvatnih termina, koji bi jasno razlučili patološke promjene koje mogu nastati unutar koronarnog odnosno radičularnog kavuma pulpe ili pokraj njega, iznijet ćemo uvodno novija gledišta o toj problematici.

Vincentelli i sur.<sup>1</sup> su 1973. godine vrlo studiozno obradili mogućnost terminološke klasifikacije ovih promjena, koje se u nas najčešće nazivaju unutrašnjom resorpcijom krune odnosno korijena, ili unutrašnjim granulomom pulpe. Postoji i naziv pulpom (Njemirovskij<sup>2</sup>). Rezimirajući svoju koncepciju, navedeni autori ističu, da se u slučaju tako zvanog internog granuloma uvijek radi o intradentalnom resorpcijskom procesu. Ta se resorpcija može podijeliti, s obzirom na lokalizaciju, na intra- ili ekstrakomornu, a ako je ona u području korijena, na intra- ili ekstrakanalnu resorpciju.


S obzirom na ishodište samog resorpcijskog procesa, isti autori govore o unutarnjem odnosno vanjskom tipu resorpcije. Ako se resorpcija nalazi izvan pulpne komore, u pravilu se uvijek radi o procesu koji je započeo u paradontu (vanjski tip resorpcije). Samo iznimno ovakav proces može imati intrakomorni početak.

Ružičasta obojenost krune zuba (pink spots), koju je prvi opisao F o t h e r g i l l<sup>3</sup> 1900. god, može se pojaviti bilo u vanjskog bilo u unutarnjeg tipa resorpcije, bez obzira radi li se o intra- ili ekstrakomornom procesu, ili čak o procesu koji se u području krune probio iz radičularnog dijela zuba. Autori ističu ovu konstataciju nasuprot dugo vremena prihvaćenom gledištu M u m m e r y a<sup>4 5</sup> od 1920. i 1926. i S c h w e i t z e r a<sup>6</sup>, koji su smatrali da ružičasta obojenost krune uvijek potječe od procesa iz koronarne pulpe i to sa intrakomornim početkom procesa.

Žarišta unutarnjeg tipa resorpcije (intrakanalna i intrakomorna), mogu se probiti u usnu šupljinu ili paradont, a žarišta, tj. procesi vanjskog tipa resorpcije (ekstrakanalna ili ekstrakomorna), mogu perforirati u pulpu ili usnu šupljinu.

Na slikama su prikazane moguće lokalizacije intradentalnih resorptivnih lezija (sl. 1 i 2).

Što se tiče etiologije ovih procesa, autori se uglavnom slažu da je najčešći uzrok intrakomorne i intrakanalne resorpcije traumatizam ili infekcija. Kad je riječ o ekstrakomornoj i ekstrakanalnoj resorpciji, radi se o više mogućih predispozicijsko-uzročnih faktora. Ti faktori su:



Sl. 1. i 2. Prikaz mogućih lokalizacija intradentalnih resorptivnih lezija.

1. anatomska predispozicija zone caklinsko-cementnog spojišta, kad zbog nepotpunog spajanja cakline i cementa ostane ogoljeni pojas dentina te je dentin u direktnom dodiru s bogato vaskulariziranim tkivom parodonta,

2. kronična upala marginalnog parodonta,

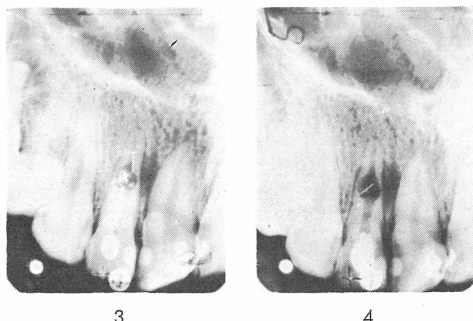
3. nestanak cervikalne caklinske zaštite.

B h a s k a r<sup>7</sup> navodi kao moguće uzroke unutrašnje resorpcije traumu zuba s intrapulpnim hemoragijama. Ugrušci budu organizirani i nadomješteni granulacijskim tkivom, koje komprimira dentinske stijenke komore ili kanala. Zbog toga biva onemogućeno stvaranje predentina, a počinje resorpcija dentina. W a y n e<sup>8</sup> unutrašnju resorpciju naziva i idiopatskom resorpcijom, želeći naglasiti da je etiologija nepoznata, ali ipak dopušta da su najčešći uzroci povrede ili perzistirajući kronični pulpitis. Ovi bi uzorci, prema W a y n u<sup>8</sup>, bili odgovorni za nastanak dentinoklasta i to na taj način što se pod utjecajem kronične traume ili upale aktiviraju nediferencirane stanice vezivnog tkiva pulpe. Te se stanice spajaju i stvaraju višejezgrene klastične stanice istog tipa, kakve su osteoklasti i cementoblasti. Do takvog resorpcijskog procesa može doći i nakon prekrivanja pulpe ili parcijalne pulpektomije. Mikroskopski se vidi nazubljena dentinska stijenka sa udubinama tipa H o w s h i p o v i h lakuna, u kojima se nalaze skupine dentinoklasta. Ako kojim slučajem pulpno tkivo podlegne nekrozi, svaka unutrašnja resorpcija prestaje. N j e m i r o v s k i j<sup>2</sup> navodi mogućnost otapanja dentinske i cementne supstancije procesom helacije, zbog pomaka pH vrijednosti upalnog pulpnog tkiva prema kiselim. Isti autor ističe da su lateralni gornji sjekutići najčešće pogođeni ovim procesima.

Terapija ovih patoloških promjena može biti konzervativna ili kombinirana konzervativno-kirurška. W e i n e<sup>8</sup> smatra da se teški slučajevi unutrašnje resorpcije mogu zatvoriti samo kirurški, tj. kiretažom, uz kirurško otvaranje tog predjela. Za one pak slučajeve koji nisu praćeni perforacijom, ili u kojih je perforacija u području parodonta minimalna, W a y n e<sup>8</sup> smatra da se mogu liječiti bez kirurške intervencije. U takvim slučajevima se osteoklastične stanice uklanjaju

snažnom irigacijom s hipokloritom uz proširenje kanala. Preporuča se da se prilikom punjenja primijeni tehnika guste kondenzacije sredstva za punjenje, tako da naknadna kirurška obrada bude uvijek moguća.

Naš slučaj je bila pacijentica N. N, 17 god. stara, koja se žalila na boli u području lijevog gornjeg lateralnog sjekutića. Zub je bio perkutorno osjetljiviji od susjednih zubi. Boja krune bila je gotovo nepromijenjena. Palatinalno smo ustanovili privremeno punjenje. Rtg. snimka je pokazala slijedeći nalaz: u području prijelaza srednje u koronarnu trećinu korijenskog kanala uočava se opsežni resorptivni proces, s tri fragmenta intrakanalnih instrumenata u resorpcijskom kavumu. Korijenski je kanal bio punjen medikamentoznom pastom i gutaperha štapićem (sl. 3). Na temelju rendgenske slike i kliničkih simptoma,



Sl. 3. Lateralni sjekutić punjen medikamentoznom pastom i gutaperha štapićem. Fragmenti igala u resorpcijskom kavumu. — Sl. 4. Fragmenti igala odstranjeni osim jednog. Kanal maksimalno proširen.

pretpostavljali smo dva etiološka faktora. Ili je prije neuspjelog endodontskog tretmana postojao resorpcijski proces, vjerojatno unutarnjeg tipa, ili je upravo zbog jatrogeno-infekcijskog uzroka (fragmenta pulpekstirpatora i superinfekcije) došlo do resorpcijskih zbivanja u kanalu, a kasnije je mogao uslijediti i prodor granulacijskog tkiva u parodont. Bez obzira na to koja je od ovih pretpostavaka točna, to nije utjecalo na plan terapije, koji smo nastojali provesti po slijedećim fazama:

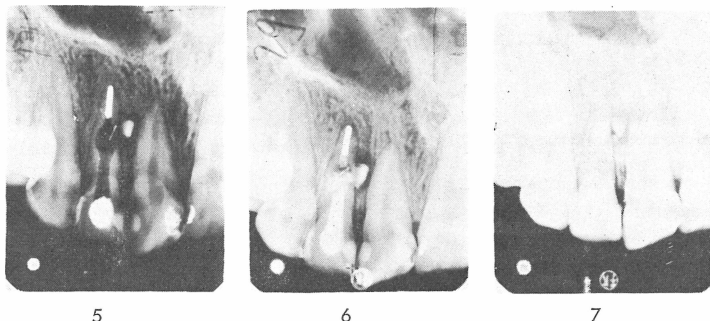
1. odstraniti fragmente instrumenata iz resorpcijskog kanala,
2. proširiti apikalni i koronarni dio kanala,
3. ispiranjem i medikacijom zaustaviti potpuno sekreciju iz resorpcijskog kavuma,
4. definitivno puniti apikalni dio korijenskog kanala,
5. medikamentoznim punjenjem ispuniti resorpcijski kavum i perforacijski kanal,
6. nakon kontrole od 6—8 mjeseci odstraniti privremeno punjenje iz resorpcijskog kavuma i koronarnog dijela kanala i zamijeniti ga trajnim.

Ad 1. Fragmenti su odstranjeni osim jednog, pomoću intrakanalnih instrumenata, snažnog ispiranja i maksimalnog proširivanja koronarnog dijela korijenskog kanala (sl. 4).

Ad 2. Zatim je proširen apikalni dio kanala na uobičajeni način.

Ad 3. Resorpcijski kavum je irigiran hipokloritom i 3 postotnim vodikovim superoksidom, naizmjenično.

Ad 4. Apikalni dio korijenskog kanala punjen je kalibriranim srebrnim kolčićima i fosfatnim cementom twist of metodom (sl. 5).



Sl. 5. Apikalni dio kanala punjen kalibriranim srebrnim kolčićem i fosfatnim cementom. — Sl. 6. Medikamentozno privremeno punjenje kanala. — Sl. 7. Definitivno punjenje kanala fosfatnim cementom uz kompresiju srebrnim kalibriranim kolčićem.

Ad 5. Kao medikamentozno privremeno punjenje kanala upotrijebljena je pasta N2 medical uz kompresiju.

Ad 6. Rendgenska kontrola nakon 7 mjeseci pokazuje lagano smanjenje resorptivnog procesa (sl. 6). Pacijentica nema subjektivnih simptoma. Također smo ustanovili da zub nije promijenio boju i nije bilo perkutorne osjetljivosti. Na temelju ovih nalaza pristupili smo reviziji privremenog punjenja kanala i izvršili definitivno punjenje fosfatnim cementom uz kompresiju i srebrnim kalibriranim kolčićem (sl. 7).

Dulja vremenska kontrola će pokazati hoće li biti potrebna kirurška intervencija.

#### S a ž e t a k

Autori uvodno iznose novija saznanja o terminološkoj podjeli resorpcijskih promjena unutar zuba. Navode i etiologiju takvih promjena.

Prikazuju tretman slučaja unutrašnje resorpcije korijenskog kanala lateralnog gornjeg sjekutića. Opisuju plan i način rada po fazama, što ilustriraju slikama.

#### S u m m a r y

##### A CASE OF INTERNAL ROOT RESORPTION

Introducing their paper authors mention the newer conceptions of the terminology of resorption inside a tooth. The aetiology is discussed.

The treatment of resorption inside the upper second left incisor is described. The way of the therapy and the achievements are illustrated with X ray pictures.

## Zusammenfassung

### EIN FALL VON INNERER RESORPTION DES WURZELKANALS

Einleitend werden neuere Auffassungen über Resorptionserscheinungen im Bereiche des Inneren des Zahnes zitiert. Auch die Aetiologie dieser Veränderungen wird angeführt.

Es wird ein Fall einer inneren Resorption des Wurzelkanals beim oberen lateralen Schneidezahn beschrieben wobei der Plan der Behandlung und die Arbeitsweise mit Bildern ausführlich dokumentiert ist.

### LITERATURA

1. VINCENTELLI, R, LEPP, F. H., BOUYSSOU, M.: SSO, 1132:1150, 1973
2. NJEMIROVSKIJ, Z.: Endodoncija, JAZU, Zagreb, 1969
3. FOTHERGILL, J. A.: Transact. Odontol. soc. Great Britain, 32:213, 1900
4. MUMMERY, J. H.: Brit. dent. J., 41:301, 1920
5. MUMMERY, J. H.: Brit. dent. J., 47:801, 1926
6. SCHWEITZER, G.: Dtsch. zahnärztl. Wchschr., 34:175, 1931
7. BHASKAR, S. N.: Synopsis der Mundkrankheiten, Medica Verlag, Stuttgart-Wien-Zürich-Amsterdam, 1971
8. WEINE, F. S.: Endodontic therapy, Mosby, St. Louis, 1972