

Zavod za mobilnu protetiku  
 Stomatološkog fakulteta, Zagreb  
 predstojnik Zavoda prof. dr sci. dr D. Nikšić

## Jednočeljusna totalna bezubost

M. ČUVALO i M. SUVIN

Ovaj tip bezubosti određene specifičnosti izdvajaju iz opće problematike totalne proteze.

Problematika je različita, već prema tomu koja je čeljust totalno bezuba. Češća je gornja totalna bezubost. Ona može biti nasuprot donjeg potpunog zubnog niza, što je rjeđe, ili je u donjoj čeljusti ostao po koji zub. U otpr. 25% slučajeva gornje totalne bezubosti, sačuvani su donji prednji zubi.

Pacijenti su obično mlađi pa su njihovi bezubi grebeni bolje sačuvani nego u slučajevima bimaksilarne totalne bezubosti. Neki se prvi put zbrinjavaju, što je otežavajuća okolnost, jer uz nepovoljan tip bezubosti, pacijent prvi put dolazi u kontakt s protezom. Ta okolnost nameće potrebu psihološke pripreme pacijenta. Posebni je problem duže vremenska bezubost pacijenta, kao i razlozi protežiranja. Jednima su primarni estetski razlozi, drugima fonetski, a nekima poboljšanje žvačne funkcije. Refleks povraćanja, gađenje na strano tijelo u ustima (odbojnost prema umjetnom zubalu), zahtijeva pretprotetsku pripremu. Ženama je estetski činilac bitniji, i one se brže saživljavaju s protezom. Muškarci imaju prirodno manju sposobnost za podnošenje stranog tijela. Što je pacijent stariji, bezubo razdoblje duže, manja je potreba za nadoknadom, a veće su poteškoće adaptacije. Da bi se mogla izraditi uspješna zubna nadoknada treba da se procijeni stanje ležišta proteze, tonus mišića, okluzalne plohe prirodnog zubnog niza i vrst okluzije.

Važne su karakteristike tkiva podloge, jer su u ovog tipa bezubosti izložene jačem tlaku, nego ako je riječ o bimaksilarnoj totalnoj bezubosti. Sile imaju isti smjer kao i u prirodnih zubnih nizova. Asimetrija grebena, egzostoze; djeluju štetno na mehaničku ravnotežu proteze, destabiliziraju protezu pa je korisna pretprotetska kirurška priprema.

Na zubnom nizu bez antagonista, mogu postojati razne anomalije položaja zubi i kvržica, tim više što su antagonisti bili ranije izvađeni. Ove anomalije otežavaju postavljanje zuba i destabiliziraju protezu. Treba ispitati i uravnotežiti okluzalnu površinu prirodnog zubnog niza. Brušenjem kvržica, koje su iznad okluzijske plohe, može se riješiti većina slučajeva. Zubi u infraokluziji dovode se u razinu okluzijske plohe. Zube izrasle u prostor izvađenog antagonista ponekad treba devitalizirati. Svrha ovih radnja je da se usmjere žvačne sile u žvačni centar, što stabilizira protezu. Prikladno pomoćno sredstvo za određivanje okluzijske krivulje je

sferična kalota smještena preko prirodnog zubnog niza. Kalota otkriva zube i kvržice u supra- ili infraokluziji. Zadatak je sve kvržice dovesti u kontakt s kugličnom kalotom.

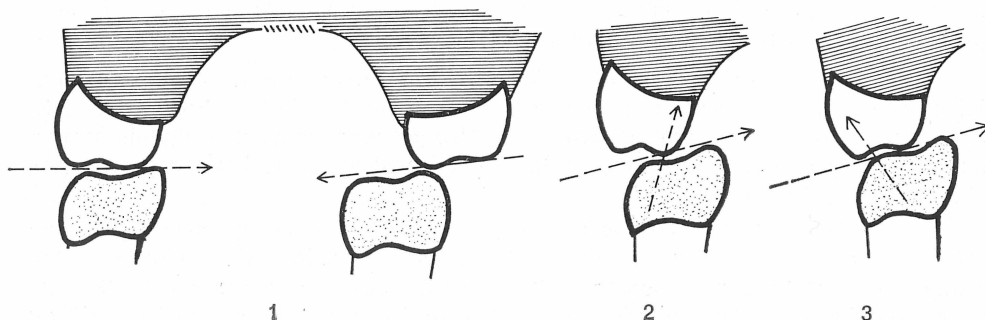
Centralni problem ovog tipa bezubosti je postavljanje zuba. Zubi prirodnog zubnog niza ili nisu abradirani, ili su kvržice abradirane u različitim stupnjevima.

Ako su kvržice prirodnog niza sačuvane ali visoke, treba ih brušenjem skratiti, tako da budu usklađene sa umjetnim zubima. Reduciranom okluzijom po Gerberu, rješavamo ovakvu situaciju. Ako je prirodni zubni niz abradiran, problem je složeniji. Abrazija zubi može znatnije sniziti vertikalnu dimenziju, a tada treba nadograditi abradirano zubalo, a pritom oblikujemo okluzijsku površinu zubi, i prema njoj postavljamo umjetne zube.

Klinički oblik abrazije ovisi o vrsti okluzije, žvačnih i nežvačnih kretanja. U eugnatih odnosa, gornji zubni niz nagnut je bukalno, a donji lingvalno. Nagib okluzijske plohe usmjeren je ad linguam. Abrazijom se mijenja nagib okluzijske plohe u smjeru ad palatum. To se zbiva na slijedeći način:

Pri minimalnoj preklopnj okluziji i neutralnoj okluziji, kretnje mandibule su slobodnije, abrazija je horizontalnog tipa. Zubi se skraćuju, bridovi inciziva postaju površine; na očajaku se povećava dužina mezijalnog dijela brida na račun distalnog.

Napredovanjem abrazije nestaje brid, nastaje površina u razini abrazije lateralnih zubi. Na lateralnim zubima se najprije abradiraju kvržice, koje se dodiruju u centralnoj okluziji, čime se okluzijska ploha mijenja u smjeru ad palatum. Drugi i treći molari abradiraju sporije pa se na njima manje mijenja nagib okluzijske plohe. Okluzijska ploha dobiva izgled vijka (elise). Time je osigurana bilateralna, dijagonalno-transverzalna artikulacijska ravnoteža (po Ackermanu). U ovako abradiranom zubnom nizu postavljanje umjetnog zubnog niza proizlazi iz analize statičkih odnosa. Ako se zubi postavljaju po pravilima interkuspidacije, opterećenje bukalne kvržice abradiranog zuba destabilizira gornju protezu, jer su sile usmjerene izvan baze proteze (sl. 1).

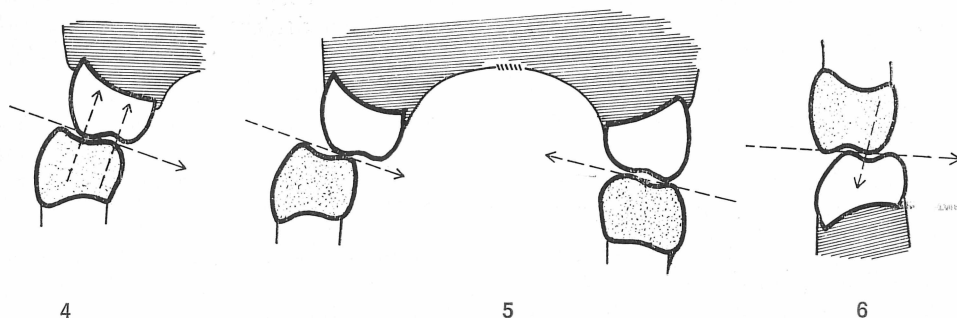


Sl. 1. Drugi donji premolar, abradiran ad palatum, opterećuje normalno postavljeni gornji zub u smjeru destabilizacije proteze. — Sl. 2. Okluzija ad palatum abradiranog drugog donjeg premolara; suprotni zub u protezi smije se opteretiti samo na jezičnoj kvržici. — Sl. 3. a) oluzija abradiranog premolara na radnoj strani; b) balansna okluzija drugog molara na kontralateralnoj strani.

Da bi proteza bila pravilno opterećena, sile treba usmjeriti prema bazi proteze. Zbog toga treba da se okluzijska ploha gornjeg umjetnog zubnog niza usmjeri ad linguam. Vestibularna kvržica prirodnog zuba ne destabilizira protezu, samo ako gornji zubni niz ima nagib ad linguam (sl. 2). Bukalne kvržice ne smiju se opteretiti kod nagiba ad palatum donjeg prirodnog zubnog niza. Statički ispravno mogu se dodirivati samo gornje palatinalne kvržice unutar interalveolne linije (sl. 2).

Ako je nagib okluzijske plohe suviše strm ad palatum, treba strme vrhove donjeg zubnog niza brušenjem preoblikovati u plohu s kojom će okludirati palatinalna kvržica gornjih zuba. Time se dobivaju još povoljniji statički odnosi.

Ako su svi donji zubi abradirani ad palatum, nema bilateralne artikulacijske ravnoteže, postoji samo unilateralna ravnoteža. Bilateralna se ravnoteža uspostavlja obrnutim, tj. normalnim — fiziološkim nagibom okluzijske plohe drugih donjih molara. Ako ovakav nagib nije osiguran abrazijom, brušenjem ili krunicama na drugim donjim molarima dobiva se nagib ad linguam i bilateralna ravnoteža, koja je obvezatna za totalnu protezu (sl. 3.).



Sl. 4. Donji premolar abradiran ad linguam, u ukrštenoj okluziji s umjetnim zubom stabilizira gornju protezu. — Sl. 5. Bilateralna ravnoteža za situaciju na sl. 4; a) drugi premolar na radnoj strani, b) drugi molar na balansnoj strani. — Sl. 6. Prirodni gornji zub u normalnoj interkuspidaciji destabilizira donju totalnu protezu.

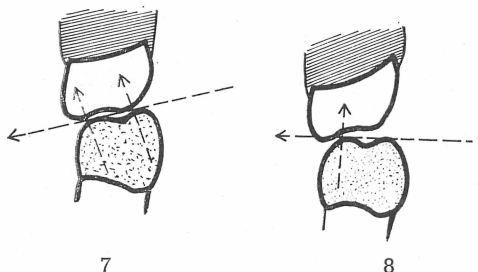
Ako je donji prirodni zubni niz abradiran ad linguam, kad je donji zubni niz širi od gornjeg, statička analiza dopušta opterećenje na obim kvržicama, jer su sile usmjerene prema bazi gornje proteze (sl. 4). Bilateralna artikulacijska ravnoteža dobiva se obrnutim nagibom okluzijske plohe drugih donjih molara, tj. nagibom ad palatum (sl. 5).

Ako postoji jednočeljusna bezubost, preporuča se protezna baza iz metala, jer je zbog sačuvanog suprotnog prirodnog zubnog niza, žvačni tlak veći nego u totalnoj bezubosti. Radi osiguravanja ventilnog učinka, faringealni protezni rub izrađuje se u akrilatu, na metalnoj mrežici.

U jednočeljusnoj bezubosti je najnepovoljnija situacija ako je sačuvan gornji zubni niz, a donja čeljust je totalno bezuba. Ovakva je situacija rijetka, ali moguća. Stabilizaciju je proteze vrlo teško osigurati. Fundament proteze je izložen velikom tlaku, uz nepovoljni smjer sila, što ubrzava koštanu resorpciju.

Bazu proteze treba oblikovati mukodinamički, uz reducirani okluzijsko-artikulacijski kompleks. Supra- i infraokluzije na prirodnom zubnom nizu treba ispraviti brušenjem, ili protetskim postupcima. To omogućuje ispravnije oblikovanje oklu-

zijske plohe na totalnoj protezi. Zubi se postavljaju nakon analize vrsti okluzije, oblika i stupnja abrazije prirodnog zubnog niza i statičkih odnosa.



Sl. 7. Rješenje za situaciju na sl. 6 je reducirana vestibularna kvržica donjeg umjetnog zuba. — Sl. 8. Ad palatum abradirani gornji prirodni zub u normalnoj interkuspidaciji stabilizira donju protezu.

Ako gornji zubni niz ima anatomski oblik, opterećenje donje vestibularne kvržice destabilizira donju totalnu protezu (sl. 6). Statički ispravna je reducirana okluzija po Gerberu, tj. sa sniženom vestibularnom donjom kvržicom i proširenjem fisura donjih zubi za ležište gornjih palatinalnih kvržica. U takvom se slučaju može palatinalna kvržica gornjih zubi brušenjem nešto skratiti.

Ako je gornji zubni niz abradiran, ali ipak još usmjeren ad linguam, to stvara još nepovoljniju situaciju za donju totalnu protezu. Takav se slučaj rješava bez bukalnih kvržica na umjetnim zubima, proširenjem jamica na lateralnim zubima i proširenjem palatinalnih kvržica gornjih zubi (sl. 7).

Ako je gornji zubni niz abradiran ad palatum, statička analiza dopušta opterećenje i bukalnih kvržica umjetnog zubnog niza (sl. 8). Bilateralna artikulacijska ravnoteža osigurava se nagibom drugih donjih molara.

Pri jednostranoj totalnoj bezubosti nasuprot parcijalne krezubosti indicirano je da se krezubost nadomjesti parcijalnom protezom. Bolji žvačni učinak je ovdje manje važan. Primarno je da se obje čeljusti jednakomjerno opterete i da se uspostavi dovoljna artikulacijska ravnoteža, jer nejednolično opterećenje ubrzava koštanu resorpciju grebena.

Međutim, budući da je u svim slučajevima generalizirane abrazije vertikalna dimenzija snižena, pravilnije bi bilo da se sa onlejima ili kronicama uspostavi ne samo vertikalna dimenzija, nego i pravilni morfološki oblik okluzijskih ploha, a time će biti riješeni mnogi problemi. Ako se to iz bilo kojeg razloga ne može realizirati, treba pri umjerenoj abraziji postupiti po opisanim smjernicama.

#### Sažetak

Prikazano je rješavanje jednočeljusne totalne bezubosti uz sačuvane zube u suprotnoj čeljusti, s obzirom na abraziju prirodnih zuba. Treba analizirati statičke odnose, koji nastaju abrazijom ad palatum i abrazijom ad linguam te u skladu s time postavljati zube na protezi. Pravilna statička postava u vezi sa stupnjem abrazije važan je faktor u stabilizaciji totalne proteze.

## Summary

### TOTAL LOSS OF TEETH IN ONE JAW

With regard to abrasion of the natural teeth a solution for cases of total loss of teeth in one jaw is shown when the teeth in the opposite jaw have been preserved. The static relationship developing as the result of abrasion ad palatum and abrasion ad linguam should be analysed and the teeth placed in the prosthesis in accordance with these results. Proper static placement of the teeth, taking into consideration the degree of abrasion is an important factor in the stabilization of a total prosthesis.

### DIE TOTALE ZAHNLOSIGKEIT IN EINEM KIEFER

#### Zusammenfassung

Es werden Lösungen für die totale Zahnlosigkeit in einem Kiefer bei teilweise oder völlig erhaltenen Zähnen im Gegenkiefer beschrieben. Die statischen Verhältnisse werden von der Abrasio ad palatum, beziehungsweise von der Abrasio ad linguam bedingt und beeinflusst. Die Aufstellung der Prothesenzähne muss in Einklang mit den durch die Abrasion bedingten Veränderungen, erfolgen. Die richtige statische Aufstellung inbezug auf den Grad der Abrasion stellt einen wichtigen Faktor in der Stabilisation der Vollprothese dar.

#### LITERATURA

1. BOUCHER, C. O.: Swenson's complete dentures, Mosby Co., St. Louis, 1970
2. HEARTWELL, C. M.: Syllabus of complete dentures, Lea & Febiger, Philadelphia, 1968
3. LEJOYEUX, J.: Prothèse complete, Librairie Maloine, Paris, 1967
4. NAGLE-SEARS: Denture prosthetics, Mosby Co., St. Louis, 1962
5. SUVIN, M.: Stomatološka protetika I, Totalna proteza, 4. izd., Školska knjiga, Zagreb, 1976
6. UHLIG, H.: Zahnersatz für Zahnlose, Quintessenz, Berlin, 1970