

Klinika za dječje bolesti, Rebro  
 Medicinskog fakulteta, Zagreb  
 predstojnik Klinike prof. dr P. Erak

Zavod za dječju i preventivnu stomatologiju  
 Stomatološkog fakulteta, Zagreb  
 predstojnik Zavoda doc. dr E. Jelinek

Zavod za oralnu kirurgiju  
 Stomatološkog fakulteta, Zagreb  
 predstojnik Zavoda prof. dr I. Miše

## **Timski rad kao neophodnost u medicini i stomatologiji\***

Lj. ZERGOLLERN, Z. RAJIĆ i V. AMŠEL

### UVOD

Suvremena znanost zahtijeva od svakog, tko se bavi problemima ljudskoga zdravlja, da se maksimalno zalaže, kako bi došao do znanstvene istine. Ta istina nekad znači samo utvrđivanje, odnosno potvrđivanje patoloških promjena, koje su dovele do bolesti, drugi put ona predstavlja dijagnozu, koja opet dirigira, kako terapiju, tako i prognozu. U današnjem trenutku, u trenutku populacijske eksplozije, nije svejedno kakve se ljudske jedinice začinju i rađaju. Još je manje irelevantno da li se već rođenoj osobi pomaže maksimalno i adekvatno, u skladu sa svim mogućnostima kojima raspolaže suvremena znanost, ili je ta pomoć nedovoljna. Vrijeme, kad je jedan liječnik pratio jednu osobu od rođenja nekad i do seniuma, je prošlo i mada nikako ne želimo podcijeniti ulogu i važnost obiteljskog liječnika, ipak nam je jasno, da je u današnjoj medicinskoj znanosti, koja vrvi raznim sindromima, sve češća potreba odnosno neophodnost udruženi rad više stručnjaka, takozvani timski rad. Sub- ili superspecijalizacija je, kako smo već jednom rekli (Zergollern i Rajić<sup>1</sup>) manifestacija našeg vremena, uvjetovana brzom akumulacijom znanja na različitim područjima ljudskog djelovanja. Baš zbog tog povećanja broja informacija, odnosno iskustva, koje rezultira većom masom »znanja«, nije moguće da jedan čovjek zna sve. Stoga je neophodno u našem zvanju udružiti znanja više sub- ili superspecijalista, zvali se oni liječnici opće prakse, biokemičari, genetičari, stomatolozi, internisti ili pedijatri. Tek udruženim radom mogu se izbjeći greške jednoga. Timskim radom, koji i u našoj sredini pomalo probija, moći će se učiniti najviše za zdravlje osoba koje su nam povjerene. Ova tvrdnja vrijedi osobito za kongenitalne malformacije, koje postaju svojom čestotom sve veći problem svake pa i naše populacije.

\* Referat pročitan na Simpoziju stomatologa SR Hrvatske u čast stote obljetnice ZLH i dvadesetpete godišnjice visokoškolske stomatološke nastave, u Zagrebu, 27. veljače do 1. ožujka 1974.

Mada je pojava malformacija stara gotovo koliko i pojava čovjeka, mada su o postojanju tog problema ostavljeni dokumenti i daleko prije naše ere, ipak je još danas ostalo mnogo nepoznatoga, osobito u vezi s genezom, odnosno nastankom malformacija. Mi svi znamo, da se pod pojmom malformacija krije promjena nastala tijekom embriogeneze, kad je normogeneza bila ili zaustavljena ili ometena pa je došlo do teratogenog razvitka jednog organa, sistema ili čitava tijela. Ako je malformacija jako intenzivna i ekstenzivna, obično je nespojiva sa životom. To stanje nazvano je monstroznost. Malformacije kompatibilne sa životom čine skupinu anomalija, koje su nekad samo kozmetički defekt, a nekad su i jače uočljive pa traže korekciju. Nakaznosti nastale nakon embriogeneze zovu se abnormalnosti (Hamilton i sur.<sup>2</sup>).

Među malformacijama veoma su česte one, vezane za usne, zube, čeljust i usnu šupljinu. Etiološki, te promjene mogu biti naslijeđene ili stečene. One se ponekad susreću kao izolirani simptom, mnogo češće kao dio sindroma, čime podrazumijevamo skup sličnih simptoma, uvjetovanih nekad i različitim razlozima.

U posljednjoj smo godini imali prilike da u udruženom radu susretnemo tri bolesnika, koji će jače nego naše riječi upozoriti na neophodnost timskog rada u medicini i stomatologiji.

## PRIKAZ BOLESNIKA

Jedanaestgodišnja djevojčica, prvo dijete mladih, zdravih roditelja, rođena s kožnim promjenama, papuloznim efflorescencijama uz telangiektazije, koje je onda dermatolog shvatio kao Bloomov sindrom. Radi očnih promjena uz slabovidnost, djevojčica je bila pod paskom okulista, koji ju je 1973. godine uputio na obradu u Laboratorij za humanu citogenetiku Klinike za dječje bolesti Rebro. Radi zubnih anomalija, istodobno je bila tretirana i u Stomatološkom fakultetu. Iz anamneze propozite doznajemo da je psihomotorni razvoj bio u prvim godinama života lagano usporen, da je imala smetnje vida, da joj je trajno zubalo manjkavo, što joj smeta pri jelu te da kožne promjene perzistiraju i pogoršavaju se pri sunčanju. U statusu, susrećemo adipoznu djevojčicu s linearnim telangiektazijama, osobito snažnim na ekstremitetima. Postoje fokalno atrofičke lezije kože, poput anetodermije; mjestimice protruzija, odnosno hernija potkožne masti, što se osjeća palpacijom. Koža je mjestimično hipopigmentirana, mjestimično crvena, bez fenomena znojenja. Šake su izrazito atrofične, sa staračkim promjenama. Na kosmatom dijelu glave postoji mjestimična alopecija. Vidljive sluznice su glatke, suhe, sjajne, ružičaste, a na usnama su poprečne pruge. Uši su slabije oblikovane, školjke su velike, koža nad njima je promijenjena, s telangiektazijama i krustama. Djevojčica dobro čuje. Očni nalaz daje dijagnozu: Strabismus convergens oc. dex., Nystagmus horizontalis oc. utq., Microcornea oc. dex., Microphthalmus oc. dex., Coloboma iridis et chorioideae oc. utq. congenitum, Plica congenita sclerae oc. utq., Cataracta incipiens oc. dex.

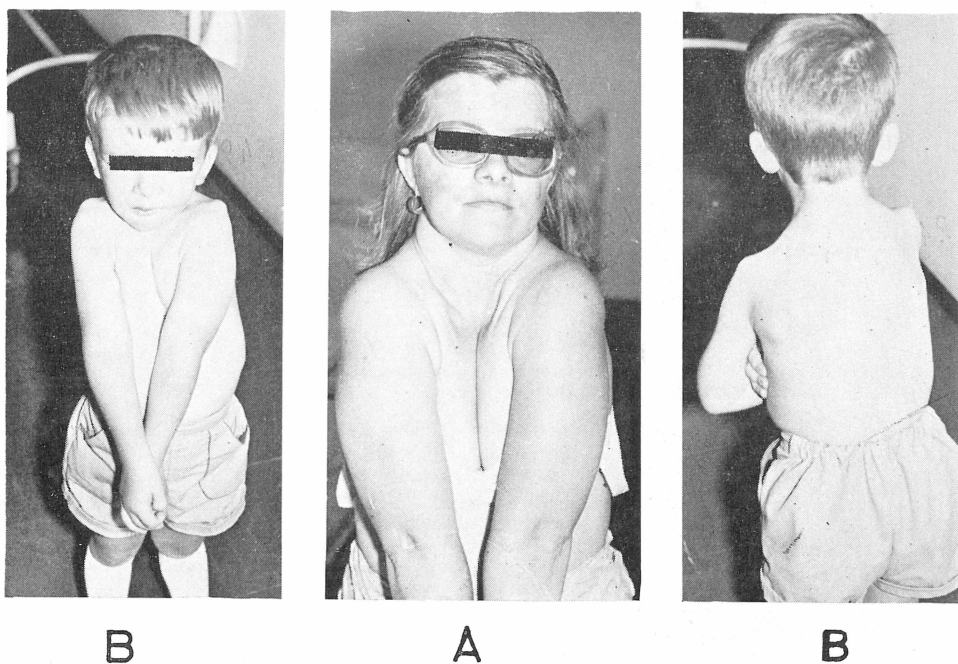
Stomatološki nalaz govori o izraženoj hipoplaziji svih trajnih zubi. Kompresija obrnutim preklonom na desnoj strani. Gornji lijevi lateralni sjekutić je u protrudiranom položaju. Medijalna linija ima pomak udesno. Frenulum gornje usne ima duboku inserciju. Postoji parcijalna hipodoncija s nedostatkom desno dolje centralnog i lateralnog sjekutića te lijevo dolje lateralnog sjekutića. U ustima 21 trajni i 1 mliječni zub. Na snimkama maksile i mandibule vide se osnove za četiri druga molara, a na snimci mandibule vide se i folikuli za oba treća kutnjaka. Osim toga, na lijevoj se strani iznad prvog trajnog kutnjaka nalazi osnova za jedan prekobrojni zub, u obliku premolara.

Na skeletu je nađen blagi mikrokranijum, kralješnica ima desnostranu torakalnu skoliozu te blagu sinistronkonveksnu torakolumbalnu skoliozu. Gornji su ekstremiteti jednako dugi, na desnoj šaki je izražena klinodaktilija petog prsta, s brahimezofalangijom. Donji ekstremiteti su nejednaki. Desna natkoljenica i potkoljenica su kraće, brazde u fosi popliteji asimetrične, desna viša, Trendelenburgov je znak desno. Na desnom stopalu postoji kutana sindaktilija četvrtog i petog prsta, drugi prst je nešto kraći. Nokti na rukama su slabije razvijeni, na trećem prstu desno je aplazija, nokti obaju stopala su hipoplastični, na petom prstu poput pandže. Ne ulazeći u rezultate detaljnih

laboratorijskih analiza koje smo izvršili, među kojima su osobito važne one histopatoloških promjena na koži, te dermatoglifa, htjeli bismo, sumirajući kožne, očne, skeletne i zubne promjene, reći da smo na temelju svih simptoma, u naše propozite, koja je desetak godina lutala od liječnika do liječnika, postavili dijagnozu dominantno nasljednog oboljenja, tipične fokalne dermalne hipoplazije, tzv. Goltz-Gorlinova sindroma (M.c. Kusick<sup>3</sup>).

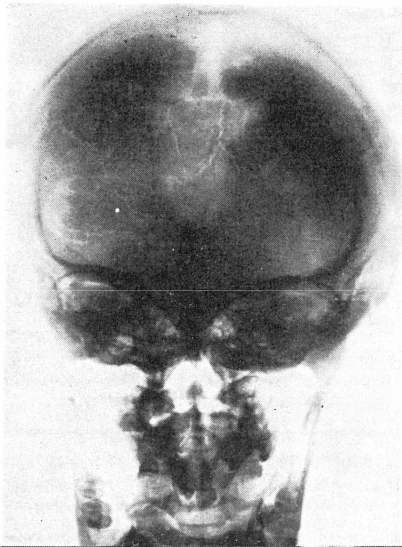
Ovim prikazom smo dokazali, da u današnje vrijeme, jedino udruženim radom više stručnjaka, možemo riješiti dijagnostičke enigme, kakvu je dugo godina predstavljala naša propozita.

Početak 1973. godine je došao u stomatološku ambulantu petgodišnji dječak, radi popravka karioznih zubi. Mršav, niska rasta s velikom lubanjom, još uvijek otvorenom fontanelom, hipertelorizmom, visokim nepromenim, nisko postavljenim uškama, jako fleksibilnih zglobova, s kratkim, zdepastim šakama i stopalima, dječak je pobuđivao sumnju na kongenitalni malformacijski sindrom. Majka, 29 godina stara, napadno niska (144 cm), s lubanjom sličnom kao i njeno dijete, još uvijek nesrasle velike fontanele, sličnih ekstremiteta kao i sin, s posebno velikim ekscurzijama u ramenom pojasu, bila je kliničkom slikom jače sumnjiva na sindrom poznat pod imenom kleidokranijalne dizostoze (sl. 1) (M.c. Kusick<sup>3</sup>).

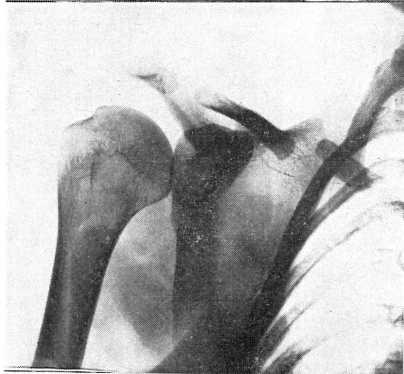

Sl. 1. Majka i dijete (A, B) s dominantno nasljednom kleidokranijalnom dizostozom.

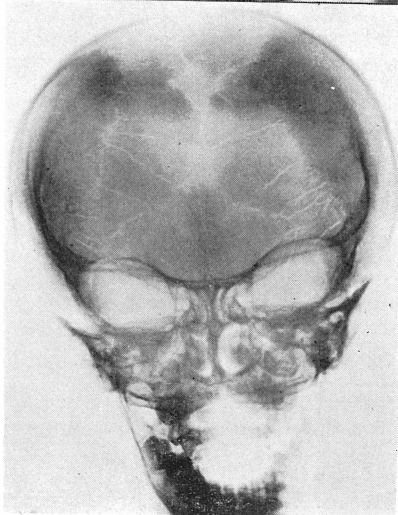
Iz anamneze smo doznali, da je majka najstarije dijete obitelji, u kojoj su mlada braća i sestre zdravi. Svi su visoki, normalni, jedino je teta po mami veoma niska, izgledom slična nećakinji. U starosti od dvije godine, majka je ležala u jednoj dječjoj ustanovi zbog jakog rahitisa i plućnog procesa. U svom djetinjstvu je češće bila ambulantno pregledavana, ali kako roditelji nisu pristajali ni na kakve pretrage, nigdje nije detaljno obrađena i nigdje u njenim dokumentima ne nalazimo dijagnozu sličnu našoj sumnji. Inače, mentalni je razvoj majke bio uredan, tako da je ona i kraj svog fizičkog hendikepa vrijedan član zajednice, marljiva i ambiciozna. Neupozorena ni po kome da je njena bolest



Sl. 2. Kraniogram majke.



Sl. 3. Tipična promjena desne ključne kosti majke, koja govori u prilog klieidokranijalnoj dizostozi.

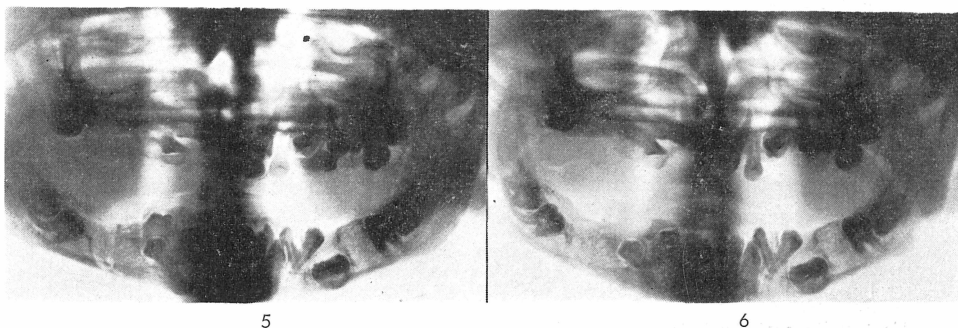


Sl. 4. Kraniogram petgodišnjeg djeteta, s još otvorenom fontanelom.

hereditarno dominantno uvjetovana, majka se s 23 godine života odlučila na graviditet i rodila sina carskim rezom. Iz anamneze smo još doznali, da je mati do prije dva mjeseca imala mliječne zube, koje je izvadila i stavila totalne proteze, jer je shvaćena kao osoba sa čeljustima bez zuba.

Pristupivši prvenstveno rendgenskoj obradi majke i sina, ustanovljeno je da majka ima još dijastaze u području šavova kostiju glave, posebno u području suture sagitalis, gdje nije došlo do potpunog zatvaranja fontanele. Baza lubanje pokazuje koštanu sklerozaciju (sl. 2). Na snimkama ramenih obruča vidi se obostrano nedostatak srednjih dijelova ključnih kosti, naročito desno, s jačom dijastazom zglobnih tijela u području akromioklavikularnog zgloba (sl. 3). Rendgenogram prstiju ruke je pokazao brahifalangiju prvog, drugog i petog prsta, posebno medijalne i distalne falange. Na snimkama obaju stopala, također postoji obostrano distalna brahifalangija. Opisane promjene potvrđuju kliničku sumnju na dominantno nasljedno oboljenje kleidokranijalne dizostoze.

I snimka dječakove lubanje govori o dijastazi u području šavova, s još uvijek otvorenim fontanelama. Zupci su osobito izraženi u području lambdoidnog šava. Lubanja djeluje povećano, kosti lica smanjeno. Rendgenogram ramenih obruča govori o naznačenoj dijastazi akromioklavikularnih zglobova, međutim, tipične anomalije klavikule, koja je nešto kraća i nepravilnih epifiza i dijafiza, ne mogu se naći. Na usporednim snimkama obih šaka, osifikacija odgovara uzrastu djeteta od dvije godine, a i usporedne snimke stopala govore o zakašnjoj i nepravilnoj osifikaciji kuneiformnih kostiju te navikularne kosti. Opisane promjene, međutim, ipak, i u ovom slučaju, potvrđuju uputnu dijagnozu kleidokranijalne dizostoze.



Sl. 5. Ortopantomogramska snimka prije kirurškog zahvata. U predjelu donje fronte vide se i mliječni zubi. — Sl. 6. Ortopantomogramska snimka poslije kirurškog zahvata.

Ne ulazeći u podrobniju analizu rezultata laboratorijskih pretraga, osobito onih endokrinoloških, a želeći da maksimalno pomognemo i djetetu i majci, prišli smo najprije stomatološkoj obradi i korekciji postojećeg stanja. Djetetu smo samo popravili kariozne zube. Majci, koja je bila bez zubi, napravljen je rendgenogram čeljusti (sl. 5) te je ustanovljeno da ona ima osim trajnih zubi još i jedan prekobrojni zub. Na desnoj srtani gornje čeljusti nalazi se centralni sjekutić, očnjak i drugi kutnjak, ostali zubi nedostaju. Na lijevoj strani u gornjoj čeljusti nalazi se svih osam zubi uz jedan prekobrojni premolar. U donjoj čeljusti, na desnoj strani, nalazi se svih osam trajnih zubi, osim ekstrahiranog prvog molara. I na lijevoj strani postoji svih osam trajnih zubi. U predjelu fronte, nalazi se šest mliječnih zubi, po tri sa svake strane, osim toga i akcesorni zubi u obliku zrna pšenice, tako da su tu zubi poredani u tri niza. Nakon nekoliko kirurških zahvata, kojima su odstranjeni prekobrojni zubi i dio kosti te oslobođene i usmjerene krunice zuba (sl. 6), izrađena je gornja parcijalna i donja totalna proteza. Bolesnica sada ima 5 izniklih zuba. Naš plan liječenja još nije završen, bolesnica i dalje dolazi na kontrolu i nove kirurške zahvate. Što se tiče dječaka, s obzirom na izvanrednu inteligenciju s kvocijentom 148, pokušat ćemo usmjeriti njegov odgoj tako, da dijete bude sretno, a roborantnom i drugom terapijom, po današnjim medicinskim mogućnostima, pokušat ćemo u dječaka postići maksimalni somatski razvoj. Ako bude trebalo, priskočit ćemo kasnije i stomatološkoj korekciji.

Iz navedenog primjera još se jednom uvjerljivo vidi potreba timskog rada. Repräsentanti triju generacija (majčina teta, majka i dijete), svi boluju od iste dominantno nasljedne bolesti, gen koje je pokazivao u pojedinim gene-

racijama veću ili manju penetrantnost i ekspresivnost. Mada ne tvrdimo da bismo ranijim genetskim savjetom mogli bitnije utjecati na bolest majke i djeteta, mislimo da bi psihički stresovi uslijed nepravilnog rasta i razvoja, kako majke tako i djeteta, bili bitno manji, da je majka bila upozorena na genetsko porijeklo bolesti, koju je nosila i prenijela na svoje dijete.

## ZAKLJUČAK

Saževši sve navedeno, htjeli bismo naglasiti da je jedini suvremeni način rada, koji ima i znanstveno i stručno opravdanje, timska obrada, pogotovo u slučajevima kompleksnih sindroma, koji ne smiju predstavljati nikad privilegij ili svojinu samo jednog profila stručnjaka, bez obzira kako i koliko bio jedan stručnjak stručan.

### S a ž e t a k

U svom radu autori naglašavaju potrebu i neophodnost timskog rada, koji postaje jedini način suvremene brige o zdravlju osobe koja nam je povjerena.

U današnjoj humanoj patologiji sve češće susrećemo oboljenja koja ne može rješavati i liječiti jedan stručnjak, ma kako bio stručan. U vrijeme kad se svakih desetak godina broj pretraga udvostručuje, jedino rad više stručnjaka sub- ili superspecijalista može biti punovrijedan i koristan za bolesnika. Danas, kad patologijom razvijenih zemalja dominiraju malformacije, neophodno je obraditi bolesnika i doći do ispravne dijagnoze i genetske prognoze radom stručnjaka više medicinskih profila.

Autori iznose primjer triju bolesnika iz svoje prakse kojima je postavljena ispravna dijagnoza i dana moguća terapija veoma kasno. Majka, koja je kao i njen sin, nosila sliku kleidokranijalne dizostoze, bila je upoznata s genetskim značenjem svoje bolesti tek u tridesetoj godini svoga života.

Na temelju svojih primjera, autori plediraju za timski rad kao jedini način vrijednog stručnog rada, kojim će se najviše pomoći bolesniku.

### S u m m a r y

#### THE NECESSITY OF TEAM WORK IN MEDICINE AND DENTISTRY

In their report the authors emphasize the necessity and urgency of team work which they consider to be the best possible way for the medical care of patient's health under the treatment.

The contemporary human pathology is full of diseases which can't be successfully treated only by one expert, regardless of high qualities which he can possess from his branch of medicine. In the time when the number of necessary laboratory examinations increases every minute, only the team work of specialists from different branches of medicine can establish the right diagnosis and give the best in the therapy and treatment of a patient. Nowadays, when the pathology of developed countries is dominated by malformations, the team work is indisputable. Not only diagnosis and treatment, but also genetic aspect of an affected person may be solved in that way.

From their routine work, the authors present three patients in the cases of which the exact diagnosis and the possible therapy were determined very late. One mother, for example, who showed the clinical picture of cleidocranial dysostosis as well as her son, was acquainted with the genetic importance and prognosis of her disease only in her thirties.

On the basis of their experience the authors plead for the team work as the only way for a valuable and successful professional work in the desire to help the patient as much as possible.

## Zusammenfassung

### TEAM-ARBEIT, EINE UNBEDINGTE NOTWENDIGKEIT IN DER MEDIZIN UND STOMATOLOGIE

Die Autoren betonen die unbedingte Notwendigkeit einer Team-Arbeit, da diese den erfolgreichsten Weg zur zeitgemässen Gesundheitsfürsorge darstellt.

In der humanen Pathologie begegnen uns immer häufiger Erkrankungen wo ein einzelner Fachmann, sei er auch der beste, nicht genügt. Da sich jede zehn Jahre die Untersuchungsverfahren verdoppeln, können heutzutage nur mehrere Sub- oder Superspezialisten die Arbeit zum Wohle der Patienten bewältigen. In der Pathologie der entwickelten Länder dominieren Malformationen, was für die Diagnose und genetische Prognose mehrere medizinische Profile erfordert.

Es werden drei Patienten beschrieben bei denen die richtige Diagnose und wirksame Therapie zu spät kam. Eine Mutter und ihr Sohn mit cleidokranieler Disostosis war mit der genetischen Bedeutung ihrer Erkrankung erst im 30. Lebensjahr bekannt gemacht.

Aufgrund ihrer Erfahrungen beantragen die Autoren die Team-Arbeit als einzige vollwertige und nützliche Facharbeit.

### LITERATURA

1. ZERGOLLERN, Lj., RAJIĆ, Z.: ASCRO, 8:71, 1974
2. HAMILTON, W. J., BOYD, J. D., MOSSMAN, H. W.: Human embryology, Williams and Wilkins, Baltimore, 1959
3. McKUSIC, A. V.: Mendelian Inheritance in Man, II. Ed., John Hopkins, Baltimore, 1968