

Subtalarna artroereza u liječenju fleksibilnog spuštenog stopala

Subtalar arthroereisis in the therapeutic management of flexible flatfoot

Ivan Rakovac^{1*}, Borut Kovačić², Dušan Rubinić¹, Lucijan Vukelić¹, Mirjana Baričić¹,

Nikola Matejčić¹, Zdravko Jotanović¹

¹Klinika za ortopediju Lovran, Lovran

²Zavod za dječju kirurgiju i ortopediju, KBC Rijeka, Rijeka

Primljeno: 19. 11. 2012.

Prihvaćeno: 3. 1. 2013.

Sažetak. Subtalarna artroereza vrijedna je metoda u liječenju simptomatskog fleksibilno spuštenog stopala dječje dobi te vrijedna pomoćna metoda u liječenju simptomatskog fleksibilno spuštenog stopala odrasle dobi, kod kojih intenzivna konzervativna terapija nije polučila rezultate uklanjanja bola. U literaturi ima nedovoljno podataka o dugoročnom postoperativnom praćenju bolesnika i dugotrajnom učinku artroereze na oboljela stopala u dječjoj i odrasloj dobi te njenom utjecaju na ostatak muskuloskeletnog sustava.

Ključne riječi: dijagnostika, liječenje, minimalno invazivno, spušteno stopalo

Abstract. Subtalar arthroereisis is a valuable tool in the treatment of symptomatic flexible flat foot in childhood and valuable auxiliary method in the treatment of symptomatic flexible flat foot in adults where intensive conservative therapy has not relieved pain. In the literature, there are insufficient data on the long-term results in operated patients in childhood and adulthood, and its impact on the rest of the musculoskeletal system.

Key words: diagnosis, flat foot, minimally invasive, treatment

Adresa za dopisivanje:

*Dr. sc. Ivan Rakovac, dr. med.

Klinika za ortopediju Lovran

Šetalište maršala Tita 1, 51 415 Lovran

e-mail: ivan.rakovac@gmail.com

<http://hrcak.srce.hr/medicina>

UVOD

Često se smatra da je osnovna uloga ljudskoga stopala pružanje čvrstog temelja prilikom stajanja, no samom je stajanju stopalo loše prilagođeno¹. Dugotrajno stajanje uzrokuje osjećaj zamora i bolova u stopalu te nam je od stajanja ugodnije kretanje. Stopalo djeluje kao uravnotežen dinamički sustav, te ga stoga moramo promatrati kao dio lokomotornog sustava prilagođenog kretanju, prije nego samo kao statički potporanj.

Premda se sastoji od mnogo elemenata, 26 kostiju (uz dvije sezamske kosti ukupno 28 kostiju) povezanih čvrstim svezama te dugim i kratkim potkoljениčnim mišićima – stopalo je jedinstvena funkcionalna cjelina. Njegova građa omogućuje zajedničko i međusobno ovisno gibanje svih anatomskih elemenata. Djeluje kao elastično pero, što ima iznimno značenje u fazama hoda. Svodovi stopala nastaju već intrauterino, ali postaju vidljivi tek nakon druge godine života, kad se smanji debljina masnog jastučića koji djeca imaju na tabanima. Daljnji se razvoj stopala očekuje između 3. i 6. godine života djeteta. Zbog povećane elastičnosti dječjeg stopala i masnih jastučića, normalan je izgled spuštenih svodova stopala u dječjoj dobi. U održavanju svodova, statici i dinamici stopala sudjeluje sustav čvrstih sveza, intrinzično mišićje stopala te svi mišići potkoljenice, osim *m. triceps surae*. *M. triceps surae* preko Ahilove tetive veže se za tuber kalkaneusa i, premda ne sudjeluje u oblikovanju svodova, funkcionalno je važan dio stopala te čini jedan od važnih evolucijskih momenata u razvoju uspravnog hoda². Pri hodu stopalo apsorbira energiju udara o podlogu i prilagođava se podlozi u fazi oslonca. Dio te energije, zahvaljujući svojoj elastičnosti, poput elastičnog pera u fazi propulzije pretvara u energiju izbačaja. Energija se prenosi s kalkanearnog tubera, duž lateralnog ruba stopala na glavicu V metatarzalne kosti te na glavicu I metatarzalne kosti i palac. Male individualne razlike u svim fazama hoda, stopljene u harmoničnu cjelinu gibanja cijelog lokomotornog sustava, stvaraju individualne i prepoznatljive obrasce hoda.

Najučestaliji razlog zabrinutosti roditelja te posjeta dječjem ortopedu jesu upravo problemi sa sto-

palima. S druge strane, uobičajen nalaz ortopeda je fleksibilno, elastično (gibljivo) spušteno stopalo. Budući da su stopala spuštena na osnovi elastičnih struktura (tetine i ligamenti), lako su korektibilna. Prema tomu, zajednička im je karakteristika da se jednostavnim testovima mogu ispraviti, odnosno pretvoriti u stopala kod kojih se jasno vide fiziološki lukovi uz promjenu pozicije pete iz valgusa u varus. Takva se spuštena stopala na osnovi plantograma klasificiraju u četiri stupnja (0 – 3), s tim da je nulti stupanj zdravo

Poznato je da se velik broj „spuštenih” dječjih stopala nepotrebno liječi propisivanjem uložaka ili čak kirurških zahvata. Uglavnom je riječ o normalnim, asimptomatskim, zdravim stopalima koja zbog povećane fleksibilnosti vezivnih struktura te povećanog masnog jastučića ispod medijalnoga svoda u djece do 6. godine života više popunjavaju medijalnu površinu tabana.

stopalo. Poznato je da se velik broj „spuštenih” dječjih stopala nepotrebno liječi propisivanjem uložaka ili čak kirurških zahvata³. Uglavnom je riječ o normalnim, asimptomatskim, zdravim stopalima koja zbog povećane fleksibilnosti vezivnih struktura te povećanog masnog jastučića ispod medijalnoga svoda u djece do 6. godine života više popunjavaju medijalnu površinu tabana. Tek nakon 6. godine života stopalo postupno poprima uredan izgled, naime, od 3. do 6. godine starosti smanjuje se izražen hiperlaksitet zglobova, poboljšava se ravnoteža i motorna kontrola mišića donjih ekstremiteta, te okoštavaju hrskavični dijelovi koji omogućavaju bolju stabilnost koštanih dijelova. Fleksibilno spušteno stopalo je stanje kada u opterećenju stopalo dolazi u položaj pronacije stražnjeg dijela uz valgus pete te abdukciju i kompenzatornu supinaciju prednjeg dijela stopala uz gubitak medijalnog uzdužnog svoda stopala. Pri aktivnom odizanju na prste, dorzifleksijom palca ili kada se otkloni opterećenje formira se uzdužni svod stopala. Pregledavajući stopalo, uvijek moramo na umu imati njegovu funkciju te je pretpostaviti izgledu. Osnovna je zadaća stopala da se fleksibilno i bezbolno prilagođava podlozi. Dakle, ako je stopalo fleksibilno, a bolesnik asimptomatičan – riječ je o zdravom stopalu.

EPIDEMIOLOGIJA I ETIOLOGIJA SPUŠTENOG STOPALA

Ako se za kriterij fleksibilno spuštenog svoda stopala uzme potpuni gubitak uzdužnog svoda stopala, učestalost je promjene oko 1 : 1.000⁴⁻⁶. Postoje studije koje dokazuju da je spuštenost svodova učestalija u djece koja hodaju u cipelama od onih koja hodaju bosa⁵. Nepoznata je etiologija fleksibilno spuštenog stopala⁶. Često se uočava da sličan oblik stopala ima i jedan od roditelja. Pozitivna obiteljska anamneza, hiperlabavost zglobova i pretilost utječu na veličinu spuštenosti svodova.

KLINIČKA SLIKA

Dok bolesnik stoji, primjetna je spuštenost unutarnjeg svoda stopala u različitoj mjeri, peta je valgizirana, a kad se peta rukom varizira može se uočiti skraćenos Ahilove tetive i supinacija prednjeg dijela stopala različitog stupnja. Često je ograničena i dorzalna fleksija stopala, također kao posljedica skraćene Ahilove tetive. Prednji dio stopala je u kompenzatornoj supinaciji u od-

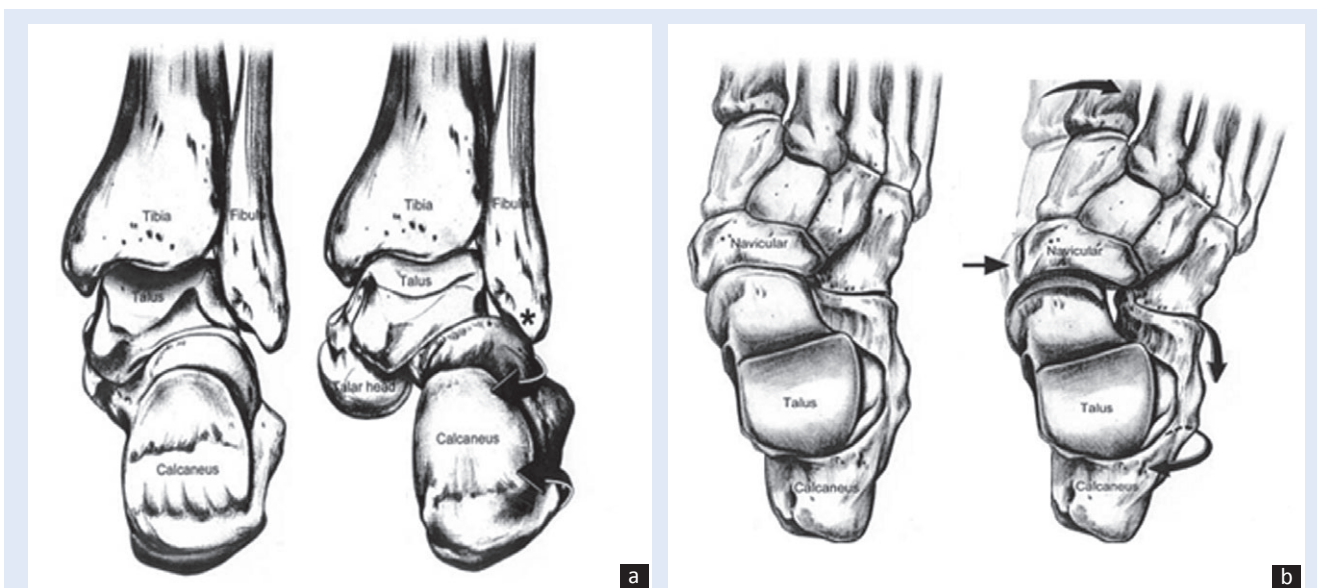
nosu na stražnji dio te je uglavnom korektibilan. Spušteno stopalo čine sljedeći elementi (slika 1A i B):

1. Pronacija talusa – talus se pomiče dolje i medialno subluksirajući se tako u talonavikularnom zglobu. To ima za posljedicu spuštanje uzdužnog svoda, izbočenje na medijalnom rubu stopala te abdukciju prednjeg dijela stopala.
2. Valgus pete – stražnji dio kalkaneusa se pomiče lateralno, a prednji medijalno i dolje. Ovi međuosnosi talusa i kalkaneusa obliteriraju tarzalni sinus.
3. Abdukcija prednjeg dijela stopala – zajedno s abdukcijom kalkaneusa ima za posljedicu relativno skraćenje lateralne kolumne stopala.
4. Skraćenje Ahilove tetive – očituje se posebice u trenutku kada rukom variziramo petu te se stopalo pozicionira u blagi ekvinus.

Osim prema otisku, ravno stopalo ima karakteristične radiološke znakove. Najčešće se koriste AP i LL projekcije pri punom opterećenju stopala.

U AP projekciji mjere se:

1. talokalkanearni kut – čine ga osovina kalkaneusa i talusa



Slika 1. Tipično spušteno stopalo gledano sa stražnje strane (A) i gledano odozgo (B)

A) Rotacija kalkaneusa dopušta pronaciju i spuštanje glave talusa; dolazi do lateralnog sraza kalkaneusa i fibule; valgusa i abdukcije kalkaneusa. B) Lateralna translacija navikularne kosti u odnosu na talus; kalkaneus je u abdukciji i u valgusu; abdukcija tarzusa i metatarzusa dovodi do relativnog skraćjenja lateralne kolumne.

Figure 1 Typical flatfoot from behind (A) and from above (B)

A) Rotation of the calcaneus uncovers the head of the talus, allowing talar head depression; lateral impingement of calcaneus on fibula; valgus and abduction of the calcaneus. B) Lateral translation of the navicular on the talus; medial depression of the talar head; calcaneus is abducted and in valgus, abduction of tarsals and metatarsals causes relative shortening of the lateral column.

2. talo – I metatarzalni kut – čine ga osovina I metatarzalne kosti i osovina talusa (uredan je kad iznosi 0°)
3. postotak pokrivenosti glavice talusa navikularnom kosti (uredan je < 7°).

U LL projekciji mjere se:

1. *meary* kut – čine ga uzdužna osovina I metatarzalne kosti i uzdužna osovina talusa, kod normalnog stopala iznosi 175 – 185 stupnjeva, a ispod 170 stupnjeva ukazuje na znatno spuštavanje uzdužnog svoda stopala (blagi deformitet 5 – 15°, umjereni 15 – 30°, teški > 30°)
2. *calcanela pitch* – otklon donjeg ruba petne kosti od podloge, normalne vrijednosti su 15 – 20 stupnjeva, vrijednost ispod 15 stupnjeva ukazuje na ravno stopalo (uredne vrijednosti 17 – 32°)
3. lateralni talonavikularni kut – čine ga uzdužna osovina talusa s artikulacijskom plohom navikularne kosti, normalna vrijednost je 90 stupnjeva, kod spuštenog stopala je niža
4. lateralni talokalkanealni kut – čine ga osovine navedenih kostiju (uredan 25 – 45°).

Na plantogramu se može odrediti i *Arch index*, to je odnos između najšireg tarzalnog dijela otiska kod spuštenog ili najužeg tarzalnog dijela otiska kod normalnog stopala i širine pete.

U svakodnevnoj praksi za procjenu stanja stopala i probir najčešće se koristi klinički pregled te plantogram, dok se RTG ispitivanje za asimptomatsko fleksibilno spušteno stopalo rutinski ne indicira. Mnoge studije dokazale su da metode konzervativnog liječenja asimptomatskih spuštenih stopala u djece ne utječu na tijek razvoja stopala i ne preveniraju razvoj simptomatskih spuštenih stopala u odrasloj dobi. Smatra se da hiperpronacija subtalnog zgloba može dovesti do brojnih poremećaja stopala koji uključuju disfunkciju tibijalisa posteriora, haluks valgus i rigidus, čekičaste deformacije prstiju, plantarni facsitis, tendinitis Ahilove tetive, sindrom tarzalnog tunela. Budući da je stopalo temelj tijela, ispravan međudodnos talusa i kalkaneusa temelj je ostatka muskuloskeletnog lanca. Razmatrajući spušteno stopalo kao dio sveukupnog biomehaničkog lanca organizma, možemo izvući i sljedeće teorijsko-praktične postavke (nedovoljno dokazane u literaturi): u hiperproniranom stopalu talus se rotira medijalno i

dole; taj se pokret kompenzira u nožnom zglobu i koljenu. Dolazi do unutarnje rotacije u kuku, lateralne hiperpresije patele i posljedično prednjeg koljenskog bola. Prekomjerna unutarnja rotacija u kukovima može pogodovati prednjem srazu i razvoju preartroze u kuku. Istovremeno se zdjelica nagnje prema naprijed, što dovodi do kompenzatorne hiperlordoze lumbalne kralježnice i posljedične hiperkifoze torakalne i hiperlordoze vratne kralježnice. Posljedica su bolesti lumbosakralne kralježnice. Zbog promjena u torakalnoj

Pregledavajući stopalo uvijek moramo na umu imati njegovu funkciju te je pretpostaviti izgledu. Osnovna je zadaća stopala da se fleksibilno i bezbolno prilagođava podlozi. Dakle, ako je stopalo fleksibilno, a bolesnik asimptomatičan – riječ je o zdravom stopalu i nikakvo liječenje nije potrebno.

kralježnici dolazi do nagnjanja ramena prema naprijed, što povećava pritisak na rotatornu manšetu i subakromijalni sraz. Promjene na vratnoj kralježnici dovode do nagnjanja glave, što uzrokuje instabilitet mandibule i posljedične temporomandibularne poremećaje.

Simptomatsko spušteno stopalo stanje je pojave bola nakon kraćeg ili duljeg opterećenja. Bol se javlja u stopalu, nožnom zglobu i potkoljenici. Praćen je zamorom, poremećajem hoda, pojavom žuljeva na stopalima i povećanim trošenjem medijalnog ruba obuće. Simptomi se objašnjavaju preopterećenjem i zamorom aktivnih stabilizatora svodova stopala, tj. mišićja, kada popuste pasivni stabilizatori, tj. ligamenti i zglobne čahure zglobova stopala.

LIJEČENJE

Simptomatsko spušteno stopalo zahtijeva liječenje. Ako ortopedski uloži i metode jačanja mišićja stopala i potkoljenice ne poluče zadovoljavajuće rezultate, a to je smanjenje bolova, indicirane su kirurške metode liječenja.

Kada je riječ o kirurškom liječenju fleksibilno spuštenih stopala, postoji značajna razlika u postupcima koji se primjenjuju u djece i u odraslih. Naime kod djece, za razliku od odraslih, izbjegavamo postupke artrodeze (ukočenja) zglobova te uveli-

ke koristimo potencijal propriocepcije i samokorekcije stopala. Operativne tehnike koje koristimo u liječenju fleksibilno spuštenih svodova su sljedeće:

1. operativni zahvati na mekim tkivima
2. subtalarne artroereze
3. rekonstruktivne osteotomije
4. artrodeze – kao krajnje metode u slučaju apsolutnog neuspjeha ostalih, ranije navedenih metoda u djece te u prisutnosti uznapredovanih artroza zglobova u odraslih.

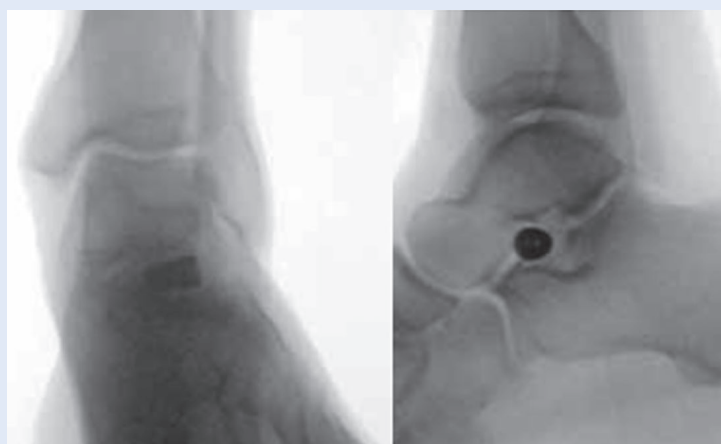
Subtalarna artroereza

Subtalarna artroereza ili artroriza je minimalno invazivna kirurška tehnika operativnog liječenja spuštenog stopala u djece i odraslih kojom se ograničava pokretljivost u zglobu između talusa i kalkaneusa (subtalarni zglob)⁷⁻¹². Artroriza ili njen sinonim koji se koristi u anglosaksonskoj literaturi, artroereza, dolazi od grčke riječi *ereidein*, što znači upirati o što ili podupirati. Artroereza je postupak kojim se ograničava povećani opseg pokreta u zglobu; ograničava se samo pokret koji je u povećanom obimu, dok su ostali pokreti očuvani. Cilj subtalarne artroereze je pravilna orijentacija talusa u odnosu na kalkaneus, reducirati hiperpronaciju u subtalarnom zglobu i očuvati supinaciju, te time vratiti normalan međudnos talua, kalkaneusa i ostalih kostiju stopala i potkoljenice. Implantat artroereze naziva se i unutarnjom ortozom. Dakle, implantat kontrolira pokret

u subtalarnom zglobu, ali ga u potpunosti ne blokira. Iako su artroereze prvotno bile zamišljene za liječenje dječjeg fleksibilnog spuštenog stopala, sve se više primjenjuju u liječenju deformiteta stopala u neuromuskularnim bolestima, rigidnih spuštenih stopala, ako se prvotno postigne fleksibilnost, kao i liječenju fleksibilnog spuštenog stopala u odraslih (kao jedna od metoda, a nikako kao samostalna metoda).

Povijest artrorize počinje 1946., kada je Chambers ugrađivao koštani graft uzet iz kalkaneusa u pod tarzalnog sinusa, koji je upirao o laterali nastavak talusa i time prevenirao everziju kalkaneusa¹³. Grice je 1952. ugrađivao koštani graft uzet iz tibije u tarzalni sinus¹⁴. Godine 1970. Lelievre je uveo naziv lateralna artroriza. Sedamdesete godine prošlog stoljeća donose novi val entuzijazma na polju artrorize korištenjem polietilenskih implantanata koji se inseriraju u tarzalni sinus (Subotnick 1974., Smith 1976.), a devedesete donose novu generaciju sinusnih implantanata načinjenih od titana. Također se šire počinju koristiti vijci koji se postavljaju u talus ili kalkaneus.

Kod djece se indikacija za operativno liječenje simptomatskog fleksibilno spuštenog stopala postavlja najčešće između 6. i 12. godine, kada se iscrpi prirodni potencijal korektivnosti stopala. Kao samostalni zahvat primjena artrorize u djece može biti dovoljna (često se kombinira s mekotkivnim procedurama plikacije Springing ligamenta te zatezanja *m. tibijalis posterior*). U odraslih je artroriza kao samostalni zahvat nedovoljna, te se mora kombinirati s ostalim procedurama. U našoj je ustanovi u upotrebi implantat artroereze koji se plasira u sinus tarzi (Bioarch; Wright Medical) (slika 2). Prilikom odlučivanja o operativnom zahvatu artrorize moramo uzeti u obzir i dvije druge mogućnosti. Ako je valgus pete suviše izražen, u obzir dolazi osteotomija kalkaneusa s medijalnim pomakom. Ako je talonavikularni zglob subluksiran tako da je navikularna kost vrlo lateralno uz izraženu abdukciju prednjeg dijela stopala i skraćivanje lateralne kolumne (prekinuta CYMA linija) – u obzir dolazi osteotomija elongacije kalkaneusa (elongacija lateralne kolumne), tj. osteotomija prema Evansu. Unatoč dobrim rezultatima, artrorize nose sa sobom određeni broj komplikacija: bol na mjestu ugradnje implantata, hipokorekcija



Slika 2. Artroereza subtalarnog zgloba

Na slici je prikazana implantacija vijka u sinus tarzi.

Figure 2 Subtalar arthroereisis

The implantation of the screw into the sinus tarsi.

ili hiperkorekcija, formiranje koštanih cista, avaskularna nekroza talusa (implantati koji se plasiraju u sam talus), artroza subtalarnog i talonavikularnog zgloba, reakcija stranog tijela na implantat, habanje polietilenskih implantanata, migracija implantata, pucanje implantata, infekcije. Dječje se stopalo vrlo dobro adaptira procesu artroereze, te je postotak potrebnih vađenja implantata oko 10 %. U odraslih se artroereza može koristiti kao pomoćna procedura. Prilagodljivost odraslog stopala značajno je manja, te se radi bolova u predjelu tarzalnog sinusa u gotovo 50 % slučajeva nakon godinu-dvije implantat mora izvaditi. Važno je napomenuti da se i nakon vađenja implantata uglavnom zadržava postignuta korekcija stopala. Jedan od razloga vađenja implantata je nemogućnost pronacije prednjeg dijela stopala. U tim slučajevima prekomjerno se povećava opterećenje lateralne kolumne s posljedičnim bolovima. Naime procedurom artroereze ispravljamo pronaciju stražnjeg dijela stopala – ako kompenzatorno supiniran prednji dio stopala nema dovoljnu fleksibilnost, zaostaje supinacija i nepravilno opterećenje u istom što uzrokuje biomehanički nepovoljno opterećene stopala i bolove. Ako je supinacija fiksirana, kako bi stopalo postiglo plantigradni položaj evertira se u stražnjem dijelu uzrokujući kompresiju implantata i bolove. Kada govorimo o liječenju spuštenog stopala, vrlo je teško naći konsenzus u literaturi i među stručnjacima. Izraženost, fleksibilnost i korektibilnost deformiteta u svakom od zglobova gležnja i stopala pridonosi složenosti i uvjetuje često višestruke procedure na stopalu. Uglavnom je riječ o individualnim slučajevima, te je i rješenje u individualnoj i doziranoj primjeni raznovrsnih zahvata.

ZAKLJUČAK

Subtalarna artroereza vrijedna je metoda u liječenju simptomatskog fleksibilnog spuštenog dječjeg stopala te vrijedna pomoćna metoda u liječenju simptomatskog fleksibilnog spuštenog stopala odrasle dobi, kod kojih intenzivna konzervativna terapija nije polučila rezultate. Ta je metoda minimalno invazivna, s dobrim rezultatima, niskim brojem komplikacija, reverzibilna, ne zahtijeva postoperativnu imobilizaciju i omogućava brz po-

vratok u svakodnevne aktivnosti. S obzirom na to da indikacije za artroerezu nisu sasvim jasno definirane, potreban je poman odabir bolesnika, odgovarajućeg implantata i metode te vremena operacije. U literaturi ima nedovoljno podataka o utjecaju artroereze na spuštena stopala u dječjoj i odrasloj dobi, o dugoročnom postoperativnom praćenju bolesnika te o utjecaju spuštenih stopala na ostale dijelove muskuloskeletnog sustava.

LITERATURA

1. Tudor A, Šestan B. *Dječja ortopedija*. Zagreb: Medicinska naklada, 2012;119-37.
2. Maffulli N, Almekinders LC. The Achilles Tendon. London: Springer-Verlag, 2007;1-5.
3. Tudor A, Ruzic L, Šestan B, Sirota L, Prpic T. Flat-footedness is not a disadvantage for athletic performance in children aged 11 to 15 years. *Pediatrics* 2009;123:386-92.
4. Pauk J, Ezerskiy V, Raso JV, Rogalski M. Epidemiologic factors affecting plantar arch development in children with flat feet. *J Am Podiatr Med Assoc* 2012;102:114-21.
5. Abolarin T, Aiyegbusi A, Tella A, Akinbo S. Predictive factors for flatfoot: The role of age and footwear in children in urban and rural communities in South West Nigeria. *Foot (Edinb)* 2011;21:188-92.
6. Chen KC, Yeh CJ, Tung LC, Yang JF, Yang SF, Wang CH. Relevant factors influencing flatfoot in preschool-aged children. *Eur J Pediatr* 2011;170:931-6.
7. Abbara-Czardybon M, Wingenfeld C, Arbab D, Frank D. Options and limits of subtalar arthroereisis in childhood. *Orthopade* 2013;42:12-9.
8. Hazany S, Ly N, Hazany D, Bader S, Ostuka N. Outcomes of subtalar arthroereisis for the planovalgus foot. *J Surg Orthop Adv* 2012;21:147-50.
9. Fernández de Retana P, Alvarez F, Bacca G. Is there a role for subtalar arthroereisis in the management of adult acquired flatfoot? *Foot Ankle Clin* 2012;17:271-81.
10. Adelman VR, Szczepanski JA, Adelman RP. Radiographic evaluation of endoscopic gastrocnemius recession, subtalar joint arthroereisis, and flexor tendon transfer for surgical correction of stage II posterior tibial tendon dysfunction: a pilot study. *J Foot Ankle Surg* 2008;47:400-8.
11. Chang TJ, Lee J. Subtalar joint arthroereisis in adult-acquired flatfoot and posterior tibial tendon dysfunction. *Clin Podiatr Med Surg* 2007;24:687-9.
12. Schon LC. Subtalar arthroereisis: a new exploration of an old concept. *Foot Ankle Clin* 2007;12:329-39.
13. Chambers EF. An operation for the correction of flexible flat feet of adolescents. *West J Surg Obstet Gynecol* 1946;54:77-86.
14. Grice DS. An extra-articular arthrodesis of the subastragalar joint for correction of paralytic flat feet in children. *J Bone Joint Surg Am* 1952;34:927-40.