

## Usporedba ozljeda povratnog živca kod konvencionalne i ultrazvučnim rezačem učinjene tiroidektomije

*Comparison of recurrent nerve injuries during thyroidectomy performed by conventional or harmonic scalpel*

Stjepan Grabovac, Drago Prgomet, Saša Janjanin\*

---

### Sažetak

Istražili smo postoje li razlike u učestalosti ozljeda povratnoga živca između skupine bolesnika kod kojih je izvršena tiroidektomija s pomoću ultrazvučnog rezača, te skupine kod kojih je izvršena konvencionalna tiroidektomija s pomoću hladnih instrumenata i primarne hemostaze ligiranjem i elektrokoagulacijom. U obje skupine su randomizirano uključeni bolesnici koji su operirani zbog standardnih indikacija za kirurgiju štitne žlijezde. U prvu skupinu bilo je uključeno 123 bolesnika: 63 s lobektomijom i 60 s totalnom tiroidektomijom. U drugoj skupini bolesnika učinjeno je 106 tiroidektomija: 60 lobektomija i 46 totalnih tiroidektomija. Prijeoperativna i postoperativna mobilnost glasnica u obje skupine bolesnika utvrđena je fiberoptičkom laringoskopijom. Tijekom operacije, prilikom aktivacije ultrazvučnog rezača, te monopolarnih i bipolarnih elektroinstrumenata u blizini povratnoga živca promatrala se bazalna električna aktivnost glotičke muskulature s pomoću sustava za intraoperativni elektromonitoring.

Statističkom obradom rezultata dokazali smo da su tiroidektomije ultrazvučnim rezačem podjednako sigurne kao i konvencionalne metode tiroidektomije, odnosno, da primjena ultrazvučnog rezača ne dovodi do statistički značajnije učestalosti trajnih pareza povratnoga živca u odnosu na operacije s hemostazom s pomoću ligatura i elektrokoagulacije.

**Gljučne riječi:** elektromonitoring, povratni živac, štitna žlijezda, tiroidektomija, ultrazvučni rezač

---

### Summary

We have conducted a research to establish if there are any differences in recurrent laryngeal nerve injury between the patient groups who had thyroidectomy performed by a harmonic scalpel, and the control group, who had a conventional thyroidectomy performed by cold instruments and the primary hemostasis by ligation and electrocoagulation. Both groups included randomised patients who were operated due to standard indications for thyroid gland surgery. The first group included 123 patients; 63 with lobectomy and 60 with total thyroidectomy. The second group had 106 thyroidectomies performed; 60 lobectomies and 46 total thyroidectomies. Pre-surgery and post-surgery mobility of vocal cords in both groups of patients was established by fiberoptic laryngoscopy. During the surgery, while activating the harmonic scalpel and monopolar and bipolar electro-instruments in the vicinity of the recurrent laryngeal nerve, basic electrical activity of glottic musculature was observed by the intra-operative electro-monitoring system.

The statistical analysis of results proved that thyroidectomies performed by the harmonic scalpel are as safe as the conventional methods of thyroidectomy, i.e. that the application of the harmonic scalpel does not lead to a statistically more significant recurrence of permanent pareses of the recurrent laryngeal nerve in relation to surgeries with haemostasis by ligatures and electrocoagulation.

**Key words:** electromonitoring, recurrent nerve, thyroid gland, thyroidectomy, harmonic scalpel

*Med Jad 2013;43(3):133-139*

---

\* **Opća bolnica Bjelovar**, Djelatnost za bolesti uha, nosa i grla (Prim. dr. sc. Stjepan Grabovac, dr. med.); **KBC Zagreb**, Klinika za otorinolaringologiju i kirurgiju glave i vrata (Dr. sc. Saša Janjanin, dr. med.)

Adresa za dopisivanje / *Correspondence address*: Prim. dr. sc. Stjepan Grabovac, dr. med., Opća bolnica Bjelovar, Djelatnost za bolesti uha, nosa i grla, Mihanovićeveva 8, 43000 Bjelovar; e-mail: [stjepan.grabovac@obbj.hr](mailto:stjepan.grabovac@obbj.hr)

Primljeno / *Received* 2012-11-28; Ispravljeno / *Revised* 2013-01-07; Prihvaćeno / *Accepted* 2013-02-28

## Uvod

Sredinom 20. stoljeća kirurgija štitne žlijezde postala je jedna od najučinkovitijih i najsigurnijih operacija. S vremenom i padom mortaliteta operiranih bolesnika definirane su ozljede povratnog živca, miksedom i tetanija kao najozbiljnije postoperativne komplikacije. Preporučeno je lateralno podvezivanje donje tiroidne arterije, kako bi se izbjeglo oštećenje živca, te je primjenom te tehnike incidencija paraliza povratnog živca, kod konvencionalne tiroidektomije pala na samo 0,3%.<sup>1,2,3</sup>

Ozljeda povratnog živca može rezultirati prolaznom ili trajnom promjenom kvalitete glasa. Može nastupiti zbog kompletne ili parcijalne transekcije, povlačenja živca, kontuzije, nagnječenja, termičkoga oštećenja, krivo postavljene ligature, te kompromitirane krvne opskrbe.<sup>4</sup> (Slika 1)

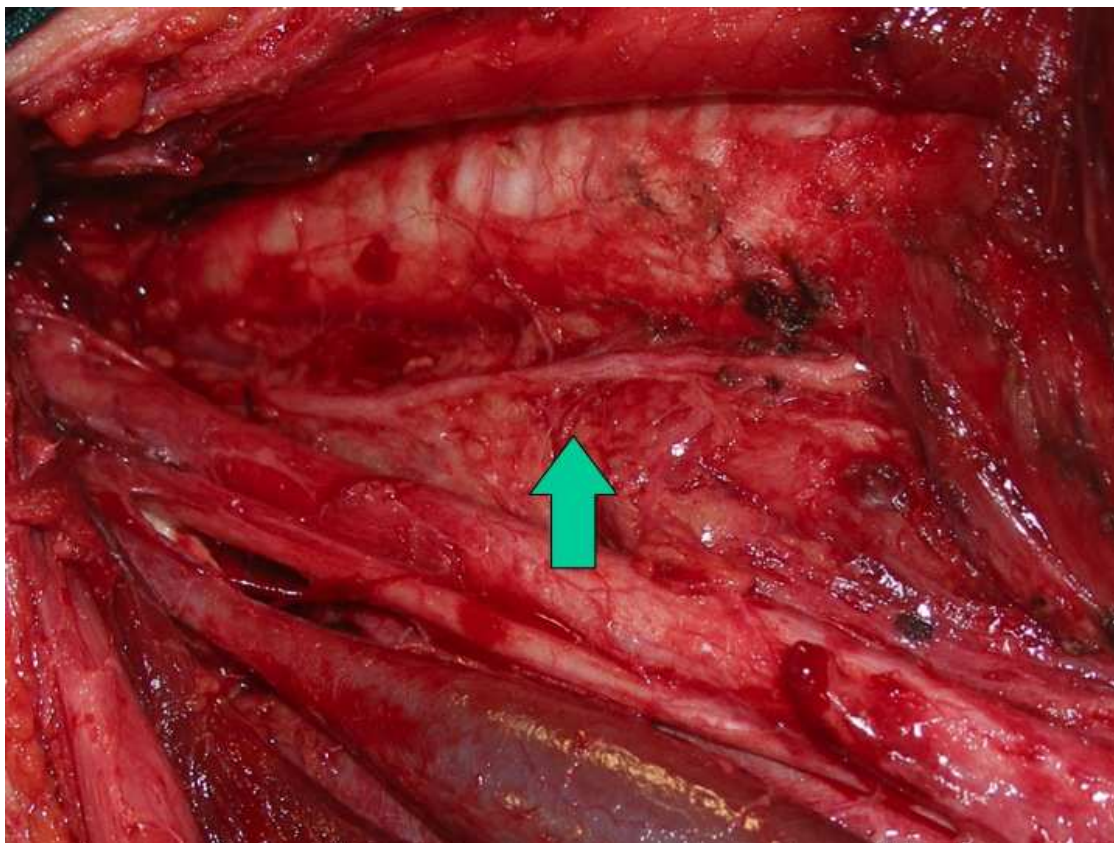
Područja gdje je živac pod najvećim rizikom od oštećenja, mjesta su podvezivanja ogranaka donje tiroidne arterije, te Berryjev ligament, mjesto gdje je štitnjača čvrsto vezana uz traheju. Osobito je važno

poznavanje anatomskih odnosa povratnog živca u odnosu na donju tiroidnu arteriju. Živac se u 45-65% bolesnika može nalaziti iza arterije, u 18-26% bolesnika ispred arterije, dok se u 18-36% bolesnika može nalaziti između ogranaka arterije.<sup>5</sup>

Pored iskustva samog operatera, drži se da su tri najveća čimbenika rizika za oštećenje živca patološka dijagnoza lezije u štitnoj žlijezdi, reoperacija na štitnoj žlijezdi, te propust da se živac tijekom operacije identificira.<sup>6</sup> Utvrđeno je da je kod zahvata gdje kirurg prikazuje živac, rizik od jatrogene ozljede 0-2,1%. Ozljede nastaju u značajno većem postotku kada se živac intraoperativno ne prikazuje (4-6,6%) ili kod ponovljenih zahvata na štitnoj žlijezdi (2-12%).<sup>4</sup>

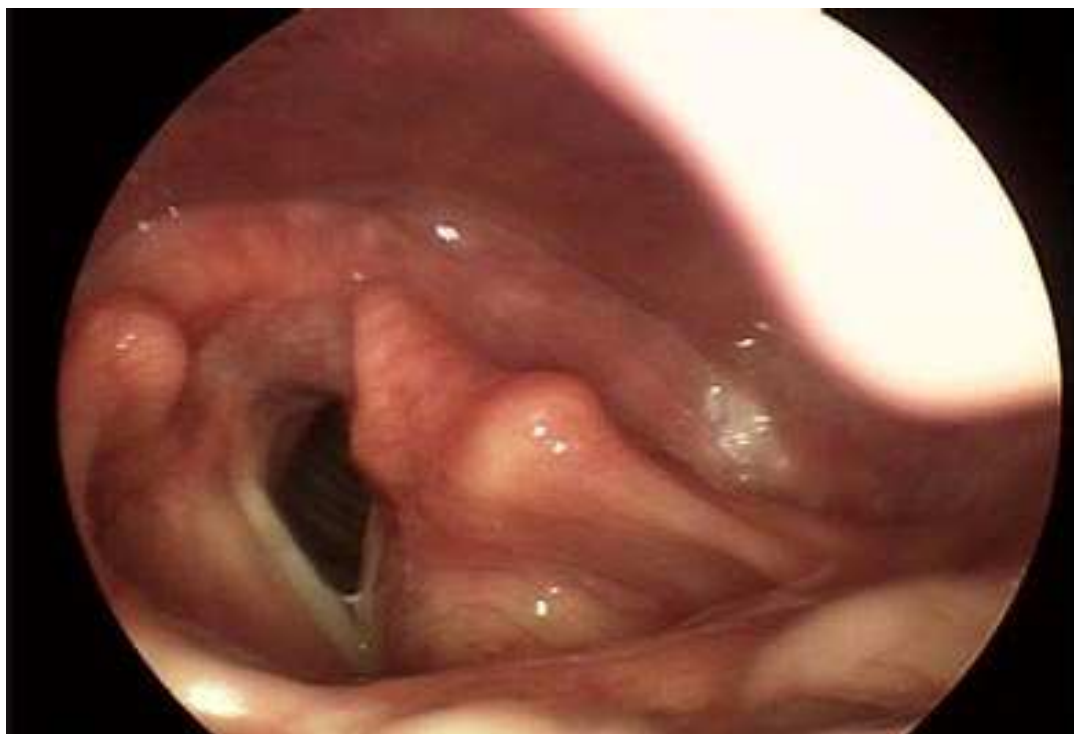U slučaju ozljede povratnog živca, fiberoendoskopski se, neposredno nakon zahvata može vizualizirati imobilitet glasnice na strani ozljede (Slika 2).

Hipoteza istraživanja bila je mogu li energija, prvenstveno toplina i vibracije koje se tijekom tiroidektomije oslobađaju iz ultrazvučnog rezača, češće izazvati oštećenja povratnog živca od konvencionalnih kirurških tehnika tiroidektomije.



Slika 1. Intraoperativni prikaz lijevog povratnog živca nakon totalne tiroidektomije i disekcije vrata (zelena strelica)

Figure 1 Intraoperative view of the left recurrence laryngeal nerve after total thyroidectomy and neck dissection (green arrow)



Slika 2. Fiberendoskopski prikaz lijeve paretične glasnice nakon ozljede povratnoga živca tijekom operacije  
*Figure 2 Fibre endoscopic view of the left paretic vocal cord after the recurrent laryngeal nerve injury during the surgery*

### Materijal i metode

U istraživanje su uključeni bolesnici Klinike za bolesti uha, nosa i grla i kirurgiju glave i vrata Kliničkoga bolničkog centra Zagreb koji su operirani zbog standardnih indikacija za kirurgiju štitne žlijezde. Sve operacije u obje skupine izvršio je isti kirurg sa značajnim iskustvom u području kirurgije štitnjače (više od 300 operacija godišnje). U svih bolesnika učinjena je preoperativna ultrazvučna i citološka dijagnostika, hormonalni testovi, te po potrebi i scintigrafija štitnjače. Nakon informiranja bolesnika o studiji i potpisivanja informiranog pristanka, bolesnici su randomizirani u dvije skupine - prvu skupinu koju su sačinjavali bolesnici kod kojih je izvršena tiroidektomija s pomoću ultrazvučnog rezača, te drugu skupinu bolesnika kod kojih je izvršena konvencionalna tiroidektomija s pomoću hladnih instrumenata i primarne heostaze, ligiranjem većih krvnih žila, te koagulacije bipolarnom pincetom manjih krvnih žila.

U prvu skupinu je uključeno 123 bolesnika: 63 s lobektomijom i 60 s totalnom tiroidektomijom. Prosječna dob bolesnika bila je 53 godine (18-84

godine). Operirano je 115 žena i 8 muškaraca: 99 bolesnika s operacijom štitne žlijezde operirano je zbog benignih promjena (strume, adenomi), a 24 zbog malignih (papilarni, folikularni i medularni karcinomi). U drugoj skupini bolesnika učinjeno je 106 tiroidektomija: 60 lobektomija i 46 totalnih tiroidektomija. 83 operacije učinjene su zbog benigne bolesti, a 23 zbog malignih tumora. Prosječna dob bolesnika u kontrolnoj skupini bila je 53 godine (15-77 godina). Operirano je 90 žena i 16 muškaraca.

U svih je bolesnika poslijeoperativno izvršena patohistološka analiza uzoraka, a prema procjeni kirurga u slučaju suspektnih ili neodređenih citoloških nalaza i intraoperativna analiza. Bolesnici s prethodnom operacijom štitne žlijezde ili nekom drugom operacijom na vratu, prethodnom iradijacijom vrata, ili preoperativnom paralizom glasnica bilo koje etiologije, nisu bili uključeni u istraživanje.

Tablica 1. Demografske karakteristike prve i druge skupine bolesnika kod kojih je izvršena fiberendoskopka analiza pokretljivosti glasnica.

Table 1 Demographic characteristic of the first and the second group of patients, who had fibre endoscopic analysis of vocal cords mobility.

	Prva skupina <i>First group</i>	Druga skupina <i>Second group</i>
Broj bolesnika, n <i>Number of patients</i>	123	106
Spol <i>Gender</i>	115 žena /women 8 muškaraca / men	90 žena / women 16 muškaraca / men
Prosječna dob, god. <i>Mean age</i>	53 (18-84)	53 (15-77)
Dijagnoza <i>Diagnosis</i>	99 benigna / <i>benign</i> 24 maligna / <i>malignant</i>	83 benigna / <i>benign</i> 23 maligna / <i>malignant</i>
Vrsta operacije <i>Type of surgery</i>	63 lobektomije / <i>lobectomy</i> 60 totalnih tiroidektomija <i>total thyroidectomy</i>	60 lobektomija <i>lobectomy</i> 46 totalnih tiroidektomija <i>total thyroidectomy</i>
Prolazne pareze, n (%) <i>Temporary paresis</i>	8 (6,5)	3 (2,8)
Trajne pareze, n (%) <i>Permanent paresis</i>	3 (2,4)	2 (1,9)

### Prijeoperativno i postoperativno utvrđivanje funkcije povratnoga živca

U kliničkim uvjetima kao pokazatelj uredne funkcije povratnoga živca uzima se uredna mobilnost glasnica. Prijeoperativna i postoperativna mobilnost glasnica kod svakog je bolesnika utvrđena fiberoptičkom laringoskopijom uz fotodokumentiranje. Fiberoptička laringoskopija kod svih bolesnika prve i druge skupine bila je učinjena dan prije operacije, nekoliko sati nakon operacijskog zahvata (24 sata, 48 sati), a kod odstupanja od preoperativnog nalaza kontrola je vršena 7. i 30. dan nakon operacije.

### Intraoperativno monitoriranje povratnoga živca

Kontinuirana elektromiografija (EMG) upotrebljava se i za intraoperativno praćenje funkcije povratnoga živca. Suvremena metoda intraoperativnog monitoriranja (IOM) povratnoga živca sastoji se u povezivanju vokalnog mišića s EMG monitorom. To se izvodi preko elektroda na površini endotrahealnog tubusa koje nakon intubacije mogu registrirati signale s mišića. Elektrode na tubusu omogućuju ponavljanu intraoperativnu registraciju električnih potencijala vokalnog mišića koji nastaju pri mehaničkom podražaju povratnoga živca različitim operacijskim instrumentima ili prijenosom energije (vibracija, električna, toplinska).

Svi bolesnici su intubirani i elektromonitorirani s pomoću komercijalnog tubusa s elektrodom i sustavom za intraoperativni elektromonitoring, kojima se registrira bazalna električna aktivnost živca glotičke musku-lature. Endotrahealne tubuse postavljao je specijalist anesteziologije, koji bi točan položaj elektroda na glasnica utvrdio izravno pod osvjetljenjem laringoskopom ili neizravnim kontrolnim pregledom s pomoću fleksibilnog fiberendoskopa. Izravni kontakt potvrđuje se na monitoru određivanjem impedancije i izazvanog napona glotičke muskulature, te naknadnim određivanjem praga podražaja jedinice za praćenje.

Intraoperativna stimulacija živca provodila se jednokratnom probom s pomoću koje se primjenjuje struja jačine 0,9 A (jačina struje prema uputama proizvođača). Kao značajan odgovor na stimulaciju smatrao se registrirani napon glotičke muskulature od 100 i više  $\mu\text{V}$ , dok su registrirani naponi manji od 100  $\mu\text{V}$  smatrani artefaktima. Značajan odgovor može biti nagla pojava nepravilne aktivnosti koja karakteristično nastaje zbog mehaničke stimulacije korijena živca ili kontinuirana, pravilna aktivnost koja nastaje zbog prijenosa kontinuirane mehaničke ili termalne energije, npr. prilikom stimulacije elektrokauterom. Artefakti su karakteristično kratka izbijanja napona uglavnom manjega od 100  $\mu\text{V}$ , što se na EMG monitoru tipično zamjećuje kao niskofrekventni, trifazični signal. Pored same identifikacije živca

probom, promatrana je jačina struje, artefakti, napon i impedancija koji se javljaju prilikom manipulacije ultrazvučnim rezačem, te monopolarnim i bipolarnim elektroinstrumentima na „sigurnoj“ udaljenosti od živca (5 mm). Svaka značajnija promjena napona glotičke muskulature tijekom operacije u blizini povratnoga živca bila je dokumentirana.

U svih bolesnika kao posljedica izravne stimulacije identificiranog povratnoga živca probom i strujom jačine 0.9 A registrirao bi se prosječni napon glotičke muskulature od 860  $\mu\text{V}$  (min. 550  $\mu\text{V}$ ; max. 1130  $\mu\text{V}$ ). Mehanička manipulacija živca (povlačenje obližnjega tkiva koje je adherentno sa živcem, hvatanje ovojnice živca, jači pritisak živca tupim instrumentom ili tuferom) izazvala bi prosječni napon glotičke muskulature od 73  $\mu\text{V}$  (min. bez odgovora tj. 0  $\mu\text{V}$ ; max. 190  $\mu\text{V}$ ).

Sljedeće što smo ispitali bio je utjecaj vibracija ultrazvučnog rezača, te energije monopolarnih i bipolarnih elektroinstrumata koji su aktivirani na tzv. „sigurnoj“ udaljenosti od 5 mm od identificiranog živca. Prosječno vrijeme aktivacije instrumenata bilo je 2 sekunde.

Prilikom primjene ultrazvučnog rezača izazvao bi se prosječan napon od 30  $\mu\text{V}$  (min. bez odgovora tj. 0  $\mu\text{V}$ ; max. 130  $\mu\text{V}$ ). Aktiviranje bipolarne pincete izazvalo bi prosječan napon glotičke muskulature od 41  $\mu\text{V}$  (min. bez odgovora, tj. 0  $\mu\text{V}$ ; max. 120  $\mu\text{V}$ ). S druge strane, aktiviranje monopolarnog elektronoža 5 milimetara od povratnoga živca izazvalo bi značajno veću aktivaciju glotičke muskulature (prosječno 177  $\mu\text{V}$ ; min. 50  $\mu\text{V}$ ; max. 700  $\mu\text{V}$ )!

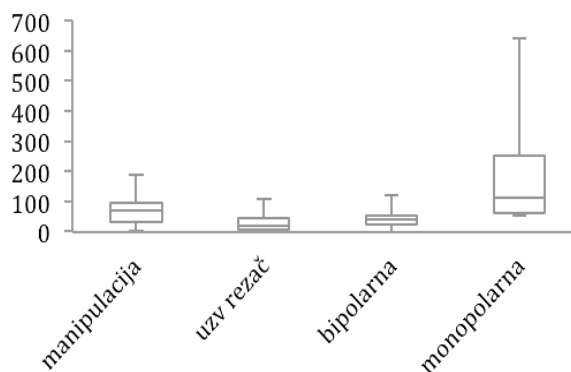
## Rezultati

Statističke razlike između grupa utvrđene su korištenjem Student t-testa za zavisne i nezavisne uzorke, te analize varijance (ANOVA), koristeći program Microsoft Excel 2004 Pro for Mac, verzija 11.2 (Microsoft Corporation, Redmond, WA).

Tranzitorna postoperativna pareza povratnoga živca zabilježena je unutar prvih 24-48 sati u 8 (6,5%) bolesnika prve skupine, te 3 (2,8%) bolesnika druge skupine. Ta razlika između dvije skupine bila je statistički značajna ( $p < 0,001$ ). U polovine bolesnika prve skupine, te dvije trećine bolesnika druge skupine, povrat motorike glasnica zabilježen je unutar 7 dana od operacije. Nakon 30. dana zabilježena je uredna motorika kod svih preostalih bolesnika s prolaznom parezom.

Trajna postoperativna pareza povratnoga živca nastupila je u 3 (2,4%) bolesnika prve skupine, te kod 2 (1,9%) bolesnika druge skupine. Ova razlika nije bila statistički značajna. (Student t-test)

Grafički prikaz izmjerenih napona glotičke muskulature prilikom upotrebe različitih instrumenata prikazan je na Slici 3.



Slika 3. Grafički prikaz izmjerenih napona glotičke muskulature prilikom upotrebe različitih instrumenata. Mehanička manipulacija živca (povlačenje obližnjega tkiva koje je adherentno sa živcem, hvatanje ovojnice živca, jači pritisak na živac tupim instrumentom ili tuferom) izazvala bi prosječni napon glotičke muskulature od 73  $\mu\text{V}$ . Prilikom primjene ultrazvučnog rezača izazvao bi se prosječan napon od 30  $\mu\text{V}$ . Aktiviranje bipolarne pincete izazvalo je prosječan napon glotičke muskulature od 41  $\mu\text{V}$ , dok je aktiviranje monopolarnog elektronoža izazvalo veću aktivaciju glotičke muskulature (prosječno 177  $\mu\text{V}$ ; max. 700  $\mu\text{V}$ )!

*Figure 3 Graphical view of measured tension of glottis musculature during various instrument usage. Mechanical nerve manipulation (pulling of the tissue in the vicinity that is adherent to the nerve, catching of the nerve membrane, stronger pressure on the nerve by blunt instrument or a cotton ball) would cause an average tension of glottis musculature amounting to 73  $\mu\text{V}$ . During the application of the harmonic scalpel the average tension caused would be 30  $\mu\text{V}$ . Activation of bipolar tweezers would cause an average tension of the glottis musculature of 41  $\mu\text{V}$ , while activation of the monopolar electric knife would cause a higher activation of the glottis musculature (on average 177  $\mu\text{V}$ ; max. 700  $\mu\text{V}$ )!*

## Rasprava

Kao što je već prethodno spomenuto, ozljeda povratnoga živca jedna je od najčešćih komplikacija operacija štitne žlijezde, podjednako frustrirajuća za bolesnika i za operatera. Ozljeda povratnoga živca rezultira parezom ili paralizom glasnica, a u slučaju obostrane ozljede njihovim paramedijalnim položajem, uslijed čega se može razviti po život opasna

opstrukcija dišnog puta, te je indicirana hitna traheotomija.

U legalnom smislu, najveći broj tužbi nakon operacija štitne žlijezde upravo se podiže zbog promuklosti nastaloj zbog jatrogene ozljede povratnog živca.<sup>7</sup> Stoga ne čudi razvoj modernih tehnologija kojima je cilj uspješnije intraoperativno prikazivanje ili praćenje funkcije živca. Najnovija istraživanja pokazuju da IOM značajno pomaže u identifikaciji povratnog živca tijekom operacije, te da primjena podražajnih struja prilikom elektromonitoriranja ne narušava funkcionalni integritet živca.<sup>8</sup>

Različite, do sada opisane tehnike IOM živca, mogu se podijeliti u dvije osnovne skupine, ovisno o tome registriraju li se i pohranjuju elektromiografski (EMG) signali:

1. Tehnike bez EMG dokumentiranja: stimulacija povratnog živca, te promatranje ili palpacija stražnjeg krikoaritenoidnog mišića; monitoriranje intraglotidnog tlaka ili intraoperativna inspekcija funkcije glasnica.<sup>9,10,11</sup>

2. Tehnike s EMG dokumentiranjem: stimulacija povratnog živca registriranjem odgovora laringealnih mišića pomoću:

- (1) endoskopski postavljenih elektroda na glasnice,<sup>12</sup>
- (2) otvorenog pristupa na vokalni mišić kroz krikotiroidni ligament,<sup>13</sup>
- (3) upotreba endotrahealnih površinskih elektroda.<sup>14</sup>

U kliničkoj primjeni danas se najčešće susreće metoda IOM povezivanjem vokalnog mišića na elektromiografski monitor preko elektroda smještenih na površini endotrahealnog tubusa.

Elektrode na tubusu omogućuju intraoperativno registriranje električnog potencijala vokalnog mišića koji nastaje pri eventualnom podražaju povratnog živca različitim operacijskim instrumentima ili prijenosom energije (mehaničke, električne, toplinske). Iako je danas najčešće u upotrebi, i ova tehnologija ima nekoliko ograničenja. Prvo, još uvijek ne postoji univerzalni konsenzus o tipu elektroda za registriranje električnoga signala (do sada su bile predložene ili su u upotrebi: intralaringealne elektrode na glasicama, elektrode kroz krikotiroidnu membranu, na površini endotrahealne tube ili na postkrikoidnoj površini), o najboljoj metodi registriranja signala s površine živca (kontinuirano bilježenje spontanog potencijala živca ili povremena stimulacija živca električnim signalima), te o elektromiografskim parametrima koji bi bili prediktori postoperativne disfunkcije glasnica (supramaksimalna ili minimalna stimulacija živca po završetku operacije).

U normalnim fiziološkim uvjetima uredna mobilnost glasnica pokazatelj je uredne funkcije povratnog živca, jer pozitivno korelira s nastankom akcijskih potencijala motoričke jedinice živca. Dakle, pozitivni akcijski potencijali motoričke jedinice pokazatelj su barem djelomičnog kontinuiteta osovine povratni živac – laringealna miškulatura. S druge strane, samo održanje kontinuiteta navedene osovine nije jamstvo za dovoljnu snagu kontrakcije mišića, niti isključuje mogućnost prijevremenoga zamora djelomično denerviranog tiroaritenoidnog mišića. Isto tako, pareza glasnica može se razviti i zbog fiksacije krikoaritenoidnoga zgloba, pri čemu se na EMG analizi bilježi potpuno uredna elektrofiziološka aktivacija.<sup>15</sup>

U našem ispitivanju primjena ultrazvučnoga noža prilikom tiroidektomije bila je jednako sigurna za povratni živac kao i klasične operacije prilikom kojih se hemostaza izvodi postavljanjem ligatura i elektrokoagulacijom. Nisu pronađene nikakve značajne razlike u učestalosti trajnih pareza povratnog živca. S druge strane, tranzitorna postoperativna pareza povratnog živca bila je nešto veća u skupini bolesnika operiranih ultrazvučnim nožem – zabilježena je u 8 (6,5%) bolesnika ispitivane skupine, u odnosu na 3 (2,8%) bolesnika kontrolne skupine. S obzirom na relativno mali broj prolaznih pareza na broj promatranih bolesnika (8/123 bolesnika prve skupine, te 3/106 bolesnika operiranih klasičnim metodama), teško je reći je li veći broj prolaznih pareza uzrokovan izravnim utjecajem instrumenta ili intenzivnijom manipulacijom u blizini živca. Naime, ultrazvučni rezač ima oblik škarica i za uspješno rezanje ovim instrumentom potrebno je osloboditi dvije kontralateralne rezne plohe. To je osobito teško u području Berryjeva ligamenta, gdje je štitnjača čvrsto vezana uz traheju. U želji da se to uspješno učini, kao i u namjeri da se mjesto hvata oštricama ultrazvučnoga rezača što više udalji od živca, često se masa štitnjače jače povlači iz rane u odnosu na konvencionalni pristup kada se područje Berryjeva ligamenta incidira skalpelom ili puno preciznijim hladnim škarama s oštrim vrhom.

Takve mehaničke manipulacije također mogu dovesti do prolazne pareze živca. To je potvrđeno drugim dijelom našega istraživanja u kojem smo s pomoću intraoperativne EMG promatrali izravan utjecaj kirurških instrumenata i mehaničke manipulacije na nastajanje potencijala u povratnom živcu.

Kao značajan odgovor na stimulaciju smatrao se registrirani napon glotičke miškulature od 100 i više  $\mu V$ . Prilikom primjene ultrazvučnog rezača na sigurnoj udaljenosti od 5 mm izazvao bi se prosječan napon glotičke miškulature od 30  $\mu V$ , pri čemu je

maksimalni napon iznosio 130  $\mu$ V. S druge strane, mehanička manipulacija živca (koja bi uslijedila zbog jačeg povlačenja obližnjega tkiva koje je adherentno sa živcem, hvatanja ovojnice živca pincetom, jačeg pritiska na živac tupim instrumentom ili čak tuferom) izazvala bi prosječni napon glotičke muskulature od 73  $\mu$ V, s maksimalnim registriranim naponom od 190  $\mu$ V. Nadalje, za razliku od kratkotrajne stimulacije koju smo koristili u eksperimentu (vrijeme aktivacije za termičke instrumente iznosilo je 2 sekunde), mehanička iritacija živca prilikom same operacije (kao što je povlačenje štitnjače iz rane nakon lateralne mobilizacije) može biti dugotrajna, tj. trajati i više minuta.

Uvođenje brojnih novih instrumenata i tehnologija u kirurgiju nesumnjivo je unaprijedilo kvalitetu izvođenja i preciznosti operacija te, što je najvažnije, pridonijelo kvalitetnijem i boljem liječenju bolesnika. Samo u području otorinolaringologije brojni su primjeri novih instrumenata i tehnologija, od uvođenja mikroskopa i endoskopskih tehnika, preko upotrebe lasera, do korištenja brojnih biokompatibilnih materijala.<sup>18</sup> Ultrazvučni je rezač hemostatski kirurški instrument koji se u posljednjih desetak godina uspješno primjenjuje u brojnim kirurškim granama.

U otorinolaringologiji – kirurgiji glave i vrata najčešća je primjena ovoga instrumenta za operacije štitne žlijezde, ali se često upotrebljava i za odstranjenje nepčanih tonzila, disekcije vrata, operacije jezika, pa i kao pomoć prilikom odizanja mikrovaskularnih režnjeva.<sup>17,18,19,20</sup> Ipak, s obzirom na to da sigurnost bolesnika uvijek mora biti na prvom mjestu, odgovornost i dužnost kliničara je da svakoj novoj tehnologiji pristupi znanstveno i kritički – da je prihvati kada nudi prednosti nad ostalim metodama, ali i objektivno utvrdi i definira moguće nedostatke novih tehnologija koje bi eventualno mogle spriječiti njihovu nekritičnu upotrebu.

### Zaključak

Naše ispitivanje pokazalo je da se ultrazvučni rezač može koristiti za operacije štitne žlijezde bez statistički značajnoga povećanja trajnih pareza povratnoga živca, dok se može očekivati nešto veća učestalost prolaznih pareza povratnoga živca u usporedbi s klasičnim operacijama, uz hemostazu ligaturama i elektrokoagulacijom.

### Literatura

1. DuBose J, Barnett R, Ragsdale T. Honest and sensible surgeons: the history of thyroid surgery. *Curr Surg.* 2004;61:213-9.
2. Lahey FH. Exposure of recurrent laryngeal nerves in thyroid operations. *Surg Gynaecol Obstet.* 1944;78:293-44.

3. Cooper DS, Doherty GM, Haugen BR, et al. Revised American Thyroid Association management guidelines for patients with thyroid nodules and differentiated thyroid cancer. *Thyroid.* 2009;19:1167-214.
4. Snow JB Jr, Ballenger JJ. *Ballenger's Otorhinolaryngology Head and Neck Surgery.* 16. izd. BC Hamilton: Decker Inc; 2003.
5. Shindo ML, Wu JC, Park EE. Surgical anatomy of the recurrent laryngeal nerve revisited. *Otolaryngol Head Neck Surg.* 2005;133:514-9.
6. Herranz-Gonzalez J, Gavilan J, Matinez-Vidal J, Gavilan C. Complications following thyroid surgery. *Arch Otolaryngol Head Neck Surg.* 1991;117:516-8.
7. Abadin SS, Kaplan EL, Angelos P. Malpractice litigation after thyroid surgery: the role of recurrent laryngeal nerve injuries, 1989-2009. *Surgery.* 2010;148:718-22.
8. Snyder SK, Hendricks JC. Intraoperative neurophysiology testing of the recurrent laryngeal nerve: plaudits and pitfalls. *Surgery.* 2005;138:1183-92.
9. James AG, Crocker S, Woltering E, Ferrara J, Farrar W. A simple method for identifying and testing the recurrent laryngeal nerve. *Surg Gynecol Obstet.* 1985;161:185-6.
10. Hvidegaard T, Vase P, Dalsgaard SC, Jorgensen K. Endolaryngeal devices for perioperative identification and functional testing of the recurrent nerve. *Otolaryngol Head Neck Surg.* 1984;92:292-4.
11. Hillermann CL, Tarpey J, Phillips DE. Laryngeal nerve identification during thyroid surgery – feasibility of a novel approach. *Can J Anesth.* 2003;50:189-92.
12. Davis WE, Rea JL, Templer J. Recurrent laryngeal nerve localization using a microlaryngeal electrode. *Otolaryngol Head Neck Surg.* 1979;87:330-3.
13. Brauckhoff M, Gimm O, Thanh PN et al. First experiences in intraoperative neurostimulation of the recurrent laryngeal nerve during thyroid surgery of children and adolescents. *J Pediatr Surg.* 2002;37:1414-18.
14. Tschopp KP, Gottardo C. Comparison of various methods of electromyographic monitoring of the recurrent laryngeal nerve in thyroid surgery. *Ann Otol Rhinol Laryngol.* 2002;111:811-16.
15. Koester M, Zorowka P, Wolf S. Neuromonitoring in thyroid surgery: The view of the laryngologist. *Eur Surg.* 2003;35:246-49.
16. Nogueira JF Jr, Hermann DR, Américo Rdos R, Barauna Filho IS, Stamm AE, Pignatari SS. A brief history of otorhinolaryngology: otology, laryngology and rhinology. *Braz J Otorhinolaryngol.* 2007;73:693-703.
17. Pons Y, Gauthier J, Clément P, Conessa C. Ultrasonic partial glossectomy. *Head Neck Oncol.* 2009;1:21.
18. Baek CH, Lee WY, Choi SY, Chung MK. Minimal incision technique for harvesting of the vascular pedicle of the radial forearm free flap by ultrasonically activated shears (Harmonic Scalpel ®). *J Plast Reconstr Aesthet Surg.* 2011;64:e285-6.
19. Prgomet D, Janjanin S, Bura M, Bilić M, Prstačić R, Katić V. The use of harmonic scalpel in head and neck surgery: a report on 161 patients. *Lijec Vjesn.* 2008;130:178-82.
20. Prgomet D, Janjanin S, Bilić M, et al. A prospective observational study of 363 cases operated with three different harmonic scalpels. *Eur Arch Otorhinolaryngol.* 2009;266:1965-70.

