

SKOLIOZA DJETETA I NJEN UTJECAJ NA INVALIDITET

U nizu osteomuskularnih oboljenja, koja su vezana uz razvoj i rast djeteta, nesumnjivo je da skolioza ima izuzetno značenje. Potencijalno je to vrlo često teško, kompleksno oboljenje koje može dovesti do somatskih i psihičkih posljedica.

Skoliotična deformacija kralješnice poznata je još od Hipokrata koji joj je i dao ime, a predstavlja termin koji se upotrebljava za lateralne krivine kralješnice.

Za tjelesni razvoj djeteta karakteristična su ubrzanja rasta u obliku skokova, a pod utjecajem endogenih i egzogenih impulsa. Povećanje visine u prvoj je godini najveće, nastavlja se intenzivno u daljnje dvije, da bi slijedilo zatim opet intenzivnije od četvrte do sedme godine, te potom naročito od jedanaeste do petnaeste.

Prema tabelama H. C. Stuarta i S. S. Stevensona, izraženima u percentilima, a uzimajući srednju vrijednost, djevojčice do četiri i pol godine, a dječaci do pete godine porastu za polovinu svoje visine od poroda do potpune zrelosti, da bi drugu polovinu porasli i time dobili potpunu visinu kroz daljnjih 13, odnosno 13 i pol godina.

Skolioza je oboljenje razvojnog doba, nije stacionarna, rijetko regredira, češće polagano progredira u toku rasta kralješnice, formirajući manji ili veći deformitet. Progres devijacije izrazitije je vezan uz periode ubrzanog rasta, a ostaje stacionaran kada je period rasta kralješnice prošao, osim u određenim iznimkama.

Završetak rasta nije uvijek određen kronološkom dobi. Fiziološke godine, doba koštane zrelosti važan su faktor.

Svaki uzrok koji aficira fiziološki integritet centra rasta kralješka može biti uzrok početka skoliotične deformacije. Postoji oko 31 uzročno stanje koje dovodi do skoliotične devijacije kralješnice, ali u 90 posto slučajeva strukturne su skolioze idiopatske etiologije. Slijedeće veće grupe su paralitične, te kongenitalne.

Cobb je sugerirao etiološku klasifikaciju strukturalnih skolioza, i ona je, modificirana po Jamesu, slijedeća:

1. Idiopatske
2. Osteopatske
 - a) kongenitalne
 - b) osteohondrodistrofija
3. Neuropatske
 - a) kongenitalne
 - b) poslije poliomijelitisa
 - c) neurofibromatoza
 - d) ostale neuropatije
4. Miopatske
 - a) kongenitalne
 - b) mišićna distrofija
5. Torakogene
 - a) nakon empijema
 - b) nakon pneumonektomije ili torakoplastike

Ne ulazeći u etiologiju idiopatskih skolioza, jer ima veći broj teoretskih mišljenja, ukazuje se da idiopatska skolioza zahvaća bilo koju dob, te pored skolioze dojenačke dobi ima tri izrazita perioda početka: ispod treće godine, između pete do osme godine, od desete do pred završetak rasta — infantilne, juvenilne, adolescentne, a može biti smještena u raznim segmentima kralješnice.

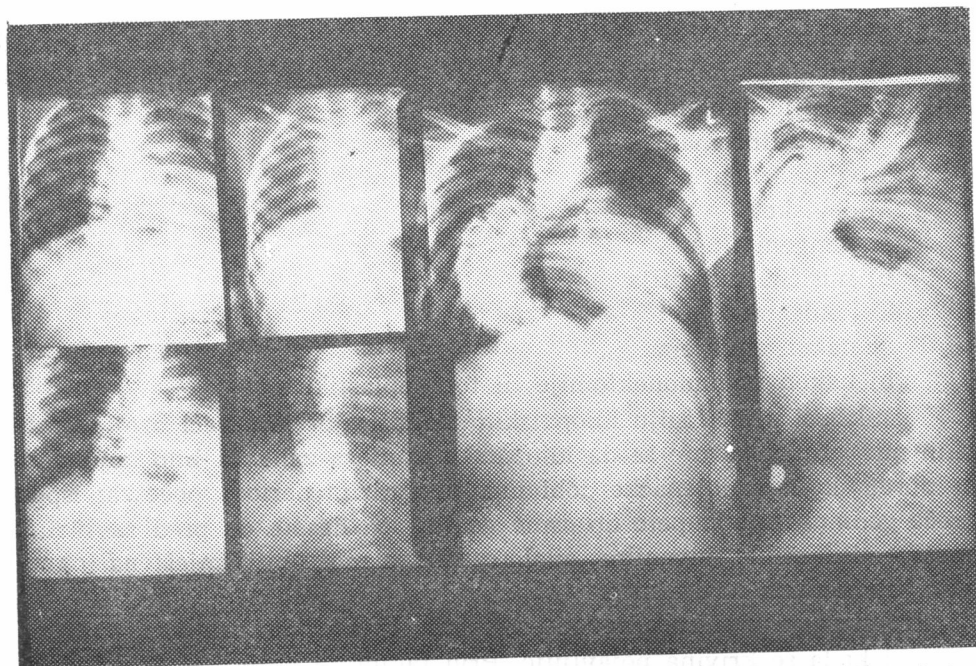
Prognoza je uveliko određena mjestom, tj. visinom primarne krivine, te dobi kada se krivina pojavljuje. Prvi faktor je važniji u ocjeni daljnjeg napredovanja krivine. Radi li se o istom segmentu i drugi — dob — dobiva na važnosti u prognozi.

Dalje, dužina krivine, broj primarnih krivina, stupanj rotacije, dob početka rotacije, stupanj devijacije, te stupanj progresa također su od važnosti za određivanje ozbiljnosti deformiteta; kao što svaki tip ima svoje specifične karakteristike u pogledu učestalosti, spolne razdiobe, smjera i visine vrha krivine, broja uključenih kralješaka u primarnu krivinu, prosjeka početka, prosjeka stabilizacije i prognoze.

Kod paralitičnih skolioza, gdje ulogu imaju kinetički nebalansirane snage, te kod kongenitalnih, gdje je izražen poremećaj u formiranju kralješaka, također visina lokalizacije i dob imaju važnost u razvoju deformiteta, ali odlučujuću ulogu zadržava opsežnost uzročnog stanja koje je, međutim, kod idiopatskih skolioza još nepoznato.

Svaka početna skolioza može se razviti kasnije u fiksiranu. Premda je početno izražen mali stupanj devijacije, definitivno fiksirana skolioza

neizbježno se pogoršava s kontinuiranim rastom kralješnice, te neliječena, neodgovarajuće ili nedovoljno dugo liječena skolio tična devijacija kralješnice može tako da progredira da dovede do katastrofalnog deformiteta koji uzrokuje invaliditet zbog nastalih fizičkih promjena uz ne rijetke psihičke alteracije. (Slika 1.)



Slika 1. — V. Đ., 19 godina, ima infantilnu idiopatsku skoliozu. Rendgenske snimke kralješnice od 1953. do 1967. god. ukazuju na izraziti progres deformiteta zbog ranijeg neodgovarajućeg liječenja.

Deformitet toraksa je izražen, a potisnuta pluća, srce i medijastinum dovode do ventilacionih promjena. Izražena je aveolarna hipoventilacija, utrošak energije za otežano disanje izrazito je visok, povećana je mogućnost respiratorne infekcije. Hipoksemija dovodi do pulmonalne hipertenzije, a ona do promjena na srcu u smislu cor pulmonale. Hiperkapnija uslijed retencije CO_2 može da dovede do posljedica na centralnom nervnom sistemu, nemira, pomućenog senzorijsa i eventualno kome. Deformitet toraksa, prema tome, može dovesti do ireverzibilnih kardiorespiratornih posljedica.

Interkostalne neuralgije često upotpunjuju kliničku sliku. Uslijed kompresije i torzije medule može biti izražena progredijentna pareza ekstremiteta ili ponekad paraplegija koja neposredno ugrožava život djeteta.

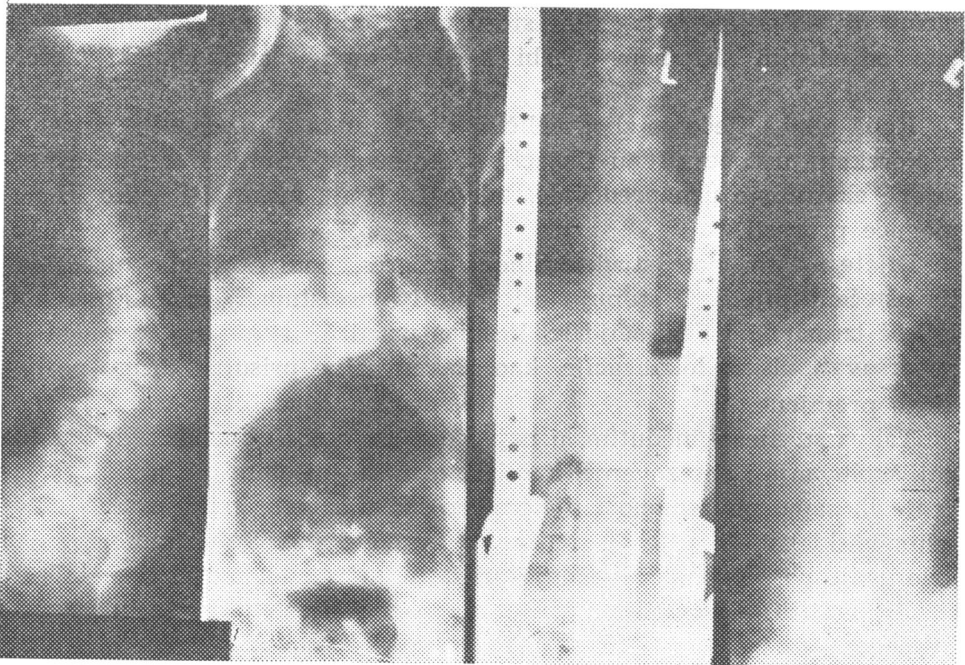
Usljed strukturalnih promjena i poremećene statike kralješnice, uključujući promijenjen položaj zdjelice, duže stajanje i kretanje zamara. Prisutne su promjene u snazi i volumenu muskulature. Javlja se rana artroza strukturalno i statički promijenjene kralješnice.

Svaki veći ili duži napor brže dovodi do zamora.

Estetski je deformitet ružan. Dijete je svjesno svog neestetkog izgleda i fizički umanjenih sposobnosti, teško prihvaća oštećenost, što neminovno, a osobito u pubertetu, uzrokuje preosjetljivost ili psihičke alteracije, introvertiranost ili agresivnost.

Da bi se preveniralo povećanje početne devijacije te spriječilo nastajanje izrazitog deformiteta sa svim njegovim posljedicama, potrebno je rano otkrivanje.

Najvažniji su fizikalni nalazi za početnu i rano fiksiranu skoliozu: asimetrično područje slabina i nagnut rameni pojas. Krivina kralješnice može se ustanoviti samo u položaju opterećenja. Rana dijagnoza postavlja se jednostavnim pregledom leđa.



Slika 2. — J. M., 5 godina, ima infantilnu idiopatsku skoliozu. Rendgenske snimke kralješnice od 1964. do 1967. god. ukazuju na izrazitu korekciju prijašnjeg deformiteta. Odgovarajuće liječenje započeto je u drugoj godini života sadrenim steznikom te milwaukee steznikom.

Liječenje se ne smije odgađati. Dijete s početnom idiopatskom skoliozom nema simptoma, fizikalni je nalaz vrlo oskudan, te ono, njegova obitelj, njegov učitelj, dapače i liječnik ne uspijeva to zamijetiti, zato je teško uvjeriti i nagovoriti roditelje da je liječenje uputno. Nikad ne reći roditeljima djeteta da je krivina vrlo malena i da ne zahtijeva nikakvo liječenje, kao što je i nerazumljiv stav da se krivine ispod 30 stupnjeva ne trebaju liječiti.

Osnovni je cilj liječenja kontrola daljnjeg rasta kralješnice, od časa kada je dijagnoza postavljena do koštane zrelosti. Skoliotična devijacija kralješnice zahtijeva u toku rasta neprekidnu korektivnu podršku. Korektivne snage moraju djelovati konstantno i dugo. Snage rasta djeluju u pravcu u kojem su potpomognute i održavane. Održavanje mobilnosti i uspravnog rasta kralješnice dva su osnovna imperativna principa. Pri tome je od bitne važnosti i održavanje muskularnog aktiviteta.

Isključivo vježbanje ne liječi niti zaustavlja razvoj strukturalne progresivne skolioze. Samo primjenom snažnih i konstantnih distrakcionih i korektivnih snaga u dugom trajanju u toku rasta kralješnice moguće je postići zadovoljavajući rezultat. To se postiže korektivnim sadrenim steznicima ili nošenjem milwaukee steznika uz održavanje mišićnog aktiviteta određenim sistemom vježbi i određenom sportskom aktivnošću. (Slika 2.)

Kada takvo liječenje zbog veličine deformiteta nije moguće, potrebna je korekcija uz operativnu fiksaciju. Ako su deformitet i somatske promjene ekstremno uznapredovale, takvo liječenje može biti teško ili nemoguće provesti.

Dijete s izraženom strukturalnom progresivnom skoliozom predstavlja oštećeno dijete. O stupnju oštećenosti ovisi stupanj invaliditeta koji je već izrazit kod devijacije kralješnice iznad 50 stupnjeva, a mogu ga pogoršavati visina lokalizacije, kao i eventualne prisutne druge posljedice promjene.

Takva su djeca, međutim, u najvećem broju sposobna za redovan odgoj, školovanje i obrazovanje, kao i život u svojoj obitelji i sredini. Liječenje ih samo povremeno i djelomično izdvaja iz te sredine. Socijalno-ekonomski uvjeti, utjecaj sredine, a naročito prosvjetni radnici mogu vrlo uspješno potpomoci liječenje pružajući određenu moralnu podršku i fizičku zaštitu takvom djetetu. Bez te pomoći liječenje može biti neprihvaćeno.

Od važnosti je izbor zanimanja. Mora se paziti da izabrano zanimanje omogućuje češće promjene položaja pri radu; zanimanja koja zahtijevaju prisilni prignuti položaj moraju se obavezno izbjegavati. Odgovarajuća

profesionalna rehabilitacija neophodna je radi samostalnog privređivanja u životu. Ponekad, uslijed smanjenih fizičkih mogućnosti, može biti smanjena produktivnost, te bi trebalo dopustiti radne ili materijalne olakšice u slučaju vršenja samostalnog zanimanja.

Zaključak

Skolioza djeteta može dovesti do invaliditeta. Da bi se to spriječilo, neophodno je potrebno najranije liječenje. Liječenjem se može spriječiti povećanje ili postići poboljšanje izraženog deformiteta i komplikacija koje on stvara, te se time može smanjiti i stupanj invaliditeta. Potpuno izlječenje nije moguće, naročito kod već fiksiranog velikog deformiteta. I liječeno dijete ostaje fizički oštećeno, s manjim ili većim stupnjem invaliditeta, te treba biti kategorizirano i onda kada je moguće da se odgaja, obrazuje i osposobljava pod redovnim uvjetima.

Kada je Andry godine 1741. pisao knjigu s naslovom »Ortopedija ili vještina sprečavanja i korigiranja deformiteta tijela kod djece«, a slika s naslovne strane te knjige postala simbol ortopedije, on je bez daljnega na prvom mjestu mislio na djecu sa skoliozom.

LITERATURA

- Blount, P. W.: Jour. of Bone and Joint Surg., 40-A : 511, 1958.
 Blount, P. W.: Lično saopćenje, 1966.
 Fanconi, G. — Walgren, A.: Udžbenik pedijatrije, Medicinska knjiga, Beograd—Zagreb, 1959.
 Goldstein, A. L.: Clinical Orthopaedics, 35:95, 1964.
 Harris, R. I.: Modern Trends in Diseases of the Vertebral Column, Butterworths & Co, London, 1959.
 Hips, H. E.: Southwestern Med., XLI : 11, 1960.
 Hips, H. E.: Am. Jour. of Orthop., 77: 1, 1963.
 Hips, H. E.: Lično saopćenje, 1964.
 James, J. I. P.: Scoliosis, Livingstone, Edinburgh and London, 1967.
 Mercer, W.: Orthopaedic Surgery, Ed. Arnold, London, 1959.
 Musafia, J.: Arhiv za zaštitu majke i djeteta, IX : 131, 1965.
 Nelson, W. E.: Textbook of Pediatrics, W. B. Sauder Company, Philadelphia & London, 1956.
 Risser, J. C.: Jour. of Bone and Joint Surg., 46-A : 167, 1964.
 Stagnara, P. — Queneau, P.: Rev. de Chir. orthop., 39 : 378, 1953.

CHILDREN'S SCOLIOSIS AND INFLUENCE ON DISABILITY

SUMMARY

The authors present the problem of progressive structural scoliosis and the relation between the vertebral growth and the progress of scoliotic deformity.

The authors point out that structural scoliosis that has not been treated, or has been treated inadequately and not long enough, can progress in such a way to lead to a catastrophic deformity which causes disability because of physical changes with possible psysical alterations.

A child with structural progressive scoliosis is a child with weakened ability. The degree of disability depends on the degree of weakened ability. The disability is pronouncen if the deviation of vertebral column is above 50 degrees. The height of the affected segment and other consequent changes can make this invalidity even more strongly marked.

Such children are able for normal education, as well as for life in their family and environment. Social and economic factors and influence of their environment are also important for successful treatment. The choice of profession is of importance later on.

Physical exercises alone do not treat structural progressive scoliosis. Corrective plaster cast, milwaukee brace, or, if inevitable, operative treatment, with adequate exercise and sport are methods of successful treatment.

The authors stress the importance of early diagnosis, timely treatment and regular observation during the long period of growth of vertebral column for the prevention of deformity and consequences resulting from progressive structural scoliosis.