

Poliklinika za zaštitu zubi i usta, Split
 ravnatelj Poliklinike doc. dr. Š. Kordić

Slučaj parcijalne anodoncije nasljedne etiologije

Š. KORDIĆ

U nizu etioloških faktora koji djeluju u nastanku nepravilnosti rasta i razvitka ljudskog organizma, nasljeđu pripada dominantna uloga.

Studij o nasljeđu otkriva nam određena nasljedna svojstva, koja su više ili manje manifestna u potomaka više generacija iste obitelji. Ta obilježja mogu biti funkcionalno fiziološka, ili devijacije koje odstupaju od normalnih svojstava, a ne mogu se protumačiti lokalnim uzrocima. Tako mnoge anomalije zubi, s obzirom na broj, oblik, položaj i građu, imaju nasljedni značaj. Neke zubne nepravilnosti mogu biti jedine manifestacije hereditarnih anomalija, dok su druge vezane za promjene pojedinih ektodermalnih tkiva (kose, kože, sluznice, žlijezde).

Važno je spomenuti neke važnije momente iz filogenetskog razvoja naše vrste. Proučavanjem fosilnih ostataka pračovjeka i živih primitivnih rasa te njihovim uspoređivanjem s civiliziranim narodima, došlo se do saznanja, da će se u budućnosti, uz povećani rast tjelesne visine i proširenje kapaciteta lubanje, broj i relativna širina zubi reducirati, a zubni lukovi i čeljusti postati manji. Uz to će se povećavati frekvencija zubnog karijesa.

Parcijalna anodoncija, kao i hipodoncija, neki se put teško prepoznaju od zakašnjelog nicanja zubi te retiniranih ili impaktiranih zubi. Katkad ima i takvih slučajeva, da zubi ne postoje u alveolnim nastavcima na svom određenom mjestu, ali se mogu naći prebačeni na neko drugo mjesto u čeljustima (pseudo-anodoncija).

Kongenitalni manjak mliječnih zubi je rijetkost. Od trajnih zubi najčešće nedostaju umnjaci, zatim gornji drugi sjekutići i drugi donji premolari (tj. posljednji zubi u svakoj skupini). Ali, mogu nedostajati i drugi zubi. Zanimljivo je da se parcijalna anodoncija češće javlja u muških nego u ženskih osoba.

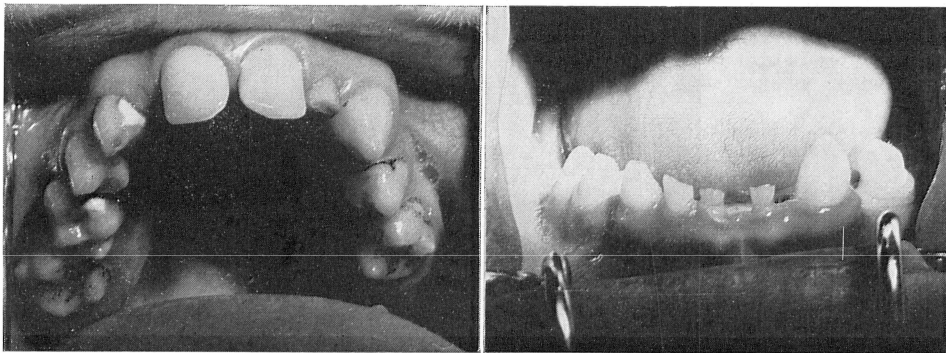
U tumačenju etiologije parcijalne anodoncije postoje različita mišljenja. Autori smatraju odgovornim, rahitis ($Q u i n b y^1$), kongenitalni lues ($K a n t o r o w i c z^2$, $S t e i n^3$), nepravilnu prehranu trudnica, endokrine disfunkcije i toksično djelovanje skarlatinoznog oboljenja, koje može uništiti zubni zametak, ako se bolest pojavi u doba razvitka zubi ($T h o m a^4$). Filogenetska teorija

etiologije parcijalne anodoncije nastoji objasniti redukciju broja zubi faktorom regresije, koji ide usporedo s progresom civilizacije (Euler⁵, Hellman⁶). U novije se vrijeme, međutim, pridaje naročita važnost nasljednim faktorima. Tako su Mathis⁷, Willner⁸ i Schweitzer⁹ opisali slučajeve parcijalne anodoncije nasljedne etiologije, koji su bili povezani s ektodermalnim defektima (oskudna kosa, suha koža, miopija), a neki put i tjelesnim nedostacima (patuljasti rast, polidaktilija, kratke metakarpalne i falangealne kosti). Moramarco¹⁰ i Thomas¹¹ su zabilježili u oko 25% ispitanih osoba nepostojanje jednog ili većeg broja umnjaka. Oni te pojave pripisuju nasljeđu, ali spominju i utjecaj filogenetske regresije na smanjeni broj trećih kutnjaka.

Od domaćih autora, Lapter¹² iznosi da se hipodoncija često javlja kao posljedica filogenetskog razvoja naše vrste i da može biti praćena ektodermalnim promjenama. Takvim pacijentima su protetski nadomjesci potrebni u najranijoj dobi. Rant¹³ i Bikar¹⁴ drže da je pojava hipodoncije prvenstveno izazvana genetskim faktorom i da je ortodontski tretman u starije djece, ako nedostaje veći broj zubi, bezuspješan pa se nedostaci ispravljaju protetski. Marković¹⁵, Tijanić¹⁶ i Stefanović i sur.¹⁷ isto tako zastupaju genetsku etiologiju parcijalne anodoncije. Tabori¹⁸ je na temelju vlastitih ispitivanja utvrdio da hipodoncija utječe na sagitalni razvitak čeljusti.

Budući da je problematika parcijalne anodoncije u našoj stručnoj literaturi malo obrađivana, prikazat ćemo pacijenta u kojeg je ta nepravilnost u razvitku zubi bila baštinjena i praćena ektodermalnim defektima i čeljusnim anomalijama.

Pacijent T. M, star 19 godina, došao je u našu ustanovu 14. ožujka 1971. godine. Izjavljuje da ima poteškoće u probavi i da slabo žvače hranu, jer mu nedostaje veći broj zubi. Osim toga, nezadovoljan je s lošim estetskim izgledom lica pa bi želio da mu se to ispravi. Iz obiteljske i osobne anamneze saznali smo da su mu otac i majka živi i da ima mladu sestru. Rođen je na vrijeme i razvijao se normalno. Od dječjih zaraznih bolesti prebolio je ospice i kozice. Zubi su mu počeli micati kasno, tijekom 2. godine života. Zanimljivo je da roditelji nisu primijetili nikakve nepravilnosti u razvitku njegovih zubi, već je to uočio sam pacijent, ali u odmakloj dobi.

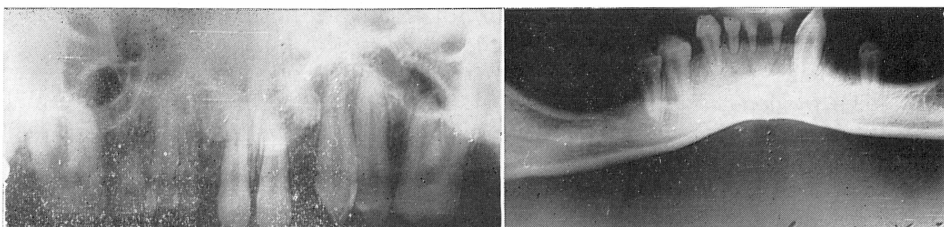


1
Sl. 1. Zubi u gornjoj čeljusti. — Sl. 2. Zubi u donjoj čeljusti.

Kliničkim pregledom smo ustanovili da je dobro razvijen i uhranjen. Kosa glave je prorijedena, koža i sluznice usta suhe, a nokti kratki i krhki. Pregledom usne šupljine, utvrdili smo da pacijent ima u gornjoj čeljusti 7 trajnih i 3 mliječna zuba (sl. 1), a u donjoj 4 trajna i 4 mliječna (sl. 2), tj. ukupno 18 zubi, od kojih 11 trajnih i 7 mliječnih.

| | | | | | | | | | | | | | | | | |
|---|---|---|---|---|-----|----|---|--|---|----|---|---|---|---|---|---|
| — | — | 6 | V | 4 | III | — | I | | I | II | 3 | 4 | — | 6 | — | — |
| — | — | — | 5 | 4 | III | II | I | | I | — | 3 | — | 5 | — | — | — |

Na panoramskim rendgenskim snimkama gornje i donje čeljusti ustanovili smo da pacijentu nedostaje 21 trajni zub (oba donja srednja sjekutića, oba donja i oba gornja mala sjekutića, gornji i donji desni očnjaci, donji lijevi 1. premolar, oba donja 2. premolara, oba donja 1. molara, te svi gornji i donji 2. i 3. kutnjaci). Isto tako smo utvrdili da se u alveolnim nastavcima ne nalaze ni zameci tih zubi (sl. 3 i 4). Napominjemo, da pacijentu dosad nije bio izvađen ni jedan zub.

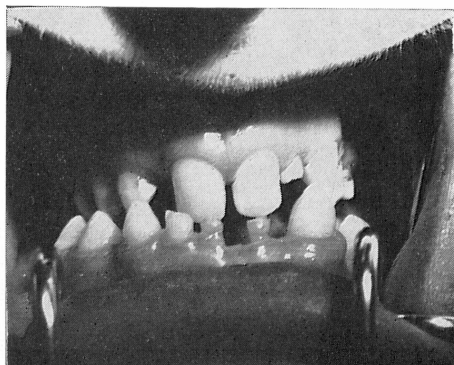


3

4

Sl. 3. Panoramski rendgenogram zubi gornje čeljusti. — Sl. 4. Panoramski rendgenogram zubi donje čeljusti.

Znamo da parcijalna anodoncija u obje čeljusti, u pravilu, ima za posljedicu skraćenje gornje čeljusti i njen zastoj u sagitalnom razvoju. To se zbilo i u našeg ispitanika. Zbog nepostojanja gornjih trajnih lateralnih sjekutića, pacijentova je čeljust ostala kraća i uža, dok se donja, koja nije bila sputavana, i dalje razvijala i dovela do prisilne progenije. Zato je u području prednjih zubi nastao tète à tète zagriz, a unakrsni s obje strane (sl. 5). Usporedo s promjenama u međučeljusnim odnosima slijedile su promjene u čeljusnim zglobovima (fose artikulares su nešto pliće, kondili širi i diskusi jednako debeli) i profilu lica (lagana ispupčenost donje usnice i podbratka, dok je gornja usnica malo utisnuta prema matrag).



Sl. 5. Tète à tète zagriz u području prednjih zubi, a unakrsni s obje strane.

Vrlo je značajno da smo znake parcijalne anodoncije otkrili u usnoj šupljini pacijentove majke i sestre. Majci nisu nicali gornji lateralni sjekutići, a sestri donji srednji incizivi. Na rendgenogramima se nisu vidjeli ni njihovi zameci.

Pri postavljanju dijagnoze koristili smo se podacima iz obiteljske i osobne anamneze pacijenta te kliničkim nalazima usne šupljine, upotpunjenim rendgenološkim statusom, i promjenama na kosi, koži i noktima. Smatrali smo s velikom vjerojatnošću da se radi o parcijalnoj anodonciji nasljedne etiologije. I, doista, stomatološki nalaz pacijentove majke i sestre, u potpunosti je potkrijepio našu pretpostavku.

Prema tome, možemo zaključiti da u našeg ispitanika postoji baštinjena djelomična anodoncija, koju prati ektodermalna displazija i čeljusne nepravilnosti.

S obzirom na odmaklu dob pacijenta, nisu postojali uvjeti za uspješan ortodontski tretman pa se pristupilo protetskoj rehabilitaciji. Najprije su izvađeni gornji lijevi lateralni sjekutić te gornji desni očnjak i drugi molar. Zatim, donji desni srednji i lateralni sjekutići te očnjak, kao i lijevi srednji sjekutić — sve mliječni zubi. Na temelju kliničkog statusa i analize studijskih modela, planirali smo izraditi u gornjoj čeljusti fiksni protetski nadomjestak u obliku dvaju mostova, jedan s desne strane s krunicama na 641+, a drugi s lijeve strane s krunicama na +13. Na centralnim sjekutićima će se izraditi fasetirane krunice i tako ispraviti smjer i položaj odnosa gornje s donjom čeljusti te postići bolja međučeljusna okluzija. U donjoj čeljusti će se postaviti lijevane krunice na 53—45, u svrhu podizanja visine okluzije te izraditi djelomična proteza od vironita.

Ističemo da se susreće mali broj pacijenata sa znacima parcijalne anodoncije, budući da roditelji malo pažnje obraćaju nepravilnostima koje nastaju u mliječnom zubalu te djecu zbog takvih poremetnji rijetko dovode zubnom liječniku ili te pojave uopće ne primijete. Zato treba upozoriti roditelje (u savjetovalištima), na mogućnost nastanka spomenutih razvojnih nepravilnosti, a i stomatologe da pri redovitim pregledima predškolske i školske djece registriraju takve slučajeve. Korisnost ranog otkrivanja anomalija je očita, jer je to najpovoljnije životno razdoblje za poduzimanje mjera da bi se one obuzdale ili da bi se spriječio njihov potpuni razvoj.

S a ž e t a k

Uvodno se iznose različita mišljenja o etiologiji djelomične anodoncije, s napomenom da se u novije vrijeme pridaje osobita važnost nasljeđu.

Autor opisuje slučaj parcijalne anodoncije hereditarnog porijekla u 19 godišnjeg mladića, kojem se u alveolnim nastavcima nalazilo ukupno 18 zubi, od kojih 11 trajnih i 7 mliječnih. Uz navedene promjene postojali su znaci ektodermalne displazije (prorijeđena kosa, suha koža, kratki i krhki nokti). Panoramskim rendgenografskim ispitivanjem nisu se mogli primijetiti u alveolnim grebenima oni trajni zubi koji se nisu pojavili u usnoj šupljini, a niti njihovi zameci. Ovako nepravilni razvitak zubi imao je za posljedicu skraćenje gornje čeljusti, dok se donja čeljust i dalje razvijala i dovela do prisilne progenije. Zato je u području prednjih zubi nastao tète à tète zagriz, a unakrsni s obje strane.

Znake djelomične anodoncije našli smo i u usnoj šupljini pacijentove majke i sestre. Majci nisu nicali gornji lateralni sjekutići, a sestri donji srednji incizivi. Na rendgenogramima se nisu vidjeli ni zameci tih zubi.

Iznijete nepravilnosti razvitka zubi i čeljusti našeg ispitanika uvjetovale su otežana uzimanja hrane i pridonijele njegovom lošem estetskom izgledu. Budući da se nije mogao očekivati uspjeh ortodontskog tretmana, s obzirom na odmaklu dob pacijenta, pristupilo se protetskoj rehabilitaciji.

S u m m a r y

A CASE OF PARTIAL ANODONTIA OF HEREDITARY ETIOLOGY

Different opinions about the etiology of partial anodontia are discussed in the introduction with a mention of the fact that special significance has been ascribed to heredity.

The author describes a case of partial anodontia of hereditary origin in a young man aged 19, in whose alveolar processes a total of 18 teeth was found, 11 of them permanent and 7 deciduous. In addition to these changes there were signs of ectodermal dysplasia (thinning hair, dry skin, short and brittle nails). Panoramic X-rays of the alveolar ridge did not show any of the permanent teeth which had failed to appear in the oral cavity nor even their germs. Such an irregular development of the teeth resulted in a shortening of the upper jaw, while the lower jaw continued to develop and inevitably led to prognathism. A tete-a-tete bite therefore developed in the front teeth and crossbite was seen on both sides

Sings of partial anodontia were found in the oral cavity of the patient's mother and sister. The upper lateral incisors had not developed in the mother while the lower middle incisors were missing in the sister. The roentgenogram did not show any signs tooth germs..

The irregularities in the development of the teeth and jaws resulted in nutritional difficulties and contributed to an awkward aesthetic appearance. Since no success of an orthodontic treatment could be expected in view of his age, we decided to attempt prosthetic rehabilitation.

Zusammenfassung

EIN FALL VON PARTIELLER ANODONTIE ERBLICHER AETIOLOGIE

Eingangs wird hervorgehoben dass der erbliche Faktor bei der Anodontie eine wesentliche Rolle spielt.

Es wird ein Fall von partieller Anodontie erblicher Herkunft bei einem 19 jährigem Jüngling beschrieben, der von insgesamt 18 Zähnen 11 Permanente- und 7 Milchzähne aufwies. Ausserdem bestanden die Anzeichen von ektodermaler Dysplasie (spärliches Haupthaar, trockene Haut, brüchige Nägel). An der Panorama-Röntgen-Aufnahme konnten weder undruchbrochene Zähne noch Zahnkeime gefunden werden.

Als Folge dieser unregelmässigen Entwicklung war der Oberkiefer verkürzt, während sich der Unterkiefer weiterentwickelte, was zu einer Zwangsprogenie führte. Im Bereich der Vorderzähne entstand ein Kopfbiss, an den Seitenzähnen ein Kreuzbiss.

Anzeichen von Anodontie fanden wir in der Mundhöhle der Mutter und Schwester des Patienten. Bei der Mutter fehlten die oberen seitlichen Schneidezähne, bei der Schwester die mittleren Schneidezähne. An den Röntgenaufnahmen fehlte jede Spur dieser Zähne.

Die beschriebenen Unregelmässigkeiten in der Entwicklung der Zähne und der Kiefer hat eine erschwerte Ernährung verursacht und das Aussehen beeinträchtigt. Da von der orthodontischer Behandlung mit Rücksicht auf das fortgeschrittene Alter, kein Erfolg zu erwarten war, wurde eine prothetische Rehabilitation durchgeführt.

LITERATURA

1. QUINBY, H. D.: Dent. Items Interest, 59:274, 1937
2. KANTOROWICZ, A.: Handbuch der gesamten Zahnheilkunde, ed. 3, vol 1, Klinische Zahnheilkunde, J. F. Bergman, München, 1929
3. STEIN, G.: Dent. Cosmos, 55:691, 1913
4. THOMA, K. H.: Oral Pathology, C. V. Mosby Co, St. Louis, 1960
5. EULER, H.: Dtsch. zahnärztl. Wchschr., 39:35, 889, 1936
6. HELLMAN, M.: Dent. Cosmos, 78:750, 1936
7. MATHIS, H.: Z. Stomatol., 34:895, 1936
8. WILLNER, H.: Dtsch. Zahn-, Mund- Kieferhk., 3:279, 1936
9. SCHWEITZER, G.: Dtsch. Zahn-, Mund-, Kieferhk., 1:236, 1934
10. MORAMARCO, G.: Münch. Fortschr. Zahnhk., 6:781, 1930
11. THOMAS, E. A.: Am. Dent. Surg., 51:5, 1931
12. LAPTER, V.: Ortodonticija za praktičara, Školska knjiga, Zagreb, 1972
13. RANT, J.: Čeljustna in zobna ortopedija, Ljudska pravica, Ljubljana, 1970
14. BIKAR, I.: Osnovi ortopedije vilica, Stomatološka Sekcija SLD, Beograd. 1967
15. MARKOVIĆ, M.: Stom. Glas. Srb. 49:1, 1962
16. TIJANIĆ, L.J.: Stom. Glas. Srb. Srb., Vanredan broj 186, 1968
17. STEFANOVIĆ, Z., VLATKOVIĆ, P., BUKOVAŁA, A., ĐORĐEVIĆ, M., NIKOLAJEVIĆ, J. MOJISLOVIĆ, M.: Stom. Glas. Srb., Vanredan broj 367, 1970
18. TABORI, P.: Stom. Glas. Srb., 167:8, 1964